



UNIVERSIDAD JOSÉ ANTONIO PÁEZ

**ACTUALIZACIÓN DEL PROTOCOLO DE ORTOPEDIA
PREQUIRÚRGICA EN PACIENTES PEDIÁTRICOS CON HENDIDURA
LABIOPALATINA**

Autor (es):

Br. Pereira Yujeisy

Br. Gualdrón Omar

Tutor (a): Od. Bricelys Pulgar

Urb. Yuma II, calle No 3. Municipio San Diego

Teléfono: (0241) 8714240 (master) – Fax: (0241) 8712394



**REPÚBLICA BOLIVARIANA DE VENEZUELA
UNIVERSIDAD JOSÉ ANTONIO PÁEZ
FACULTAD DE CIENCIAS DE LA SALUD
ESCUELA DE ODONTOLOGÍA
CARRERA: ODONTOLOGÍA**



**ACTUALIZACIÓN DEL PROTOCOLO DE ORTOPEDIA
PREQUIRÚRGICA EN PACIENTES PEDIÁTRICOS CON HENDIDURA
LABIOPALATINA**

Trabajo de Grado presentado como requisito parcial para optar por el
título de Odontólogo.

Autor (es):

Br. Pereira Yujeisy

Br. Gualdrón Omar

Tutor (a): Od. Bricelys Pulgar

San Diego, febrero de 2023




REPÚBLICA BOLIVARIANA DE VENEZUELA
UNIVERSIDAD JOSÉ ANTONIO PÁEZ
FACULTAD DE CIENCIAS DE LA SALUD
ESCUELA DE ODONTOLOGÍA



CONSTANCIA DE ACEPTACIÓN DEL TUTOR

Mediante la presente hago constar que he leído el Proyecto, elaborado por los ciudadanos **Yujeisy Pereira** y **Omar Gualdrón**, titulares de la cédula de identidad N° V. 25.587.784 y V. 27.725.806, respectivamente, para optar al grado académico de Odontólogo, cuyo título es **Actualización del Protocolo de Ortopedia Prequirúrgico en Pacientes Pediátricos con Hendidura Labio Palatina**, adscrito a la línea de investigación: **Odontología Clínica y Correctiva**, y declaro que acepto la tutoría del mencionado Proyecto y de Trabajo de Grado durante su etapa de desarrollo hasta su presentación y evaluación por el jurado evaluador que se designe; según las condiciones del Reglamento de Estudios de la Universidad José Antonio Páez.
En San Diego, a los 03 días del mes de Noviembre del año dos mil 2022.


(Firma autógrafa del tutor)
Bricelys Pulgar
CI V- 19.567.948.



REPÚBLICA BOLIVARIANA DE VENEZUELA
UNIVERSIDAD JOSÉ ANTONIO PÁEZ
FACULTAD DE CIENCIAS DE LA SALUD
ESCUELA DE ODONTOLOGÍA



**CONSTANCIA DE APROBACIÓN PARA LA PRESENTACIÓN PÚBLICA DEL
TRABAJO DE GRADO**

Quien suscribe **Bricelys Pulgar**, portador de la cédula de identidad N° **19.567.948**, en mi carácter de tutor del trabajo de grado presentado por el (la) (los) ciudadanos (as) **Yujeisy Pereira** y **Omar Gualdrón**, portadores de la cédula de identidad N° **V-25.587.784** y **V-27.725.806**, titulado **ACTUALIZACIÓN DEL PROTOCOLO DE ORTOPEDIA PREQUIRURGICA EN PACIENTES PEDIATRICOS CON HENDIDURA LABIOPALATINA**, presentado como requisito parcial para optar al título de Odontólogo, considero que dicho trabajo reúne los requisitos y méritos suficientes para ser sometido a la presentación pública y evaluación por parte del jurado examinador que se designe.

En San Diego, a los 05 días del mes de Febrero del año dos mil veintitrés

(Firma autógrafa del tutor)

Bricelys Pulgar

CI.: V-19.567.948



REPÚBLICA BOLIVARIANA DE VENEZUELA
UNIVERSIDAD JOSÉ ANTONIO PÁEZ
FACULTAD DE CIENCIAS DE LA SALUD
ESCUELA DE ODONTOLOGÍA



ACTA DE APROBACIÓN DEL TRABAJO DE GRADO

El jurado designado por la Facultad de Ciencias de la Salud, para la evaluación del Trabajo de Grado titulado: **ACTUALIZACIÓN DEL PROTOCOLO DE ORTOPEDIA PREQUIRÚRGICA EN PACIENTES PEDIÁTRICOS CON HENDIDURA LABIOPALATINA** realizado por la Br Yujeisy Pereira, portadora de la cédula de identidad N° 25.587.784 y el Br. Omar Gualdrón por tador de la cédula de identidad N° V-27,725.806 Cursante de la carrera ODONTOLOGÍA, hace constar después de analizar su contenido y oída la exposición oral, considera que reúne los méritos suficientes para su aprobación.

En San Diego, a los 05 días del mes de Febrero del año dos mil Veintitrés

Jurado

Nombre:

C.I.: 2732977



Jurado

Nombre:

C.I.: 19323963

Tutor Académico:

Nombre: Bricelys Pulgar

C.I. V 19.567.948

DEDICATORIA:

Este proyecto de investigación está dedicado inicialmente a Dios, por permitirme culminar este camino, a mis padres por apoyarme en cada paso, y a mi abuela por ser el soporte inicial y central en el cumplimiento de este objetivo.

Omar Gualdron.

A mis padres, hermanos y abuelos por siempre creer en mí, y brindarme el amor incondicional, siendo mis bases y motor para obtener este título tan anhelado.

Yujeisy Pereira.

AGRADECIMIENTOS:

Inicialmente agradezco a Dios por los escenarios maravillosos que me permite vivir, incluyendo en ellos aquellos que se vuelven un reto para sobrellevar la situación porque de ellos he aprendido lo suficiente para mejorar, evolucionar y aprender.

Así mismo, a mis padres; Elizabeth y Omar, por estar presentes junto a mí en este sueño, dándome su apoyo, constancia, consejos y demás que fueron fundamentales para completar este camino.

Gracias también a mi abuela, María Salamanca quién fue la base inicial para fomentar este sueño.

Del mismo modo, gracias a mis hermanos: Yenifer y Anthony, a mis amigos, Ariana, kaileth. Maibelys y Sammer porque siempre estuvieron ahí apoyándome, aconsejándome y dándome apoyo para seguir subiendo de escalón y poder definir este sueño como una meta cumplida, además agradezco a mi compañera de tesis, Verónica Pereira

Omar Gualdrón.

Agradezco a Dios, por haberme acompañado y guiado durante el transcurso de mi carrera, por ser mi fortaleza en los momentos de dificultades y tristezas, así como

también por cada momento de felicidad, superar los obstáculos y lograr llegar hasta este momento el cual es ser una profesional.

A mis padres José y Ana, por ser tan incondicionales, apoyarme en este trayecto y motivarme cada día para ser la mejor en todo lo que me proponga, por formarme como persona, creer en mí y superar las dificultades. Siempre serán las bases de mi motivación y ejemplo en cada meta que desee cumplir.

A mis hermanos José Miguel y Anais por siempre estar, por su compañía y ayuda para lograr este objetivo, por ser quienes me inspiran a ser su mejor ejemplo a seguir, demostrar que todo lo que queremos lo podemos conseguir siempre con mucha Constancia, trabajo y dedicación.

A mi abuela Hilda, por sentirse siempre orgullosa y emocionada de mí, desde el momento que le dije que empezaría a estudiar odontología. Del mismo modo a mis abuelos Leovigildo, Ramón y Verónica, a quienes sé que lleno de mucho orgullo y felicidad por obtener este título.

A mis tías Paola, Yaritza y Anita, por siempre infundir en mi la importancia de ser una persona profesional, por ser mi ejemplo de mujeres trabajadoras, carismáticas, y apasionadas por lo que hacen.

A mis roomis incondicionales Sofía y Betania por escucharme cada día y darme siempre una palabra de ánimo y motivación cuando lo necesitaba, por la felicidad que me dan cuando reímos a carcajadas, y compartimos siempre un plato de comida. Las quiero muchísimo siempre estaré agradecida por todo el amor y la paciencia que me brindaron.

A mis amigas de la universidad Milena, Valeria Hernández, Paola Maestre, Valeria Rodríguez, Melany, además de mis amigos Isaías y Edgar por no dejarme sola, compartir sus vidas conmigo, brindarme ese calor de hogar, ser la familia que elegí, y los viajes a la playa pues hicieron que realmente me disfrutara este camino.

A mi compañero de tesis Omar Gualdrón, por brindarme su amistad el cual es una gran persona dedicada y constante, valoro mucho su amistad, sé que será una persona muy exitosa, a la que quiero mucho.

A mi mejor Amigo Edeiber por recibirme cuando llegaba de vacaciones con mucho amor y un pastelito, recargándome con su energía y cariño para continuar en este camino, gracias por confiar en mí y por esa amistad tan increíble.

A mi tutora de tesis Bricelys Pulgar, por su apoyo y dedicación, en este proyecto tan anhelado, incentivando aún más en mí la ayuda a quien más lo necesite.

A mi casa de estudios, así como también a mis profesores especialmente a Mauren García y Alba López, por formarme académicamente, y como persona, infundir por mí el amor y la pasión por la odontología.

Yujeisy Verónica Pereira Torres.

INDICE GENERAL

RESUMEN INFORMATIVO.....	XIII
INFORMATIVE SUMMARY	XIV
INTRODUCCIÓN	1
CAPÍTULO I	3
EL PROBLEMA.....	3
1.1 Planteamiento el problema.....	3
1.2 Formulación del problema	5
1.3 Objetivos de la investigación.....	5
1.3.1 Objetivo General	5
1.3.2 Objetivos específicos	5
1.5 Alcance y limitaciones.....	7
1.6 Línea de investigación.....	7
CAPÍTULO II	8
MARCO TEÓRICO.....	8
2.1 Antecedentes de la investigación.....	8
2.3 Definición de términos	32
2.4 Bases legales.....	49
CAPÍTULO III.....	52
MARCO METODOLÓGICO.....	52
3.1 Tipo de investigación	52
3.2 Nivel de la investigación	52
3.3 Diseño de la Investigación	53
3.4. Método de búsqueda de información	53
3.4.1.1 Criterios de inclusión	54
3.4.1.2 Criterios de exclusión.....	54
3.4.2 Técnica e instrumento de recolección de datos.....	55
3.5 Técnicas de análisis de resultados.....	55
CAPÍTULO IV.....	57
ANÁLISIS Y PRESENTACIÓN DE LOS RESULTADOS	57

4.1	Flujograma	57
4.2	Discusión de los resultados	58
4.2.1	Clasificación de pacientes con labio y paladar hendido	58
4.2.2	Cambios faciales y maxilares con el uso ortopédico prequirúrgico en pacientes con labios y paladar hendido.	59
4.2.3	Diseño y confección correcta de la ortopedia prequirúrgica en pacientes con labio y paladar hendido.	61
CAPÍTULO V		64
5.1	CONCLUSIÓN	64
	RECOMENDACIONES	¡Error! Marcador no definido.
REFERENCIAS BIBLIOGRÁFICAS		67
ANEXOS		73



**REPÚBLICA BOLIVARIANA DE VENEZUELA
UNIVERSIDAD JOSÉ ANTONIO PÁEZ
FACULTAD DE CIENCIAS DE LA SALUD
ESCUELA DE ODONTOLOGÍA**



**ACTUALIZACIÓN DEL PROTOCOLO DE ORTOPEDIA
PREQUIRÚRGICA EN PACIENTES PEDIÁTRICOS CON HENDIDURA
LABIOPALATINA**

Autores: Pereira Yujeisy y Gualdrón Omar

Tutor(a): Od. Pulgar, Bricelys

Fecha: Febrero, 2023

RESUMEN INFORMATIVO

La hendidura labiopalatina son malformaciones congénitas que afectan a la región maxilofacial. Su etiología es multifactorial, con factores genéticos y ambientales, es por ello que se recurre a la ortopedia prequirúrgica. Los aparatos ortopédicos se desarrollaron para ayudar en la corrección del labio y paladar, el objetivo del presente estudio fue describir la actualización del protocolo de ortopedia prequirúrgico en pacientes pediátricos con hendidura labiopalatina. Al analizar sobre la hendidura de labio palatina, tal como se diagnostica por el desarrollo de la misma; se concluyó que la clasificación más acertada es la la Nueva clasificación de severidad de Fisuras Labiopalatinas del Programa Outreach Surgical Center Lima – Perú., la cual se distribuye en tres grupos; labio hendido es considerado el grupo 1, paladar hendido como grupo 2, por último, el grupo 3 se consideró como labio hendido combinado al alveolo y paladar. En cuanto al diseño y confección, la ortopedia maxilar trabaja en conjunto con una aparatología removible que ayudará a guiar el crecimiento de los maxilares. Se recomienda realizar charlas en la Universidad José Antonio Páez sobre los pacientes con labio y paladar hendido para que los estudiantes de Odontología conozcan los diversos tipos de clasificación a los pacientes con hendiduras labiopalatinas, además de aplicar encuestas sobre la correcta confección y diseño de la ortopedia prequirúrgica con el objetivo de calcular el grado de conocimiento de los estudiantes de odontología de la Universidad José Antonio Páez así como también diseñar folletos que especifiquen los cambios faciales y maxilares que experimentan los pacientes con hendiduras labiopalatinas con el uso de ortopedia prequirúrgica

Palabras clave: Hendidura, nasopalatino, prequirúrgico, labiopalatina.



**REPÚBLICA BOLIVARIANA DE VENEZUELA
UNIVERSIDAD JOSÉ ANTONIO PÁEZ
FACULTAD DE CIENCIAS DE LA SALUD
ESCUELA DE ODONTOLOGÍA**



**UPDATE OF THE PRESURGICAL ORTHOPEDICS PROTOCOL IN
PEDIATRIC PATIENTS WITH CLEFT LIP AND PALATE**

Autors: Pereira Yujeisy y Gualdrón Omar

Tutor: Pulgar Bricelys

Date: February, 2023

INFORMATIVE SUMMARY

Cleft lip and palate are congenital malformations that worsen the maxillofacial region. Its etiology is multifactorial, with genetic and environmental factors, which is why pre-surgical orthopedics are used. Orthopedic appliances were developed to assist in the correction of the lip and palate, the objective of the present study was to describe the update of the pre-surgical orthopedic protocol in pediatric patients with cleft lip and palate. When analyzing cleft lip and palate, as diagnosed by its development; It was concluded that the most accurate classification is the New Severity Classification of Cleft Lip and Palatine of the Outreach Surgical Center Lima - Peru Program, which is distributed into three groups; cleft lip is considered group 1, cleft palate as group 2, finally, group 3 is missed as cleft lip combined with alveolus and palate. Regarding the design and manufacture, the maxillary orthopedics works together with a removable appliance that will help guide the growth of the jaws. It is recommended to hold talks at the José Antonio Páez University about patients with cleft lip and palate so that Dentistry students know the different types of classification of patients with cleft lip and palate, in addition to applying surveys on the correct preparation and design of orthopedics. with the objective of calculating the degree of knowledge of dentistry students at the José Antonio Páez University as well as designing brochures that specify the facial and maxillary changes experienced by patients with cleft lip and palate with the use of pre-surgical orthopedics

Keywords: Cleft, nasopalatine, pre-surgical, labiopalatine.

INTRODUCCIÓN

El presente trabajo tiene como objetivo principal actualizar el protocolo ortopédico prequirúrgico en pacientes pediátricos con hendidura labio palatina. La hendidura labiopalatina se presenta como malformaciones congénitas que afectan a la región maxilofacial con una falta de unión de los planos cutáneos, muscular y óseo, a nivel del labio superior, fosas nasales, premaxilar y apófisis horizontal del maxilar.

Dicha investigación consta de un capítulo I donde se expone la problemática existente referente al protocolo prequirúrgico ortopédico, el desconocimiento de información acerca del ya antes mencionado tiene como finalidad la estimulación y remodelación ósea de los segmentos nasales, alveolares y palatinos, dirigiendo el crecimiento y desarrollo del paciente. Seguidamente, en el capítulo II, en el marco teórico se exponen los términos y citas que conforman una relación con los antecedentes del proyecto representados por diferentes autores y diversos planteamientos, donde se menciona un buen uso de los moldeadores nasoalveolares y una mejoría en la alineación y separación de los segmentos alveolares, así como en la forma del cartílago alar donde estos serán aporte para esta investigación.

Así mismo, en el capítulo III, se muestran los aspectos metodológicos mediante los cuales se pudo llevar esta investigación, describiendo el tipo, nivel de profundidad, diseño de investigación, el método e instrumento de la recolección de datos y por último también la técnica de análisis de la información obtenida.

En el capítulo IV se llevó a cabo el análisis de los datos obtenidos durante la recolección de información aplicándose los criterios de exclusión e inclusión.

Para finalizar y no menos importante, en el capítulo V se da a conocer las conclusiones de la investigación, así como también las recomendaciones pertinentes.

CAPÍTULO I

EL PROBLEMA

1.1 Planteamiento el problema

La hendidura labiopalatina es la anomalía craneofacial más frecuente, de etiología multifactorial, representando un factor genético del 20 al 25% de los casos. Las hendiduras labiopalatinas presentan una alteración tanto funcional como estética, presentado compromiso en la fonación, respiración y alimentación, también se presentan características en la anatomía dentaria de estos pacientes como lo son alteraciones de forma, número y posición e inestabilidad oclusal, los cuáles se pueden evitar con una atención oportuna. Por lo cual el tratamiento de estos pacientes debe ser multifactorial, donde la atención odontológica debe ser adecuada y oportuna, estableciendo fases de tratamiento pre y post quirúrgico (1).

Así mismo el tratamiento de pacientes con hendidura labiopalatina, se enfoca en dar resolución a un defecto mediante un tratamiento quirúrgico. Los avances en la atención multidisciplinaria para los pacientes con HLP han sido muy grandes y amplios, así como la evaluación de resultados a largo plazo de diferentes tratamientos y protocolos que se han vuelto más benéficos, ya que el resultado definitivo del tratamiento en este tipo de pacientes no puede ser establecido hasta que el desarrollo facial finalice (2).

Por ello, en la etapa pre quirúrgica se establece el uso de esta aparatología en el maxilar, con la finalidad de la estimulación y remodelación ósea de los segmentos nasales, alveolares y palatinos, dirigiendo el crecimiento y desarrollo del paciente. Donde el

mismo puede ser pasivo, con el objetivo de eliminar interferencias que afecten el crecimiento como la posición inadecuada de la lengua y proporciona miento de un reborde funcional al arco maxilar, o activa, que aplica presión directa sobre la premaxila o segmentos maxilares (2, 3).

Es importante establecer un tratamiento oportuno del uso de ortopedia prequirúrgica ya que nos ayudará a tener grandes beneficios para el paciente, como la alimentación, guía en el crecimiento del maxilar, conformación de las arcadas dentarias, modelador nasal, entre otros. Los protocolos más actuales respaldan desde el nacimiento la realización de ortopedia prequirúrgica, con el objetivo de alinear la posición de los segmentos del maxilar hendido y el moldeamiento nasal en los primeros meses de vida (3).

Sin embargo, en Venezuela existe poca información de uso de ortopedia prequirúrgica en odontólogos generales acerca de pacientes con hendidura labiopalatina, así como escasa información sobre un protocolo prequirúrgico y desde que edad se recomienda comenzar con el tratamiento, y de esta manera dar seguimiento a pacientes que presenten estas alteraciones cuya frecuencia es muy alta; es por ello que se requiere de un manejo en el que se explique detalladamente el uso de ortopedia prequirúrgica en pacientes con labio y paladar hendido (3).

1.2 Formulación del problema

Para indagar sobre el problema planteado la siguiente propuesta pretende a través de una revisión bibliográfica responder las siguientes interrogantes, debido al déficit de conocimiento a nivel de los odontólogos generales sobre el tratamiento en pacientes con hendidura labiopalatina.

¿Cuál es el manejo de ortopedia prequirúrgica en pacientes con hendidura labiopalatina?

1.3 Objetivos de la investigación

1.3.1 Objetivo General

Describir el manejo de ortopedia prequirúrgica en pacientes pediátricos con hendidura labio palatina.

1.3.2 Objetivos específicos

- Analizar la clasificación de pacientes con labio y paladar hendido.
- Evaluar los cambios faciales y maxilares con el uso ortopédico prequirúrgico en pacientes con labios y paladar hendido.
- Definir el diseño y confección correcta de la ortopedia prequirúrgica.

1.4 Justificación de la investigación

La hendidura labiopalatina es un defecto maxilofacial que afecta al hueso palatino, su etiología corresponde a factores congénitos, exógenos y genéticos que alteran el aparato estomatognático, ocasionando complicaciones nutricionales para el individuo desde el nacimiento, problemas respiratorios que resulta en halitosis e insomnio,

problemas fonéticos que les impide comunicarse adecuadamente e incluso presentar alteraciones de lenguaje, agenesias en la cavidad bucal y trastornos psicológicos, por lo general el tratamiento de estos pacientes se concentra en el proceso quirúrgico de cierre, pero también es importante el tiempo de moldear los tejidos blandos. Según las referencias bibliográficas el moldeado nasopalatino es el paso inicial que mejora los resultados en el cierre de la hendidura, ya que por el ahínco quirúrgico sin el debido moldeado se generan resultados poco satisfactorios en la estética de los pacientes con consecuencias de hipoplasias maxilares, clase II esquelética y mordida cruzada, así como problemas de fonación, respiración y postura (3).

En la actualidad existen pocos manifiestos científicos en el país, parámetros y manejos a seguir que ayuden a los profesionales y estudiantes de la odontología necesarios para atender a pacientes con hendidura labiopalatina en la consulta odontológica, es necesario que el odontólogo conozca y ponga en práctica un correcto proceso con el objetivo de mejorar la salud bucal del paciente y así brindarle una calidad de vida óptima.

Por lo que es importante realizar esta investigación de manera actualizada sobre el tema para que estudiantes, docentes y profesionales en el área de odontología, sean beneficiados con este aporte científico investigativo para fortalecer sus conocimientos.

1.5 Alcance y limitaciones

El presente estudio corresponde a una revisión bibliográfica con miras a describir un manejo para ortopedia prequirúrgica en pacientes con hendidura labiopalatina, explicar el diseño de la aparatología y confeccionar el indicado con una revisión detallada. Los recursos necesarios se basan en recursos humanos, los estudiantes que realizan la investigación y el tutor académico, los recursos institucionales, las normas de trabajos de grado, códigos y leyes que abarca la parte legal de estudio y los recursos materiales propios de los autores para la realización del caso. Este trabajo contribuirá a que los estudiantes de odontología y odontólogos adquieran nuevos conocimientos, competencias, y actualización en manejo de atención en pacientes con hendidura labio palatina usando aparatología ortopédica.

1.6 Línea de investigación

- Odontología correctiva, crecimiento y desarrollo en pacientes pediátricos.

CAPÍTULO II

MARCO TEÓRICO

2.1 Antecedentes de la investigación

Arteaga y cols. (2022), desarrollaron un trabajo de investigación titulado “**Manejo ortopédico prequirúrgico de labio y paladar hendido unilateral: Reporte de casos con diferentes abordajes**”, publicado en la revista de odontopediatría latinoamericana, cuyo objetivo fue hacer una revisión de dos técnicas de ortopedia prequirúrgica: Placa de Ortopedia Funcional Maxilar (OFM)-Moldeado Nasal (MN); junto con el Retractor Nasal (RN)-Taping, como alternativa de tratamiento a distancia. Este se basó en un estudio descriptivo el cual reportó 2 casos de LPHU completo, de similar tamaño por inspección visual profesional, género masculino, no asociados a síndrome. El paciente con placa OFM-MN fue tratado en el 2015 de forma presencial y el otro caso con RN- Taping en el 2021 por telemedicina, y un promotor de salud capacitado. Los resultados de simetría nasal y maxilar se midieron con software ImageJ, a través de 4 mediciones lineales y una angular, basadas en el método descrito por Barillas y de mediciones lineales realizadas a los modelos de yeso. Las técnicas descritas para ambos pacientes lograron disminuir el ancho de la hendidura y moldear el cartílago alar del lado hendido. La técnica OFM-MN mostró ventajas en el desarrollo del arco maxilar promoviendo aumento de volumen de hueso y desarrollo en los tres planos del espacio sin colapso del arco. La técnica de-Taping, restringe el arco maxilar, sin embargo, podría ser una alternativa de tratamiento a distancia (4).

Riveros y cols. (2022) realizaron un estudio titulado “**Éxito de la ortopedia prequirúrgica en pacientes con labio fisurado y paladar hendido**”, publicado en la revista odontope Latinoam; cuyo objetivo fue realizar una búsqueda de la literatura en bases de datos indexadas sobre el éxito de la ortopedia prequirúrgica en pacientes con labio fisurado y paladar hendido. Se realizó una búsqueda computarizada en las siguientes bases de datos electrónicas; Pubmed, sciencedirect, proquest, Cochrane, ovidsp, scopus y medline. Los buscadores booleanos utilizados en las diferentes bases de datos fueron OR, AND, NOT. Los 13 artículos cumplieron con los criterios de elegibilidad y se incluyeron en esta revisión, estos son estudios observacionales descriptivos longitudinales y prospectivos, 5 son reportes de casos clínicos, 1 es un estudio retrospectivo, 1 es una revisión Cochrane y 2 son casos y controles; el uso de la ortopedia dependía del caso de extensión y severidad según la hendidura labio palatina y el tiempo de uso debía ser desde el momento del nacimiento del bebé hasta los tres meses de vida. La ortopedia prequirúrgica es exitosa si se usa desde el momento del nacimiento y hasta los tres meses de vida, ofreciendo resultados satisfactorios y de manera eficaz disminuyendo así la hendidura palatina, la deformidad nasal y la hendidura labial, antes de practicar la queiloplastia y palatoplastia (5).

Agrawal (2022) Actualizó una investigación titulada “**Clasificación de labio y paladar hendido: una perspectiva india**”, con el objetivo de describir un sistema de clasificación, lo cual permite organizar una gran cantidad de datos en un método integral que simplifica la planificación del tratamiento y el mantenimiento de registros.

Esto fue realizado por Davis y Ritchie en 1922 y presentó la primera clasificación de CLP. Desde entonces, muchos cirujanos de paladar hendido han presentado varias clasificaciones basadas en la anatomía, la morfología y la embriología. En este artículo se ha intentado rastrear el desarrollo cronológico de los sistemas de clasificación, Balakrishnan, presentó la clasificación en india en el año 1975, se analizaron los datos de estudios primarios los cuales llevan por nombre la clasificación india original y las breves anotaciones publicadas por Balakrishnan, usando estos grupos y breves anotaciones describió 12 tipos de posibles deformidades en hendiduras. Se describen 16 posibles combinaciones intergrupales en una serie de más de 1000 pacientes con hendidura. Se concluyó, que la clasificación india, es una versión más lógica de las clasificaciones originales de Davis y Ritchie (1922) y Dahl. La clasificación hace referencia a lo siguiente: El agujero incisivo es la demarcación entre el paladar primario y secundario, cualquier hendidura anterior al agujero incisivo es del Grupo 1 y la hendidura detrás del agujero incisivo se etiqueta como Grupo 2. Cuando se trata de foramen incisivo, tanto el paladar primario como el secundario están hendidos, por lo tanto, se han unido correctamente en el Grupo 3. El paladar anterior y la nariz se reparan juntos como una sola entidad y de la misma forma los elementos del paladar secundario, es decir, el paladar duro y blando y la úvula, por lo que se agrupan como Grupo 2. Este sistema de agrupación sigue la gravedad clínica de la hendidura (6).

Rodríguez y col. (2019), Realizaron una investigación titulada “**Técnicas de ortopedia prequirúrgica**”, publicado en la revista Uni salud, con el objetivo de comparar la

eficacia de las técnicas ortopédicas prequirúrgicas de NAM vs Dynacleft, en la reducción del ancho alveolar y aumento nasal, en pacientes lactantes de 0 a 5 meses de edad, con hendidura labio palatina uni y bilateral en el periodo 2017-2018 se trató de una investigación de tipo descriptivo cualitativo, de acuerdo con el método estudio de casos y según su modalidad de campo, el instrumento que fue de utilidad para la realización de la antes mencionada, fue una guía de observación directa, donde se empleó un diseño conformado por ocho pacientes con labio y paladar hendido, quienes cumplieron con los requisitos de inclusión. En relación con la reducción promedio de la técnica Dynacleft se obtuvo un 90.66% para la técnica con NAM y un 82.5% en aumento del ángulo de la columela nasal en Dynacleft de 12° grados y la técnica de NAM obtuvo 38° grados exhibiendo aumentos significativos (3).

Gutiérrez (2017) Realizó un estudio titulado **“Beneficios del tratamiento temprano con ortopedia pre quirúrgica”**, publicado en la revista Odt México, con el objetivo de conocer la reducción de la severidad de labio y paladar hendido unilateral y bilateral e Identificar grado de efectividad de la placa obturadora, estimuladora y modelador nasal en la aproximación de los segmentos maxilares y nasales del labio paladar hendido. Se realizó un estudio cuasi experimental con 26 niños de LPH unilateral (14 neonatos) y bilateral (12 neonatos), a los que se les aplicó el tratamiento de ortopedia prequirúrgica, con el método de modelador nasal tipo gancho, placas obturadoras estimuladoras de Grayson con modificación de Friedman y ajuste de dispositivo por el servicio de Odontopediatría en forma semanal. En el primer mes de tratamiento se

observaron resultados en la reducción de la severidad del LPH unilateral y bilateral, los cuales indican que el componente nasal disminuyó 0,24 mm, el labial no disminuyó, el palatino primario derecho disminuyó 1,48mm, el palatino primario izquierdo disminuyó 3,11 mm y el componente palatino secundario disminuyó 2,32 mm, ahora bien esta investigación tiene congruencia con esta revisión bibliográfica en el aspecto teórico práctico del método empleado en el cierre de la HLP mediante los aparatos de ortopedia prequirúrgica y así recibir los beneficios de esta, permitiendo que el modelador nasal tipo gancho y placas obturadoras estimuladoras evalúen el impacto de los cambios percibidos con el trato semanal del paciente, ayudando a tener la expectativa de tiempo de cierre mensual con el tratamiento de ortopedia prequirúrgica (de 9% a 23%) y que tardará en cerrar con esta técnica de 5 hasta 12 meses que será el momento aceptable para el cierre quirúrgico (7).

2.2 Bases Teóricas

Labio y paladar hendido

Se denomina Labio y Paladar Hendido (LPH) a las malformaciones congénitas producidas por defectos embriológicos en la formación de la cara. Las hendiduras pueden ocurrir tanto en tejidos blandos como el labio superior y tejidos duros como premaxila, paladar duro y blando cuando no llegan a fusionarse de manera completa en la línea media, por consiguiente, ocurre desorganización y falta de desarrollo de los tejidos duros y blandos asociados. (8).

Etiología

Se considera que la etiología de esta malformación es multifactorial; a su vez un porcentaje de 20 a 25% presenta antecedentes familiares de HLP en sus diversas expresiones fenotípicas. Esta anomalía ocurre durante la 4ta y 8va semana del desarrollo embrionario, su etiología, aunque no está clara son: factores genéticos y ambientales. En factores genéticos se encuentra la predisposición genética de carácter hereditario que por consecuencia genera afecciones morfológicas debido a secuelas químicas inducidas genéticamente durante las primeras etapas del desarrollo embrionario (8).

Los agentes ambientales que pueden generar este tipo de alteración se asocian a infecciones, radiación, químicos, fármacos, características relacionadas con la madre como: hábitos, número de gestas, edad, entre otros. Una de las teorías que explican el mecanismo de producción de la hendidura es la ausencia de la mesodermización e irrigación del tejido epitelial que se reabsorbe secundariamente (8).

El labio hendido se debe a un fallo en la fusión de los procesos frontonasal y proceso nasal lateral en la cuarta semana de desarrollo produciéndose fisuras labiales laterales a la línea media a uno o ambos lados. También puede presentarse una hendidura en el proceso alveolar debido a que estos procesos embrionarios forman el paladar primario. El cierre del paladar secundario se presenta dos semanas después del cierre del paladar primario. (8)

Factores de riesgo asociado

La relativa alta incidencia y el alto grado de agregación familiar encontrada, ha permitido postular la existencia de varios genes relacionados con la susceptibilidad a las hendiduras faciales. Asimismo, el déficit de ácido fólico y otros oligoelementos durante el embarazo podrían estar causando este problema. A mayor edad paterna, mayor riesgo. (9)

Medio ambiente

Los factores de riesgo ambientales asociados son: el cigarrillo, corticosteroides o fenitoína, alcohol y anticonvulsivantes, entre otros. Factores que pueden presentar diferente impacto en la misma población. El cigarrillo, específicamente, contiene al menos 55 elementos carcinogénicos, algunos de los cuales requieren bioactivación para llegar a serlo, con la existencia, en algunos casos, de un balance entre activación metabólica y desintoxicación, que depende de cada individuo y determina el riesgo. La fase uno se da por un proceso de oxigenación por parte de las isoformas del citocromo P450, esto resulta de la formación de epóxidos reactivos químicos, que tienen el potencial de iniciar o promover la mutagénesis, carcinogénesis, y teratogénesis.

Factores hereditarios y genéticos

La hendidura Labio-palatina no está relacionada directamente con factores hereditarios. Pero se ha visto que la frecuencia es mayor en parientes de sujetos afectados; así como también aumenta el riesgo si el defecto del familiar es más grave,

y es proporcional al mayor número de familiares afectados. Por otro lado, si la madre ya tuvo un hijo malformado la incidencia aumenta 2 a 3 veces. Factores genéticos ya que se ha encontrado que uno de cada cinco pacientes en diferentes poblaciones presenta historia familiar de la alteración. Estudios multigeneracionales han descrito que la recurrencia está asociada a la herencia autosómica dominante.

Genética en las hendiduras de labio y paladar

En lo referente a factores genéticos, las HLP sindrómicas poseen patrones de herencia mendeliana, los genes implicados producen no sólo la anomalía oro facial sino también otras alteraciones. Alrededor de 300 síndromes se han reportado asociados a HLP. Por otro lado, las hendiduras labio palatinas no sindrómicas (HLPNS) tienen patrones de herencia (9).

Poligénicos y los genes que se han estudiado son genes candidatos, es decir genes que han sido detectados en hendiduras sindrómicas y que podrían contribuir con la etiología de las HLPNS. Algunos de los genes que han sido reportados en la literatura son 1q32 del gen (IRF6), 2p13 (TGFA), 4p16 (MSX1), 6p23-25, 14q24 (TGFB3), 17q21 (RARA), 19q13 (BCL3, TGFB1), MTHFR, TBX22, NAT1, NOS3, entre otros (9).

Dentro de las vías generales de afección genética se ha reportado la existencia de diversas mutaciones asociadas con la aparición de hendiduras labiales y palatinas. Es posible identificar la mutación ocasionada por el T-box factor de transcripción TBX22, con estos cambios ocurre la conservación del dominio de 180-aminoácido, lo que

induce a la pérdida de la función y a la alteración de la capacidad de la proteína para su modificación post-traducción. Otras vías de mutación incluyen la delección y translocación genética, las cuales implican respectivamente, la pérdida de un segmento de ADN o el desplazamiento de algún fragmento hacia un nuevo sitio en el genoma. Incluso se ha considerado que el cromosoma 6 es candidato para la etiología de las hendiduras labiales y palatinas, cuando este se encuentra afectado por mecanismos como la delección y translocación (9).

Otras mutaciones descritas son por ejemplo aquellas presentes o próximas a la región crítica del IFR6. En un estudio realizado en 2006 se lograron identificar 11 mutaciones que incluían la mutación Pro76Ser que afecta el dominio de unión del ADN que se encuentra directamente implicado en las interacciones del mismo. Otras mutaciones como la Phe252Leu, Arg250X, y Ser330X fueron encontradas en el dominio del factor de regulación de unión a interferón, que es necesario para llevar a cabo la homodimerización y heterodimerización de IRF6.(9).

Algunos genes candidatos en HLPNS

MSX1 (msh homeobox 1)

Es un gen codificador de proteínas. En el 2% de los pacientes con hendiduras orofaciales no sindrómicas se ha reportado algún tipo de mutación, las cuales se deben a errores transcripcionales en la secuencia codificadora o también a elementos

reguladores con conservación alta del gen *MSX1*, lo que provoca disminución en el desarrollo de las crestas palatinas (9).

TGF β (factor de crecimiento transformante beta)

Este gen pertenece a la familia de genes del factor de crecimiento y desarrollo, junto a las activinas y proteínas morfogenéticas óseas (BMPS). La familia TGF β comprende TGF β 1, TGF β 2 y TGF β 3. Estos genes permiten que se desarrollen una serie de procesos biológicos como la proliferación celular, diferenciación celular, transformación del epitelio mesenquimal, migración y apoptosis; por su parte el TGF β 1 y TGF β 2 favorecen la aproximación de los procesos verticales y horizontales para la fusión del paladar, mientras que el TGF β 3 contribuye a la degradación de membranas y regula la respuesta de las metaloproteinasas, las cuales intervienen en la remodelación de la matriz extracelular, proceso que es indispensable para la fusión del paladar. La función del TGF β 3 es principalmente contribuir con la elaboración de la costura epitelial. Este se expresa en los componentes epiteliales de la cresta vertical y luego en las crestas horizontales y borde medio palatino (9).

Este gen ha sido estudiado, considerando que la existencia de un polimorfismo de nucleótido único puede favorecer una mutación capaz de generar efectos en la palatogénesis. Un estudio realizado por Kim en Corea, reveló que existe un riesgo para hendiduras orofaciales de aproximadamente 16 veces cuando se presenta un polimorfismo de un solo nucleótido. Algunas asociaciones alélicas y haploides implican una posible intervención de TGF β 3 en el desarrollo de hendiduras labiales y

palatinas, como ha sido reportado por diversos estudios en animales y humanos; sin embargo, el mecanismo no se encuentra en su totalidad decodificado (9).

IRF6 (El factor regulador de interferón)

Este es considerado un gen de codificación de proteínas, que constituye un elemento clave en el desarrollo oral y maxilofacial, por lo que los cambios en el mismo se convierten en un factor de riesgo significativo para las hendiduras labiales y palatinas y es actualmente un descubrimiento prometedor, ya que constituye una evidencia de que se pueden mapear las variantes genéticas que intervienen para la aparición de estas alteraciones. Hasta la fecha, por lo menos 200 diferentes mutaciones en el gen IRF6 se han descrito, la mayoría asociadas a mutaciones por supresión de alguna proteína. La alteración se ha relacionado con una forma sindrómica de hendiduras orofaciales, conocida como el síndrome de Van der Woude, en donde se ha identificado una variante polimórfica común de un nucleótido único, en esta se presenta la sustitución de la isoleucina por una valina en posición 274 (V274I) del aminoácido en el dominio de unión a proteínas del IRF6. Otros estudios han revelado polimorfismos de nucleótidos únicos presentes en familias italianas tales como rs2013162 y rs2235375 (9).

TGFA (Factor de crecimiento transformante alfa)

El TGFA es una proteína secretora que ofrece un ligando para el receptor del factor de crecimiento epidérmico. Interviene en procesos como la proliferación celular,

diferenciación, migración y apoptosis. Esta se ha localizado en el epitelio durante fases previas y posteriores a la fusión del paladar (10). En los estudios de la relación entre el TGFA y las hendiduras orofaciales se ha determinado que no es un factor determinante, pero que se comporta como un factor modificador (9).

MTHFR(metilentetrahidrofolatereductasa)

Es un gen candidato para hendiduras labio alveolo palatinas, que se encuentra localizado en el sitio cromosoma 1p36.3. La importancia de este gen radica en que codifica la 5, 10 metilen-tetrahidrofolato-reductasa, una enzima con 650 aminoácidos, con la función de generar la forma activa del folato, 5 metilentetrahidrofolato que es necesaria para las células. La importancia del folato consiste en intervenir en el metabolismo de ácidos nucleicos y aminoácidos, indispensables para la síntesis de nucleótidos y, en consecuencia, para la división celular, que es fundamental en el desarrollo. Una alteración en la actividad de la MTHFR puede provocar una disminución de los niveles de folato y por consiguiente alterar la síntesis de ácidos nucleicos. Algunos polimorfismos asociados a este gen son el C-a-T en el nucleótido 677, en donde se presenta una sustitución en la posición 677, que convierte una Alanina a una Valina en el residuo 222 aminoácido (A222V; rs1801133). Este polimorfismo se asocia con disminución de las concentraciones de folato en suero, plasma, y eritrocitos; así como a ligeros incrementos de los niveles de homocisteína plasmática total (9).

TBX22(factor de transcripción T-box)

Es un gen que pertenece a la familia de genes que poseen factores de transcripción conservados. Este gen interviene en procesos del desarrollo temprano, a nivel del mesodermo precordial, el cual permite originar tejidos especializados y no especializados como son tejidos óseos y cartilagosos. Las mutaciones reportadas en el T-box factor de transcripción TBX22 se caracterizan por la conservación de dominios de ADN. Una de las mutaciones reportadas es aquella que incluye la conservación del dominio de 180-aminoácido que provoca la pérdida de la función y es posible que afecte la capacidad de la proteína para su modificación post-traducciona (9).

17q12-q21 (RARA, Cif1)

La importancia del ácido retinoico en el desarrollo y la mediación por parte de miembros de la familia de receptores de ácido retinoico ha sido reportada por estudios en animales y seres humanos con resultados un tanto contradictorios, ya que algunos hallazgos han sido positivos y otros no en lo que respecta al gen RARA para el desarrollo facial, debido a que el locus del receptor alfa del ácido retinoico ha sido relacionado con la ingesta de vitamina A con efectos a nivel de la respuesta celular (9).

Fisiopatología

La deficiencia estructural congénita debida a la falta de coalescencia entre algunos de los procesos faciales embrionarios en formación produce alteraciones en el labio y

paladar. Se manifiestan, por tanto, precozmente en la vida intrauterina. Más específicamente en el periodo embrionario e inicio del periodo fetal. (9)

1) Genética: en este componente encontramos subdivisiones de acuerdo con el tipo de herencia que confluyen en la fisura labio-palatina.

a) Herencia monogénica: autosómica dominante, autosómica recesiva, recesiva ligada a X, dominante ligada a X y dominante ligada a Y.

b) Herencia poligénica: ésta es la causa más común de labio y paladar hendido. Esta herencia se entiende como aquellos rasgos controlados por gran cantidad de genes, pero que a su vez pueden ser afectados e influenciados por el ambiente. Esta teoría se reafirma, ya que varios estudios demostraron que la mayoría de las madres de hijos con labio y paladar hendido contaban con antecedentes de ingestión de drogas como los AINES (diazepam) o anticonvulsivos (fenitoína), historial de abortos recurrentes, edad materna de riesgo, patologías psiquiátricas (como depresión) e incluso diabetes gestacional, mostrando la asociación entre el componente genético y el externo de carácter ambiental en la organogénesis y desarrollo del embrión.

2) Ambiental: de igual forma se subdividen de acuerdo con el tipo de agresión a la cual una paciente gestante puede estar expuesta, que altere la organogénesis y proceso de estructuración en el producto de la concepción, teniendo el comportamiento de agentes teratógenos. Éstas pueden ser agresiones físicas, químicas y biológicas. Dentro de los agentes ambientales más comunes durante el primer trimestre se encuentran:

plaguicidas, herbicidas, alcohol, fungicidas, tabaco, anti dengue con DDT, opioides, isotretinoína, antidepresivos, uso excesivo de antibióticos y antieméticos, así como la deficiencia de vitamina A, vitamina B2 y ácido fólico. (10)

Embriología

La formación de la cara ocurre principalmente entre la cuarta y octava semana del desarrollo embrionario. Las estructuras que formarán la cara en el ser humano están compuestas por 5 primordios los que aparecen alrededor del estomodeo (boca) embrionario tempranamente en la cuarta semana de desarrollo. Estos 5 primordios son: la prominencia frontonasal, 2 procesos maxilares y 2 procesos mandibulares.

Los procesos maxilares y mandibulares son derivados del primer arco branquial. El proceso frontonasal está constituido por el cerebro anterior primitivo y formará los elementos del tercio medio y central de la cara. El labio superior y la nariz se formarán a partir de la eminencia frontonasal y los procesos maxilares del primer arco branquial debido al desplazamiento y fusión de estos. (10)

Incidencia y prevalencia

De todos los nacidos vivos de 2 a 3% tiene malformaciones congénitas; de ellos 15% presenta labio y paladar hendido, por lo que es la anomalía craneofacial más frecuente. En el mundo esta malformación presenta una incidencia variada de acuerdo a las diferentes razas, siendo más común en asiáticos 1 por cada 500 nacimientos, seguida

por caucásicos 1 por cada 750 nacimientos y con menor frecuencia en americanos africanos 1 por cada 2000 nacimientos (Miranda, 2019) (11).

La incidencia de labio y paladar hendido es más común en hombres, mientras que el paladar hendido es más común en mujeres siendo la frecuencia de uno por cada 2500 nacimientos. Esta anomalía congénita se presenta con más frecuencia en la forma de labio y paladar hendido en un 45%, seguida de paladar hendido en un 35% y labio hendido en un 20%. La presencia de labio hendido unilateral es más frecuente que bilateral siendo más frecuente del lado izquierdo (Miranda, 2019) (11).

Desarrollo del labio hendido

Esta anomalía está causada por la ausencia parcial o total de fusión entre los procesos nasales laterales y el proceso frontonasal en uno o en ambos lados, lo que origina la hendidura labial (Hsin y cols., 2010) (11).

Desarrollo del paladar hendido

El mecanismo de la patogénesis que produce la elevación de las crestas palatinas es muy complejo y aún no está bien dilucidado. Se postula que en el sector anterior se producirían movimientos de rotación mientras que en la región posterior se formaría mediante una remodelación por elementos contráctiles. Así mismo, se han propuesto transformaciones bioquímicas en la matriz del tejido conectivo de los procesos, variaciones en su vascularización, incrementos de la turgencia del tejido, elevado índice mitótico y movimientos musculares asociados también podrían estar implicados.

Los mecanismos de elevación, horizontalización y fusión posterior, involucran una serie de movimientos, modificaciones estructurales, crecimiento y fusión posterior. La falla a nivel de algunos de los mecanismos intervinientes en la palatogénesis conlleva a una malformación conocida como hendidura palatina (Gómez 2009) (12).

Hendidura Palatina

Se define hendidura palatina cuando el paladar no se cierra completamente, dejando una abertura que puede extenderse dentro de la cavidad nasal. La hendidura puede afectar a cualquier lado del paladar (figura 1). Puede extenderse desde la parte frontal del alveolo dentario hasta la parte más distal del paladar blando. El paladar hendido no es tan perceptible como el labio hendido porque está dentro de la boca. Por lo que en las ecografías bidimensionales pasan inadvertidas. Puede ser la única anomalía del recién nacido o puede estar asociado al labio fisurado u otros síndromes con malformaciones diversas, asociadas en algunos casos a cromosomopatías como trisomías 21 o 13. (12)

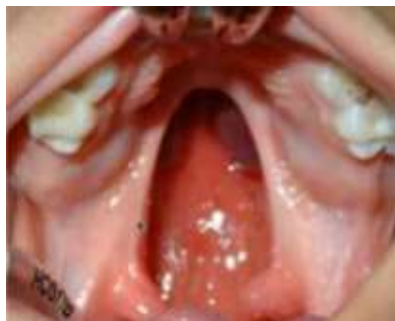

Figura 1: Hendidura palatina

Fuente: Guía de procedimiento del tratamiento de ortopedia prequirúrgica en pacientes con labio y paladar fisurado. 2021. Instituto Nacional de salud del niño- San Borja.

Hendidura Labial

Se define hendidura labial como defecto congénito en el labio superior uní o bilateral completo o incompleto, donde falla la fusión de la prominencia maxilar con la prominencia nasal media (figura 2). Se piensa que esto puede ser causado por la falta de migración del mesodermo en la región cefálica.

Se clasifican:

- Completas o incompletas
- Unilateral, bilateral o central.

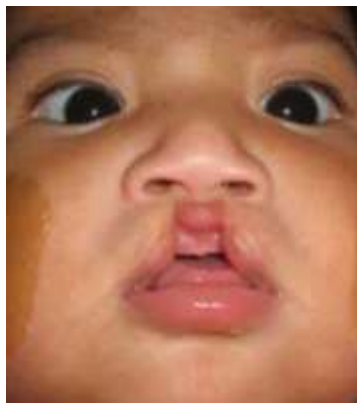

Figura 2: Hendidura labial bilateral.

Fuente: Guía de procedimiento del tratamiento de ortopedia prequirúrgica en pacientes con labio y paladar fisurado. 2021. Instituto Nacional de salud del niño-San Borja.

Hendidura Labio Palatina

Se define como la combinación de la Hendidura Labial y Hendidura Palatina en sus diferentes grados. (figura 3,4). Este puede estar asociado a síndromes. La Hendidura Labio Palatina es una deficiencia estructural congénita, debido a la falta de coalescencia entre los procesos faciales en la vida intrauterina. Más específicamente en el periodo embrionario e inicio del periodo fetal. El labio y paladar fisurado son deformaciones congénitas de la boca y del labio, existen diversos grados de severidad según la mayor hipoplasia del hueso maxilar subyacente que arrastra el ala nasal en su desplazamiento hacia atrás y en profundidad. Los protocolos de tratamiento son variados, pero hay ciertos principios generales de tratamiento que se aplican en los principales centros del mundo en lo que se refiere a las secuencias operatorias según la edad para cada especialidad del equipo multidisciplinario. (12)

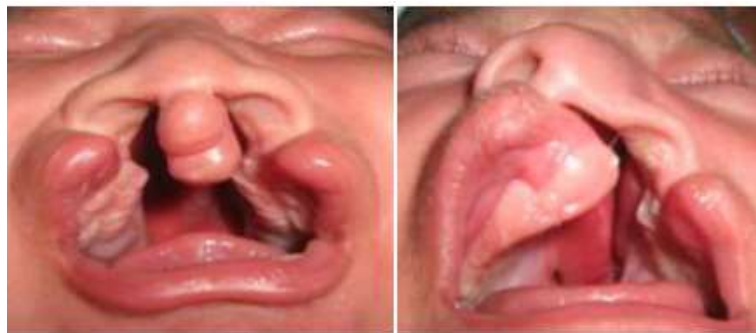

Figura 3 y 4: Hendidura labio palatina

Fuente: Guía de procedimiento del tratamiento de ortopedia prequirúrgica en pacientes con labio y paladar fisurado. 2021. Instituto Nacional de salud del niño-San Borja.

Clasificación de las hendiduras labiopalatinas

Las clasificaciones existentes para tipificar a las diferentes formas de fisuras labio palatinas tienen como característica común describir los segmentos de la fisura que son afectados, sin considerar la severidad en que estos se encuentran distorsionados. La severidad de la fisura es uno de los elementos más importantes a considerar en el planeamiento prequirúrgico de esta.

En tal sentido, una clasificación y esquema que permitan una descripción más detallada y específica de la fisura se hace necesaria como elemento de evaluación prequirúrgica del cirujano.

Entre las clasificaciones tradicionales usadas para tipificar las fisuras labiopalatinas están la de Davis y Ritchie (1922), Veau (1931), Pfeiffer (1964), Kernahan (1971), Millard (1976) y Tessier (1979). Todas estas hacen solo una descripción de los segmentos anatómicos involucrados en la fisura, pero no cuán severamente está afectado.

La clasificación de Kernahan tiene como alcance adicional un esquema donde se grafica de manera práctica el tipo de hendidura. Este es muy usado, sin embargo,

tampoco es específico en relación a la magnitud de la deficiencia de tejidos en la fisura. Existen clasificaciones como la de Mortier, que considera la deficiencia de los tejidos, sin embargo, no considera a nuestro criterio uno de los aspectos básicos: el diámetro de la fisura labial y palatina.

Otra clasificación más reciente, es la de Ortiz –Posadas, donde describe una clasificación basada en la severidad de la fisura (magnitud de la deficiencia de tejidos) considerando 4 componentes: nariz - labio, paladar primario y secundario. Esta clasificación se basa en la deficiencia vertical y horizontal de los tejidos en la fisura considerando incluso aspectos bastante específicos como la integridad muscular, grosor del labio, profundidad del sulcus, etc. Es bastante detallada, además de ser la más completa y actual.

Posteriormente se encuentra la técnica de Víctor Veau, divide las hendiduras en cuatro tipos; tipo I hendidura del paladar blando, incluyendo la úvula; tipo II hendidura de paladar blando y duro; tipo III hendidura completa unilateral, desde la úvula pasando por el agujero incisivo y llegando hasta uno de los lados de la premaxila; tipo IV, hendidura completa bilateral, desde la úvula pasando por el foramen incisivo y llegando hasta ambos lados de la premaxila

Características faciales y maxilares (maxilar y mandíbula)

En cada individuo podemos encontrar las características específicas de un patrón ideal acerca de su configuración física, esta «forma primitiva yacente, se ve frecuentemente

alterada desde el momento mismo de su concepción, en el que se manifiestan los conflictos generados entre las variadas influencias de las cargas genéticas y aquéllas adquiridas por múltiples factores intrínsecos y extrínsecos ambientales, en las épocas pre- y postnatal. Las áreas más comúnmente afectadas a nivel mundial en esta malformación congénita es el labio superior, el reborde alveolar, el paladar duro y el paladar blando.

En presencia de una fisura labial, las fibras musculares del músculo orbicular no se entrecruzaban sobre el maxilar, sino que siguen paralelamente el margen del labio fisurado y de esta forma su integridad quedaba dividida haciendo que el esfínter mutilado por la división fuera incapaz de evitar la tracción de los músculos antagonistas que se insertan en la comisura bucal y producen levantamiento y distorsión de los elementos del labio.

El músculo a nivel del filtrum en el lado fisurado es hipoplásico y no se extiende a toda la longitud del margen del labio como sucede en el lado opuesto; esto sugiere la limitación de las fibras musculares para crecer hacia la línea media. Hay músculos menos diferenciados, anchos y grandes en las capas superficiales y angostos en las profundas; la división del orbicular de los labios era debida al cambio de dirección de sus fibras y por la falta de unión de sus haces principales en la superficie profunda.

Ortopedia prequirúrgica

Ortopedia prequirúrgica se refiere al tipo de tratamiento que, durante la infancia y previo a la reconstrucción quirúrgica del labio, aproxima a las estructuras blandas y óseas que rodean a la hendidura y guían el crecimiento del arco alveolar a una forma ideal. El tratamiento ortopédico pre quirúrgico previo a queiloplastia mejora la posición de los segmentos maxilares en las dimensiones frontal, vertical y anteroposterior. Generalmente el tratamiento se inicia entre la segunda y tercera semana de vida (Miranda, 2019) (12).

Con la reposición de los segmentos del maxilar se estabiliza el balance de la base esquelética, así mismo se aproximan los segmentos maxilares y reducen el ancho inicial de la hendidura, puede ser de utilidad al simplificar el cierre operatorio del labio, especialmente en hendiduras bilaterales totales, ya que para la reposición de una premaxila es más fácil el cierre y corrección del labio si se ha mejorado la posición de la premaxila, teniendo menos tensión en los tejidos y músculos circundantes, mejorando notoriamente la estética del paciente después de la cirugía. El tratamiento ortopédico prequirúrgico favorece la resolución quirúrgica del labio y la corrección de la deformidad nasal; también reduce los efectos adversos de la reparación labial primaria que llegaran a ocurrir si la operación se lleva a cabo con excesiva tensión. (Miranda, 2019) (12).

Existen estudios en los que se asegura que al cumplir los objetivos de la ortopedia pre quirúrgica previo a la queiloplastia resultará lo siguiente (13):

- El posicionamiento de los segmentos maxilares antes de la resolución quirúrgica facial permite el cierre y contribuye a la simetría facial.
- La mejoría del equilibrio esquelético crea mejores condiciones para la corrección primaria de la deformidad nasal.
- Se logra una alineación de los segmentos y la restauración del contorno del arco previo a la cirugía del labio, característica que puede ayudar a disminuir la tensión durante la intervención quirúrgica y, por tanto, de la cicatriz y la restricción del crecimiento.
- Establecer la normal posición de la lengua, ya que se impide la colocación anormal de la lengua para evitar que se ensanche la hendidura.
- Estimular el crecimiento del maxilar.
- Expandir o prevenir el colapso maxilar favoreciendo las condiciones pre quirúrgicas.
- Mejorar la función respiratoria.
- Las desventajas de colocar ortopedia pre quirúrgica previo a labioplastia:
 - Mal adaptación ante el aparato de acrílico.
 - Reborde alveolar poco retentivo del maxilar, que va a dificultar el alojamiento y la estabilidad de la ortopedia pre quirúrgica.
 - Si no se tiene una higiene bucal estricta se puede ocasionar alguna infección en la hendidura. (12)

Manejo de técnica prequirúrgicas

Este manejo involucra una serie de técnicas orientadas, principalmente al tratamiento de formas severas de hendiduras labio palatinas. A través de diferentes técnicas usadas en el periodo preoperatorio se puede transformar una hendidura severa, usualmente de manejo quirúrgico más complicado, en una hendidura leve o moderada cuya cirugía presenta menor número de complicaciones y malos resultados. (12)

Técnicas prequirúrgicas

- a) Ortopedia maxilar con banda elástica
- b) Ortopedia maxilar con cinta adhesiva
- c) Ortopedia maxilar con moldeado nasoalveolar (NAM)
- d) Placa de Grayson modificada por Friedman
- e) Dynacelf

2.3 Definición de términos

Ortopedia maxilar con banda elástica

La técnica consiste en la aplicación de una tracción elástica que ejerce presión sobre los segmentos maxilares permitiendo su migración y alineamiento. (figura 5) Al igual que otros métodos de ortopedia maxilar es efectivo durante los primeros 6 meses de vida para corregir la hendidura maxilar severa. Esta tracción elástica se hace de diferentes formas, pudiendo ser desde simples bandas elásticas adheridas con tapes alrededor de la cara, hasta gorritos con una banda elástica adherida disminuyendo la

posibilidad de desplazamiento de la banda y fracaso de la técnica, lo cual es una de las limitaciones del uso de la banda elástica. (12)

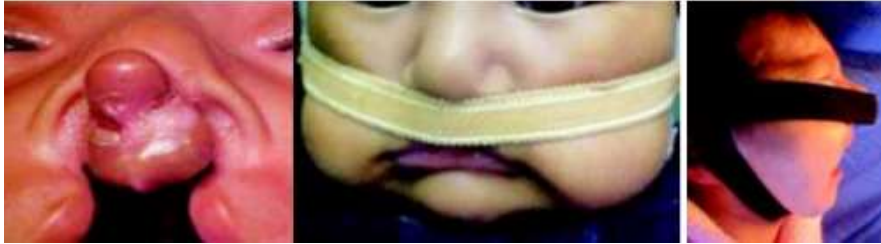

Figura 5: Ortopedia maxilar banda anza

Fuente: Guía de procedimiento del tratamiento de ortopedia pre quirúrgica en pacientes con labio y paladar fisurado. 2021. Instituto Nacional de salud del niño-San Borja.

Ventajas: Método simple, de fácil acceso y de menor costo.

Desventajas: Requiere control permanente de los padres para asegurar la permanencia de la banda elástica. Intolerancia de los pacientes a la presión de la banda elástica, la cual genera usualmente dolor y disconformidad.

Ortopedia maxilar con cinta quirúrgica adhesiva

La técnica consiste en la aplicación de una cinta adhesiva que ejerce presión sobre los segmentos maxilares permitiendo su migración en sentido medial y alineamiento ejerciendo un mecanismo similar al anterior. (figura 6) Autores como Pool han hecho una descripción detallada de la técnica, así como de la eficacia de la misma cuando se lleva a cabo un control adecuado durante el tiempo necesario.¹³ Al igual que otros

métodos de ortopedia maxilar es efectivo durante los primeros 6 meses de vida para corregir la hendidura maxilar severa. Se recomienda su inicio a las 2 semanas. Se debe preparar adecuadamente la región circundante a la hendidura para permitir una adhesión adecuada de la cinta asegurando su permanencia durante más tiempo. En algunos casos se recomienda el uso de sustancias adherentes como el Steri Strip. Luego se fija de un extremo de la mejilla a otro con la cinta adhesiva la cual permanece allí 24 horas, tiempo en el cual los familiares deben cambiar por una cinta nueva. Este tratamiento se recomienda realizar por 6 semanas y hasta 3 días antes de la cirugía para dejar la piel de la zona operatoria en condiciones adecuadas. Esta técnica permite reducir la hendidura maxilar en un promedio de 6 a 7mm según algunos autores como Pool, esto permite transformar una hendidura severa en moderada o leve. Esta técnica al igual que la anterior son complementarias a la técnica de molde nasoalveolar, permitiendo la fijación del molde y su inmovilización. **Ventajas:** método simple, de fácil aplicación y de menor costo. (13)

Desventajas: Requiere de un control permanente de los padres para asegurar la permanencia de la cinta adhesiva. irritación de la piel en áreas de colocación de los adhesivos. (14)

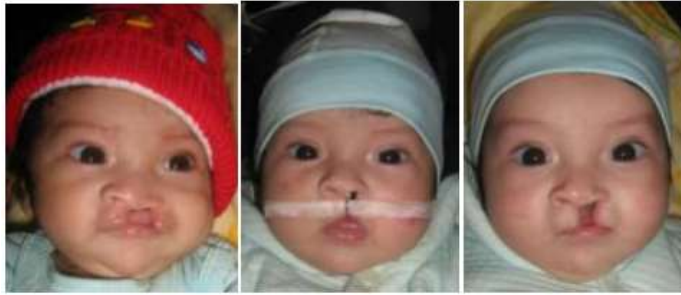

Figura 6: Ortopedia maxilar con cinta quirúrgica adhesiva

Fuente: Guía de procedimiento del tratamiento de ortopedia pre quirúrgica en pacientes con labio y paladar fisurado. 2021. Instituto Nacional de salud del niño- San Borja.

Ortopedia maxilar con moldeado nasoalveolar

Técnica desarrollada por Cutting y Grayson diseñada para la reparación nasal de LPH antes de la cirugía, se traduce en una tensión mínima en la curación de los labios en reparación, lo que reduce la formación de cicatrices. Se basa en el moldeo pre quirúrgico de los cartílagos nasales laterales y deformidad del tejido blando por medio de stents nasales. Su objetivo es alinear y aproximar los segmentos alveolares hendidos para facilitar la cirugía (13).

Esta técnica pre quirúrgica ha demostrado mejorar la apariencia de niños con LPH gracias a la elongación de la columela, seguida de una reconstrucción nasal primaria. El tratamiento consiste en realizar ajustes seriados en una placa de acrílico con el fin de alinear la premaxila y los segmentos nasoalveolares. Los stents nasales se agregan

a la placa cuando la distancia entre los procesos alveolares se haya reducido a 5 mm, la placa se mantiene en su lugar por medio de una combinación de cintas adhesivas y elásticos sujetos a las mejillas y los segmentos del labio hendido (14). Las deformaciones en el labio hendido unilateral consisten en la asimetría de la columela y la base de las alas nasales. La placa pre quirúrgica es usada por un periodo aproximado de 3 meses para lograr la simetría alveolar y nasal y lograr la proyección de la punta nasal antes del primer tiempo quirúrgico (Flores, 2001) (13).

Protocolo de realización de ortopedia prequirúrgica con aparatología para moldeado nasoalveolar

El tratamiento inicia aproximadamente 2 semanas después del nacimiento.

1. Se toma una impresión con material elastomérico en una cubeta individual manteniendo atención en el manejo de la vía aérea del neonato; para ello utilizan una posición invertida del niño con el fin de que la lengua se coloque hacia delante permitiendo que los fluidos salgan fuera de la cavidad oral y con la ventaja de que al ser intrahospitalario se puede atender cualquier emergencia de la vía aérea.
2. En base al modelo de yeso obtenido de dicha impresión, se hace una placa de resina acrílica la cual es pulida y colocada en el neonato, la placa se continúa modificando semanalmente hasta que se disminuya el espacio, lo cual se hace de forma selectiva desgastando los segmentos hacia el lado que se desea se desplace el hueso alveolar; y se añade acrílico suave a la placa en la zona donde

se desea disminuir el hueso, siguiendo los principios de la placa acrílica de Zurich; diseñada por Hoz (1969) y Hoz y Gnoinski (1976).

3. Se realiza el ajuste al paladar, así como del cierre de los labios con cinta adhesiva, lo cual ayuda a la base de la nariz trayendo la columela hacia la mitad y mejorando la simetría de las fosas nasales.
4. La extensión nasal, cuyo extremo es de acrílico suave para que no provoque lesiones al generar presión y expansión en la columela, se coloca dentro de la nariz debajo del ápice del cartílago del lado del defecto, levantando el cartílago alar, llevando a una elevación y simetría normal.
5. Uso del MNA de 3 o 4 meses MNA unilateral y a los 5 meses el bilateral removiendo el aparato posterior a la cirugía.
6. Tanto el conformador como la placa son ajustados de forma semanal o quincenal, corrigiendo gradualmente las deformidades nasales y alveolares, y pueden ser aplicados en todas las variedades de LPH.
7. La cirugía se realiza al alcanzar los objetivos del MNA y la técnica aplicada es la gingivo-perioplastia (GPP) descrita por Millard y Latham en 1990, la cual no requiere disección extensa ni afecta el crecimiento de la cara media, por tanto, se estima que con MNA la cirugía es menos extensa, con poca tensión lo cual mejora los resultados estéticos y de cicatrización.
8. De los 11 a 15 meses de edad, cuando el niño comienza a emitir fonemas se programa la cirugía de paladar y desde allí se continúa trabajando en el

desarrollo del lenguaje, la higiene oral, odontología pediátrica y guía en el crecimiento esquelético.

En el paciente con hendidura bilateral, la premaxila protruida es lentamente retraída al espacio alveolar por la modificación de la placa, así como la aplicación de fuerzas elásticas. Cuando el espacio de la hendidura ha disminuido se colocan las extensiones bilaterales en las aperturas nasales para alcanzar la proyección nasal, la elongación de la columela, la corrección de la deformación del cartílago alar inferior y el incremento en el área de superficie de la mucosa nasal lo cual se logra gracias a las fuerzas producidas por los conformadores nasales, las cintas quirúrgicas adhesiva y la banda colocada horizontalmente a lo largo de la columela.

Ventajas y alcances del modelador nasoalveolar

Esta técnica ha eliminado la reconstrucción quirúrgica de la columela, así como la cicatriz, facilitando la predicción del tratamiento, pues al guiar los segmentos óseos a una posición normal antes de la cirugía, hay una gran probabilidad que se forme un puente óseo, disminuye el tamaño de la hendidura y por ende la tensión, con una mejor cicatrización. (13)

La meta idónea en MNA es que los tejidos gingivales de ambos lados de la hendidura contacten antes de la cirugía, sin embargo, con 2mm de espacio se logran resultados tales como: mejoramiento de la posición del cartílago nasal, disminución de la extensión en la primera cirugía nasal y su subsecuente cicatriz con resultados más

estéticos, reducción prequirúrgica que permite realizar gingivoplastia, mientras que en la deformidad bilateral se logra la elongación no quirúrgica de la columela, evitando una segunda cirugía y sus respectivas cicatrices (13).

De la misma forma una premaxila mal posicionada puede llevar a una dificultad para el cierre de la hendidura, afectando el habla y permitiendo que los alimentos pasen a la cavidad nasal y dificultando los tratamientos de reconstrucción quirúrgica, manejo ortodóntico y terapia de lenguaje, incrementando el número de procedimientos y los costos. El MNA tiene ventajas para el cuidador, el paciente y la sociedad sobresaliendo entre los beneficios psicológicos que las visitas de los cuidadores a los ajustes del MNA disminuyen la ansiedad y les dan un sentido de empoderamiento por las habilidades que los padres desarrollan y la mejora de la apariencia del bebé, más el apoyo del equipo de especialistas (13).

Desventajas y complicaciones

La principal desventaja de MNA es que el proceso necesita iniciar lo más pronto posible después del nacimiento para que sea exitoso. Por otro lado, las complicaciones relacionadas a MNA se pueden dividir en 3 grupos: de tejidos suaves que tiene una incidencia de un 10%, de tejidos duros y de cumplimiento con un 30% de incidencia; dichas complicaciones pueden incrementar el tiempo de tratamiento y comprometer la estética final. Levy-Bercowski, reportaron que no se asocian a características demográficas como raza, género, o edad de iniciación del uso de la aparatología (15).

Dentro de las complicaciones de tejido suave las más frecuentes son ruptura de los tejidos por la modificación excesiva de los acrílicos, zonas de ulceración por la presión del moldeado, activación excesiva o bordes irregulares en el intaglio de la placa, sangrado. (Chichila, 2016) (13).

Ortopedia pre quirúrgica para hendidura labiopalatina unilateral

Procedimiento

Se utiliza un material de impresión de cuerpo pesado para tomar la impresión inicial tan pronto como sea posible después del nacimiento. El cirujano sostiene al bebé en posición supina cuando se inserta la cubeta de impresión en la cavidad bucal. La cubeta se asienta hasta que se observa que el material de impresión (silicona pesada) comienza a rebasar más allá de su borde posterior. Una vez que se fija el material de impresión, se retira la cubeta y se examina la boca en busca de material de impresión residual que pueda haber quedado. Se hace un yeso o modelo de la anatomía alveolar rellenando la impresión con un material de yeso denso (yeso dental extraduro). La placa de moldeo se fabrica sobre el modelo de yeso dental previo alivio con cera. Está hecho de acrílico transparente duro y revestido con una fina capa de material de dentadura suave. Se tiene cuidado de reducir el borde de la placa en el área de las inserciones del frenillo labial y otras áreas que pueden ulcerarse. (13) (figura 7)

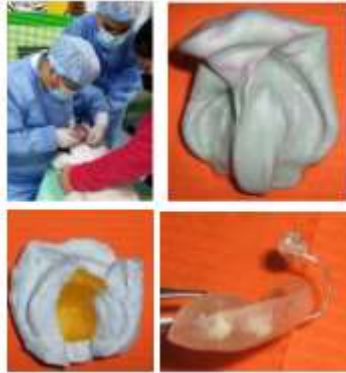

Figura 7: Impresión con silicona, modelo en yeso, alivio con cera y confección de placa con acrílico.

Fuente: Guía de procedimiento del tratamiento de ortopedia prequirúrgica en pacientes con labio y paladar fisurado. 2021. Instituto Nacional de salud del niño-San Borja.

Se hace un orificio de 5 mm de diámetro en el centro de la bóveda palatina acrílica para proporcionar una vía aérea en caso de que el borde posterior de la placa caiga sobre la lengua. (figura 8). Se les indica a los padres limpiarlo cuando sea necesario, al menos una vez al día. Al principio, puede llevar más tiempo alimentar al bebé con placa en su lugar, pero el niño se adapta rápidamente y los padres informan que pronto no comerán sin él. El Stent nasal y/o moldeador nasal unilateral debe ser bien posicionado de tal manera que corrija la forma nasal. A medida que se logra la reducción del ancho del espacio alveolar, la base de los segmentos de la nariz y los labios logran una mejor alineación como las crestas alveolares superior e inferior mejoran su relación, también mejoran los tejidos blandos suprayacentes. El borde alar, inicialmente estirado sobre

una amplia deformidad de la hendidura alveolar, ahora muestra cierta laxitud, lo que permite elevarlo a una forma simétrica y convexa. La punta nasal del lado de la hendidura está sobre corregida en su proyección. Esto se logra mediante el uso de un stent nasal, una placa de moldeo intraoral y una cinta quirúrgica. (13)

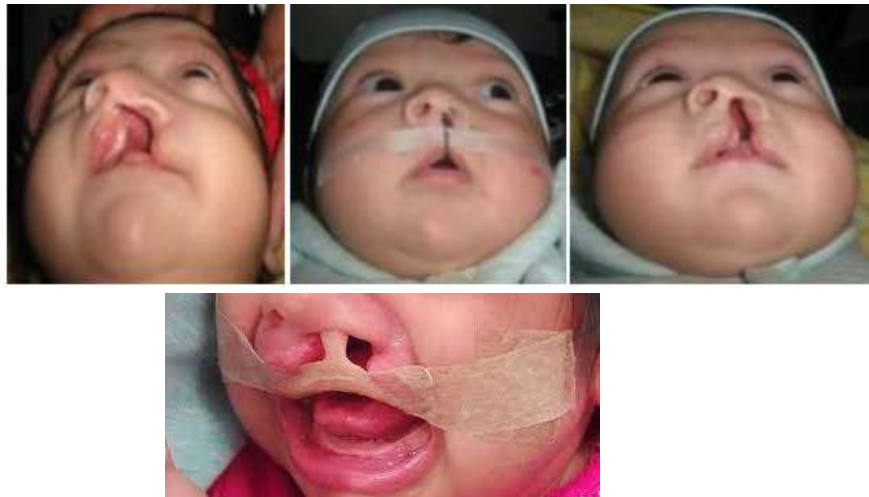

Figura 8: Moldeado nasoalveolar

Fuente: Guía de procedimiento del tratamiento de ortopedia prequirúrgica en pacientes con labio y paladar fisurado. 2021. Instituto Nacional de salud del niño-San Borja.

También existe otro modelo de aparato que se fija extraordinariamente a las mejillas bilateralmente, mediante cintas quirúrgicas, que tienen una banda elástica de ortodoncia en un extremo. Los elásticos se enroscan sobre un brazo de retención que se extiende desde el reborde anterior de la placa. (figura 9). El brazo de retención se

coloca aproximadamente a 40° por debajo del plano horizontal para lograr una activación adecuada y evitar que el aparato se desprenda del paladar. Las cintas y elásticos se cambian una vez al día. (13)

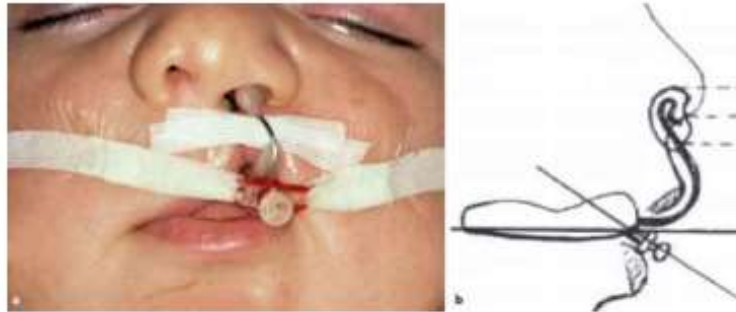


Figura 9. Estabilidad con bandas elásticas

Fuente: Guía de procedimiento del tratamiento de ortopedia pre quirúrgica en pacientes con labio y paladar fisurado. 2021. Instituto Nacional de salud del niño-San Borja.

La alimentación infantil es con el moldeado nasopalveolar en la cavidad bucal, se indica a los padres que lo mantengan el mayor tiempo posible, y sacarlo para limpieza según sea necesario, al menos una vez al día. Inicialmente, puede llevar más tiempo alimentar al bebé con la placa en su lugar manteniendo la posición semisentada y el niño se adapta rápidamente. (13)

Se requieren visitas semanales para su control, modificar la moldura de la placa para guiar los segmentos de la hendidura alveolar en la posición deseada, la activación del moldeado nasopalveolar, el cierre de la brecha alveolar une los segmentos de los labios,

reduce el ancho de la base de la nariz e introduce laxitud del borde alar. Solo un brazo de retención está conectado al aparato para el tratamiento del paciente con hendidura unilateral. Cuando los brazos de retención (postes de acrílico) están enganchados por cinta elástica, el sistema elástico es (diámetro interior 1/4 pulg: pesado) debe estirarse aproximadamente dos veces el diámetro de reposo para una activación adecuada fuerza (2 oz). (13)

Se instruye a los padres para que coloquen cintas para aproximar los segmentos del labio fisurado. La cinta debe ser aplicado en la base de la nariz (ángulo nasolabial) y no bajo en el labio cerca del borde bermellón. (figura 10) Colocado demasiado bajo puede provocar un alargamiento horizontal indeseable del labio con el tiempo. La cinta debe aplicarse al lado no fisurado primero, luego al lado fisurado, haciendo un esfuerzo para llevar el surco nasolabial y columela a la línea media. (13)

Una recomendación también por otros autores es cuando el espacio alveolar de la hendidura se reduce a 5 mm o menos, se agrega el stent nasal. El stent está hecho de alambre redondo de acero inoxidable de calibre .036 y tiene la forma de un "cuello de cisne". Una plantilla para el stent nasal está hecha de una cuerda maleable de cera dental blanda. La cuerda de cera se une al reborde labial de la placa de moldeo, cerca de la base del brazo de retención. Se extiende hacia adelante y luego se curva hacia atrás en forma de cuello de cisne y entra de 3 a 4 mm más allá de la abertura de la nariz.

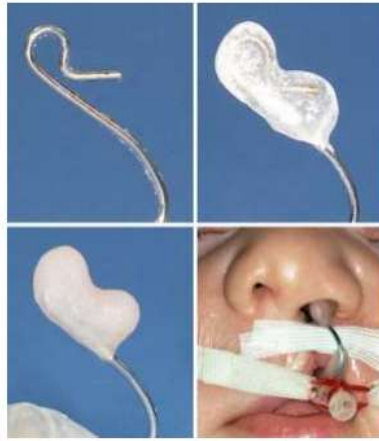

Figura 10. Confección de la endoprotesis nasal

Fuente: Guía de procedimiento del tratamiento de ortopedia pre quirúrgica en pacientes con labio y paladar fisurado. 2021. Instituto Nacional de salud del niño- San Borja.



Figura 11. Stent nasal

Fuente: Guía de procedimiento del tratamiento de ortopedia prequirúrgica en pacientes con labio y paladar fisurado. 2021. Instituto Nacional de salud del niño- San Borja.

Ortopedia Pre Quirúrgica para Hendidura labio palatina bilateral

Procedimiento

En el paciente con hendiduras bilaterales, se necesitan dos brazos de retención y stents nasales. Los pasos de fabricación son los mismos que los descritos para la hendidura unilateral. Cada stent nasal se origina en la placa de moldeo en la base de un brazo de retención. Después de que se agregan los stents nasales, la atención se centra en el alargamiento no quirúrgico de la columela. Para lograr este objetivo, se agrega una banda horizontal de material de dentadura suave para unir los lóbulos inferiores izquierdo y derecho de los stents nasales, abarcando la base de la columela. (figura 12) Esta banda se asienta en la unión nasolabial y definirá este ángulo a medida que la punta nasal continúe elevándose y proyectando hacia adelante. La cinta se adhiere al prolabium, debajo de la cinta de labios horizontal, y se estira hacia abajo para enganchar los brazos de retención con elásticos. Este tirón vertical es un contra estiramiento de la fuerza hacia arriba aplicada a la punta nasal por el stent nasal. Poner cinta hacia abajo en el prolabio ayuda a alargar la columela y alarga verticalmente el prolabio, a menudo pequeño. La cinta labial horizontal se agrega después de que la cinta prolabial vertical esté en su lugar. (14)

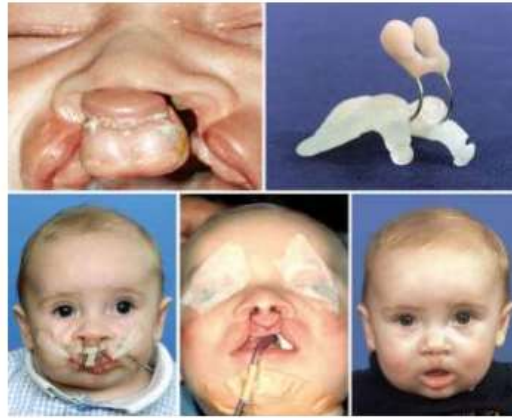

Figura 12. Confección de la endoprotesis nasal

Fuente: Guía de procedimiento del tratamiento de ortopedia pre quirúrgica en pacientes con labio y paladar fisurado. 2021. Instituto Nacional de salud del niño-San Borja.

Hendidura completa bilateral con columela casi ausente, punta nasal ancha, premaxilar evertido y segmentos de labios muy separados. Aparato de placa de moldeo nasoalveolar bilateral. Nótese la banda horizontal de material de dentadura blanda que une los lóbulos inferiores izquierdo y derecho de los stents nasales. Esta banda prolabial atraviesa la columela, presionando el pliegue nasolabial y hacia arriba en los ápices de las fosas nasales. La placa de moldeo nasoalveolar bilateral en su lugar. La cinta se adhiere al prolabio, debajo de la cinta labial horizontal, y se estira hacia abajo para acoplar los brazos de retención con elásticos. Se emplean cintas adicionales para sostener el aparato hacia arriba y contra el segmento premaxilar y alveolar posterior. Después de 4 meses de tratamiento con NAM, antes de la reparación quirúrgica

primaria. Nótese el desarrollo de la columela. La premaxila se ha retraído suavemente hacia la cavidad bucal y los segmentos del labio están muy aproximados en reposo. Aunque no se puede observar directamente en esta imagen, las endoprótesis nasales han estirado el revestimiento de la mucosa nasal para reducir el tirón posquirúrgico de la punta nasal saliente. En cuanto a su alimentación se debe es recomendable el uso de biberones con una forma no tan voluminosa de tal manera que no ocupe mucho espacio en la cavidad bucal. (14)

Definición de Términos

Anomalía: Se entiende como anomalía congénita cualquier trastorno del desarrollo morfológico, estructural o funcional de un órgano o sistema presente al nacer.

Columela: Es una subunidad de la nariz de gran valor estético y funcional y puede ser afectada por varias condiciones de tipos congénito o adquirido como infecciones, traumas, tumores o iatrogenias que hacen que su posible reconstrucción sea complicada.

Labiopalatina: es una fisura comúnmente llamada “labio leporino” es una malformación adquirida desde el nacimiento que afecta al tercio medio facial.

Labioplastia: Cirugía de remodelación labial.

Premaxila: Es una parte del maxilar, adjunto al diente incisivo, está formado por dos huesos del cráneo.

Palatogénesis: Proceso de crecimiento y formación de palatinos.

Placodas: Engrosamientos transitorias de tejido ectodérmico craneal y se forman por una elongación apicobasal de las células cuboides en la capa interna del ectodermo.

2.4 Bases legales

De acuerdo a lo descrito en la Constitución de la República Bolivariana de Venezuela 1999 (De los derechos sociales y de las familias):

El artículo 83, decreta que la salud es un derecho social fundamental, obligación del Estado, que lo garantizará como parte del derecho a la vida. El Estado promoverá y desarrollará políticas orientadas a elevar la calidad de vida, el bienestar colectivo y el acceso a los servicios (16).

Por otra parte, el reglamento de la Ley Del Ejercicio De La Odontología, a través de las disposiciones generales en el artículo 10, figura que los establecimientos odontológicos tales como consultorios fijos o móviles, clínicas o policlínicas dentales u odontológicas, laboratorios de mecánica dental o prótesis odontológicas, estarán sometidos a la vigilancia y control técnico del Ministerio de Salud y Desarrollo Social (17).

También el mismo reglamento, en su artículo 67 considera que el Ministerio de Sanidad y Asistencia Social queda facultado para dictar las medidas sanitarias y de fiscalización que se considere necesarias a los efectos de aplicación de la presente Ley (18).

En este mismo sentido, el Código De Deontología Odontológica, en el artículo 18 decreta que el profesional odontólogo al prestar sus servicios se obliga a tener como objeto primordial la conservación de la salud del paciente, asegurarle al mismo todos los cuidados profesionales y actuar con la serenidad y la delicadeza a que obliga la dignidad profesional (19).

Es por esto que, en el mismo código en la sección de los deberes generales de los odontólogos el artículo 1, considera que el respeto a la vida y a la integridad de la persona humana, el fomento y la preservación de la salud, constituyen en todas las circunstancias el deber primordial del Odontólogo. En el artículo 2, se tiene que el profesional de la salud se encuentra en la total obligación de mantenerse informado y actualizado en los avances del conocimiento científico (19).

Por otro lado, en la sección de la investigación en seres humanos, en su artículo 97, se considera que la investigación clínica debe inspirarse en los principios éticos y científicos, el artículo 98 que debe ser realizada por personas científicamente calificadas y, el artículo 99, considera que el odontólogo siendo capaz de una investigación clínica debe ejercer todas las medidas para proteger la salud de la persona sometida al experimento, explicarle con claridad la naturaleza, propósito y riesgos del experimento y obtener por escrito, su consentimiento, y a su vez, asumir la responsabilidad plena del experimento (19).

En la Ley Orgánica de Salud, en el artículo 3, figura que los servicios de salud garantizarán la protección de la salud a todos los habitantes del país y funcionarán de conformidad con los principios de universalidad, participación, complementariedad, coordinación y calidad.

Por último, y no menos importante, al ser la presente investigación de tipo documental, se toman en cuenta la Ley sobre el Derecho de Autor, en donde en su capítulo I, específicamente el artículo 18 considera que corresponde exclusivamente al autor la facultad de resolver sobre la divulgación total o parcial de la obra y, en su caso, acerca del modo de hacer dicha divulgación, en el artículo 19 se tiene que en caso de que una determinada obra sea publicada o divulgada por persona distinta a su autor, éste tiene el derecho de ser reconocido como tal, determinando que la obra lleve las indicaciones correspondientes (19).

También con respecto al artículo 20, el autor tiene el derecho de prohibir toda modificación de la misma que pueda poner en peligro su decoro o reputación. Mientras que en el artículo 21, se dice que el autor tiene el derecho exclusivo de hacer o autorizar las traducciones (19).

CAPÍTULO III

MARCO METODOLÓGICO

El marco metodológico es el cómo se realizará el estudio para responder al problema planteado y está referido al momento que alude al conjunto de procedimientos lógicos, tecno-operacionales implícitos en todo proceso de investigación con el objeto de ponerlos en manifiesto y sistematizarlos a propósito de permitir descubrir y analizar los supuestos del estudio y de reconstruir los datos, a partir de los conceptos teóricos convencionales operacionalizados.

3.1 Tipo de investigación

El tipo de investigación se enmarcó bajo una investigación documental, el cual es un proceso basado en la búsqueda, recuperación, análisis, crítica e interpretación de datos secundarios, es decir, los obtenidos y registrados por otros investigadores en fuentes documentales: impresas, audiovisuales o electrónicas. Como en toda investigación, el propósito de este diseño es el aporte de nuevos conocimientos. (20).

3.2 Nivel de la investigación

El nivel de investigación fue de tipo descriptivo, el nivel de la investigación consiste en la caracterización de un hecho, fenómeno o grupo con el fin de establecer su estructura o comportamiento, mide de forma independiente las variables, el propósito de este nivel es de caracterizar un hecho incluye, descripción, registro, análisis, e interpretación de la naturaleza actual, composición o procesos de los fenómenos, hace

énfasis sobre conclusiones dominantes o sobre cómo una persona, grupo o cosa se conduce o funciona en el presente (20).

3.3 Diseño de la Investigación

Acerca del diseño de investigación se tiene que el presente trabajo se basó en una revisión bibliográfica, la cual implica detectar, consultar y obtener la bibliografía (referencias) y otros materiales que sean útiles para los propósitos del estudio, de donde se tiene que extraer y recopilar la información relevante y necesaria para enmarcar el problema de investigación (21).

Tomando en cuenta, que se siguió en este trabajo de grado, fue la revisión crítica del estado del conocimiento la cual se define como una revisión 3.5 exhaustiva sobre el problema a resolver, la actual investigación será centrada en la búsqueda de nuevas y/o posibles soluciones (22).

3.4. Método de búsqueda de información

La búsqueda de información se realizó mediante diferentes plataformas, las cuales constan de PubMed, Google Académico, Medigraphic, Scielo, de ellas surgieron 21.259 de los cuales posterior a la aplicación de los criterios de inclusión y exclusión se tomaron en cuenta únicamente 15 artículos y casos clínicos de índole original, de los últimos 5 años, al igual que de los mismos, fueron buscados con las palabras claves: ortopedia prequirúrgica en hendidura labiopalatina, hendidura labiopalatina en

pacientes pediátricos, manejo quirúrgico de pacientes con paladar hendido, manejo quirúrgico de pacientes con labio hendido.(23)

3.4.1.1 Criterios de inclusión

1. Se consideraron únicamente artículos de investigación y revisión publicados en revistas especializadas, arbitradas e indexadas obtenidos de páginas repositorios de universidades nacionales e internacionales.
2. Artículos con datos bases del tema y con un periodo de publicación entre el periodo de 2018-2022 en virtud de que se está evaluando las tendencias actuales sobre la problemática planteada.
3. Pueden estar en inglés o español.
4. Los artículos debían estar completos: con resumen, introducción (problema y objetivo), materiales y métodos, resultados, discusión, conclusión y referencias bibliográficas.

3.4.1.2 Criterios de exclusión

1. No se consideraron artículos de investigación y revisión obtenidos en revistas o páginas no científicas ni especializadas, arbitradas e indexadas.
2. Artículos que no estén relacionados con la investigación.
3. No estar en el rango de publicación 2018-2022.
4. No tener relación con los objetivos de estudio.

3.4.2 Técnica e instrumento de recolección de datos

El presente trabajo de grado se basó en un tipo de investigación documental, por lo que se empleó el uso de fichas bibliográficas (ver anexos) como instrumento de recolección de datos la cual será obtenida por medio de los artículos de investigación y revisión que soportan a dicha investigación. Se realizó una investigación minuciosa, exhaustiva, con el fin de recolectar e indagar información precisa para dicha investigación.

La técnica de fichaje en donde se utilizan las fichas como un instrumento permite organizar de manera sistemática y ordenada todos aquellos datos o ideas que se originan de las fuentes bibliográficas, estas servirán de apoyo para la realización del trabajo de investigación de manera eficaz y rápida. En este estudio se utilizaron fichas electrónicas en donde se encuentran elementos originarios de internet (23).

Los artículos se clasificaron en anexos de acuerdo a los objetivos establecidos en el capítulo I, II y III.

3.5 Técnicas de análisis de resultados

Para la construcción de este trabajo de investigación, se siguieron tres fases: La primera fase, es en donde se detectó toda aquella bibliografía relacionada sobre el tema de la investigación tratado, esto por medio de los diversos motores de busca y así dar con las diversas bases de datos que resultaron fundamental para el desarrollo del presente trabajo de grado, para dar lugar a los artículos de revisión y/o referencias bibliográficas que fueron empleados para la obtención de resultados.

La segunda fase, fue cuando se realizó una revisión de cada uno de los artículos que se tomaron en cuenta, a los que se le aplicó una técnica de lectura crítica y analítica; está se basa en distinguir lo esencial de lo secundario, haciendo nuevas separaciones y seleccionando de la bibliografía obtenida, lo que se va a reproducir, lo que se va a criticar y juzgar para así evaluar toda la información científica de interés y poder incluir el conocimiento con el mayor grado de evidencia de toda la información publicada (24).

Finalmente, a partir de la información encontrada y seleccionada, se construyó un texto en el cual se presentó una síntesis conocida como discusión de los resultados de la investigación terminada.

CAPÍTULO IV

ANÁLISIS Y PRESENTACIÓN DE LOS RESULTADOS

4.1 Flujograma

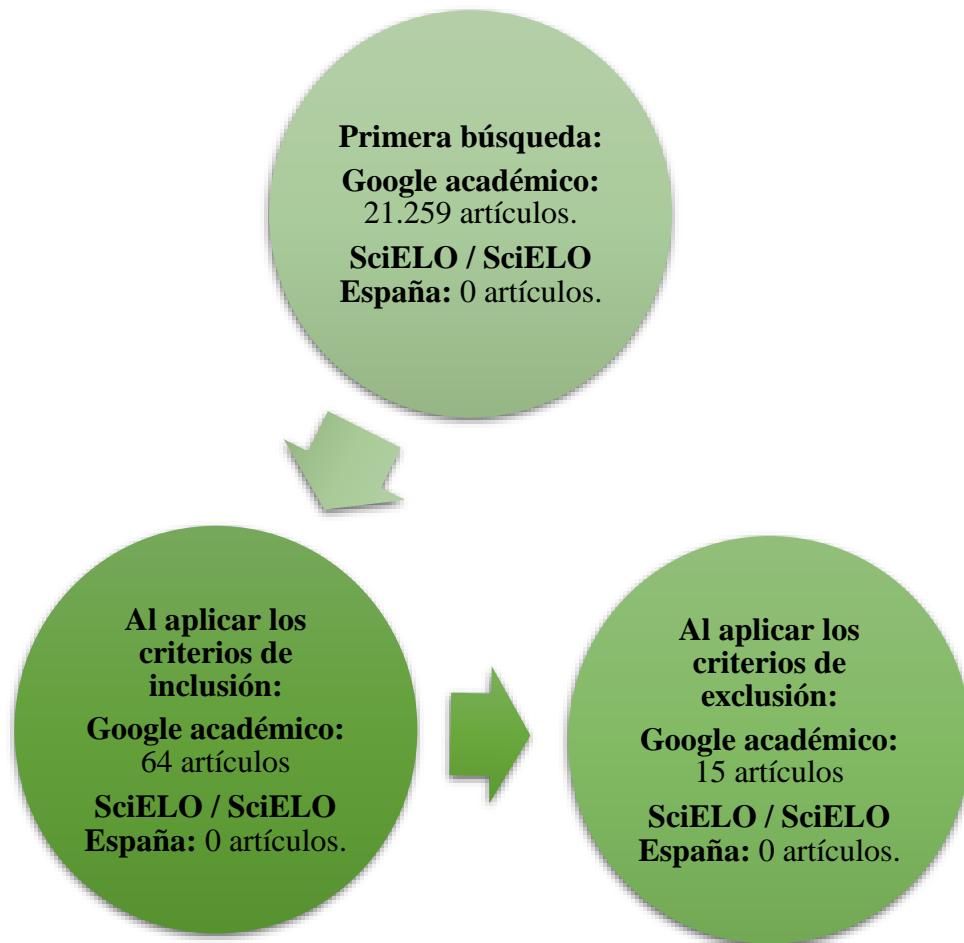


Figura N° 1. Diagrama de Flujo. Esquema de selección de información.

4.2 Discusión de los resultados

4.2.1 Clasificación de pacientes con labio y paladar hendido

En el capítulo II hace referencia de la clasificación de pacientes con labio y paladar hendido descubierto en el año 1958 por Kernahan y Stark, sin embargo, en la actualidad existe un consenso con respecto a qué clasificación utilizar para dichas anomalías, a pesar de ello, el programa más actualizado de acuerdo a la severidad de fisuras fisiopalatinas dictado en la ciudad de Lima-Perú describen que con respecto al tipo de fisura se considerarán 4 componentes básicos para evidenciar el tipo de clasificación de hendidura labio palatina que presenta el paciente los cuales son; componente nasal, componente labial, componente palatino primario y componente palatino secundario, aunado a esto se consideró 3 grados de severidad en él se buscaba reducir la clasificación en leve, moderado y severo, esto como resultado del primer objetivo planteado en dicho trabajo de investigación.

Ahora bien, los resultados obtenidos fueron garantizados por parte de una población donde se evidenció una relación entre el grado de severidad de la fisura palatina y su relación directa con la incidencia de fisuras palatinas e insuficiencia velofaríngea, por lo tanto, en jornadas hospitalarias los cirujanos especialistas basan su criterio de acuerdo a la clasificación de 1958 la cual hace énfasis a la severidad de la fisura y en la que se encuentran afectados sus componentes mencionado anteriormente, ya que debido a que su eficacia con respecto a los diferentes procedimientos quirúrgicos ha demostrado tener mayor probabilidades de éxito en pacientes.

4.2.2 Cambios faciales y maxilares con el uso ortopédico prequirúrgico en pacientes con labios y paladar hendido.

Los cambios faciales y maxilares que se generan en el paciente dependen directamente del tipo de ortopedia prequirúrgica que se le aplique al paciente que padezca de labio y paladar hendido, es por esto que entre las técnicas ortopédicas prequirúrgicas se consideran:

- a. Ortopedia maxilar con banda elástica.
- b. Ortopedia maxilar con cinta adhesiva.
- c. Ortopedia maxilar con molde nasoalveolar.
- d. Ortopedia maxilar con conformador nasal (26-27).

El procedimiento que se realiza en los primeros seis meses de vida consiste en diseñar y movilizar una serie de colgajos gingivo periócticos desde los márgenes laterales de la fisura ocluyendo en forma de túnel o cilindro, de este modo se propicia el crecimiento y desarrollo facial y se recupera la forma del componente maxilar debido a la neoformación ósea (27,28).

Otra parte fundamental del tratamiento es el abordaje odontológico donde toma vital importancia:

1. Ortopedia tridimensional: mediante una valoración de la hendidura se procede a diseñar un aparato ortopédico que hará una serie de presiones dirigidas que darán

como resultado una expansión y remodelación maxilar. De igual forma desempeña un papel en la rehabilitación de la musculatura peribucal, lo que induce a una mejoría en la cicatrización labial, promoviendo así una buena sonrisa (29).

2. Distracción osteogénica alveolar: es una estrategia de utilidad para la reconstrucción de rebordes alveolares atróficos. Se utiliza un aparato yuxtaoseo que promueve el aumento de altura y volumen óseo, y de este modo propicia la formación ósea y neoformación de tejidos blandos, varios autores la refieren como un parteaguas en los resultados finales del funcionamiento y estética de las fosas nasales (29).
3. El plasma rico en factores de crecimiento: hemoderivado autólogo es rico en factor de crecimiento derivado de plaquetas, factor de crecimiento endotelial vascular, factor de crecimiento transformador tipo beta, factores de crecimiento epidérmico, factor de crecimiento fibroblástico y factores de crecimiento insulínico tipo I. Debido a sus componentes, este plasma es capaz de propiciar la formación de matriz extracelular y de fibras de colágeno tipo 1, fibronectina y osteonectina (29).
4. Coronas telescópicas: funcionan como un sistema que realiza una ferulización cruzada de la arcada dentaria, o que promueve una estabilización de las piezas dentarias. Su uso destaca de acuerdo a las complicaciones del labio y paladar hendido como la malposición y maloclusión dentaria (29).

El uso de la máscara facial en pacientes en crecimiento con secuelas de labio y paladar hendidos aumenta la dimensión vertical y reduce la discrepancia maxilomandibular por una estimulación del crecimiento maxilar hacia abajo y adelante. El tratamiento para el LPH incluye múltiples intervenciones quirúrgicas hasta los 18 años de edad, terapias de lenguaje, tratamientos dentales y de ortodoncia (29).

El resultado final del tratamiento ortopédico depende también de factores individuales: patrón genético, manejo de las fisuras labio-palatinas, el cambio funcional resultado de una biomecánica correcta, la cooperación del paciente o la combinación de estos factores (29).

4.2.3 Diseño y confección correcta de la ortopedia prequirúrgica en pacientes con labio y paladar hendido.

En este sentido, se toma en cuenta que los resultados obtenidos con la ortopedia prequirúrgica son mejores si se empieza los primeros días de nacimiento. Dentro de la estética destaca la simetría labial y nasal, proyección de la punta de la nariz y cicatriz post-operación primaria. La ortopedia prequirúrgica alinea los segmentos maxilares, permitiendo que disminuya la amplitud de la fisura, para facilitar la cirugía primaria (30).

El tratamiento integral del paciente fisurado es complejo y no hay esquemas rígidos de tratamiento. Los resultados dependen de la plasticidad y moldeabilidad de los tejidos cartilagosos neonatales, entre antes se empiece la ortopedia, mejor resultados se

obtendrían. Los estudios analizados coinciden en que el momento ideal de inicio de tratamiento es antes de las 72 horas de vida, periodo donde sus cartílagos y huesos poseen gran concentración de ácido hialurónico, lo que los vuelve fácilmente moldeables (30).

La ortopedia maxilar es un tratamiento indicado en las anomalías de los maxilares, apoyado con aparatología removible que ayudará a guiar el crecimiento de los maxilares, también corregir malos hábitos como por ejemplo succión digital, deglución atípica con ayuda de aparatología removible, también mantener el espacio de dientes caducos o perdidos de manera prematura, (4).

La ortopedia maxilar con banda elástica, consiste en corregir hendiduras de maxilar severa, con el uso de una banda elástica tensionada encontrándose alrededor de la cara, esta banda ejercerá fuerza sobre los segmentos maxilares permitiendo que haya movimiento y alineación (4).

La ortopedia maxilar con cinta adhesiva Dynacleft, consiste en la aplicación de una cinta adhesiva que ejerce presión sobre los segmentos maxilares permitiendo su migración en sentido medial y alineamiento ejerciendo un mecanismo similar al anterior (4).

La técnica de Grayson modelador nasoalveolar, Barry Grayson precisó que las distintas técnicas de tratamiento habían evolucionado la corrección quirúrgica contra

la corrección quirúrgica en conjunción con el moldeamiento prequirúrgico de los segmentos hendidos en una relación anatómica normal (4).

El conformador nasal, es considerado un sistema simple y efectivo creado por el Dr. Monasterio para corregir la forma de la ventana nasal en el niño con hendidura. En el recién nacido este sistema de tracción está basado en la condición natural de elasticidad y plasticidad de sus estructuras anatómicas por esta condición se puede modelar el ala nasal antes de la cirugía. Se confecciona con un clip de color (alambre recubierto de plástico) al que se le da una forma de gancho en un extremo recubriéndolo con cinta de teflón, en el otro extremo se da forma de una pequeña argolla. Se prepara el conformador colocando en el extremo superior un pequeño elástico redondo, el cual se fija con una tela de papel (micropore) a la frente del niño en dirección ligeramente diagonal a la hendidura. El otro extremo se introduce en la ventana nasal afectada. El grado de tracción se verifica con un leve blanqueamiento de piel de la ventana (5).

CAPÍTULO V

5.1 CONCLUSIÓN

Referente al primer objetivo, se determinó que con el paso de tiempo fueron surgiendo una gran variedad de clasificaciones a la hora de hablar sobre las hendiduras labiopalatinas puesto que dichas anomalías poseen múltiples variaciones como para catalogarlas de una sola manera, sin embargo, los artículos previamente analizados arrojaron que la clasificación más acertada y utilizada actualmente es la Nueva clasificación de severidad de Fisuras Labiopalatinas del Programa Outreach Surgical Center Lima – Perú. La cual está basada en el grado de severidad en que se encuentran afectados los 4 componentes de la fisura labiopalatina: nasal, labial, palatino primario y secundario.

Como respuesta al segundo objetivo, de acuerdo a los artículos implementados dentro de la presente investigación, los cambios faciales y maxilares que se pueden dar estarán estrechamente relacionados con el tipo de ortopedia prequirúrgica aplicada al paciente con hendiduras labiopalatinas. En el caso de la ortopedia tridimensional, esta provoca una expansión y remodelación maxilar, además de contribuir en la mejora de la cicatrización labial. En la distracción osteogénica alveolar se promueve el aumento de altura y volumen óseo, también cumplen una función sobre la estética de las fosas nasales. En el mismo sentido, el plasma rico en factores de crecimiento como tipo de ortopedia prequirúrgica, propicia la formación de matriz extracelular y de fibras de

colágeno tipo I. Por último, la utilización de las coronas telescópicas impulsa la estabilización de las piezas dentarias mediante una ferulización cruzada de la arcada dentaria.

En cuanto al tercer objetivo, el cual se refiere al diseño y confección correcta de la ortopedia prequirúrgica en pacientes con hendiduras labiopalatinas, se estableció que la ortopedia maxilar trabaja en conjunto con una aparatología removible que ayudará a guiar el crecimiento de los maxilares. Tanto el diseño como la confección dependerá del tipo de ortopedia utilizada, en las cuales las más destacadas ameritan la utilización de materiales como bandas elásticas, cintas adhesivas y clips, en su mayoría para ejercer tensión sobre los segmentos maxilares.

5.2 RECOMENDACIONES

- Realizar charlas informativas dentro de la Universidad José Antonio Páez que difundan la Nueva clasificación de severidad de Fisuras Labiopalatinas del Programa Outreach Surgical Center Lima – Perú. Los pacientes con labio y paladar hendido para que los estudiantes de la carrera de Odontología conozcan a profundidad los diversos tipos y modos de clasificar a los pacientes con hendiduras labiopalatinas.
- Aplicar encuestas sobre la correcta confección y diseño de la ortopedia prequirúrgica en pacientes con labio y paladar hendido con el objetivo de

calcular el grado de conocimiento de los estudiantes de odontología de la Universidad José Antonio Páez.

- Diseñar folletos que especifiquen los cambios faciales y maxilares que experimentan los pacientes con hendiduras labiopalatinas con el uso de ortopedia prequirúrgica con el fin de proporcionar información fundamental para los estudiantes de odontología de la Universidad José Antonio Páez.
- Informar a especialistas en otras áreas de la salud y familiares de estos pacientes sobre cómo prepararse para mejorar las condiciones, antes del acto quirúrgico.

REFERENCIAS BIBLIOGRÁFICAS

1. Quezada T, Caces R, Aros T. Alternativas de tratamiento ortodóntico para pacientes con fisura palatina. Rev. Cient Pediat. 2017; 25(2): 130-137. Disponible en: https://www.google.com/url?q=https://ww.odontologiapediatrica.com/wpcontent/uploads/201805/32_05_REV_319_Teran.pdf&sa=U&ved=2ahUKEwiB2yavZz5AhUrZTABHZYANsQFnoECACQAg&usg=AOvVaw3neud3M_qYAYavja0zLllt
2. Rivas D, Morales A, Canseco J, Cuairan V. Ortopedia prequirúrgico en pacientes de labio y paladar hendido unilateral: Presentación de casos. Rev. Mex de Ortd. 2017; 5 (2): 89-99. Disponible en: https://scholar.google.co.ve/scholar_url?url=https://www.medigraphic.com/pdfs/ortodoncia/mo-2017/mo172e.pdf&hl=es&sa=X&ei=ZvziYo3kHY6EmgGY_L6QCw&scisig=AAGBfm3vRzNZ9IWZQHWmli9vFYtgwdmDhg&oi=scholar
3. Rodríguez M, Vergara M. Moldeado naso alveolar pre quirúrgico de un paciente con labio y paladar hendido unilateral izquierdo. Rev. Uní Salud. 2019; 22(2): 198-202. Disponible en: https://www.scielo.org.co/scielo.php%3Fscript%3Dsci_arttext%26pid%3D012471072020000200198&sa=U&ved=2ahUKEwizlYhwpz5AhUrZTABHY51CywQFXoECAkQAg&usg=AOvVaw3TZ6LOy_zXUMF00vU9fDqH

4. Arteaga V, Pannaci T, Hinostroza M, Brache G. Manejo ortopédico prequirúrgico de labio y paladar hendido unilateral: Reporte de casos con diferentes abordajes. Rev. Odont. Lat. 2022; 12 (1): 374-442 Disponible en: <https://www.revistaodontopediatria.org/index.php/alop/article/download/374/442/3306>
5. Riveros C, Calderón K, Hurtado K, Cisneros C, Cabrera C. Éxito de la ortopedia prequirúrgica en pacientes con labio fisurado y paladar hendido- Revisión de alcance. Rev de odontop Latinoam. 2022; 12 (1): 1-12.
6. Agrawal K. Clasificación de labio leporino y paladar hendido: una perspectiva india. J labio hendido Paladar Craneofacial Anomal 2022;1. Disponible en: <file:///C:/Users/Yuje/Downloads/JCleftLipPalateCraniofacAnomal1278-5811473-160834.pdf>
7. Gutiérrez M. Beneficios del tratamiento temprano con ortopedia pre quirúrgica. Rev. Odt Mex. 2017; 3 (7) 54-59. Disponible en: <http://www.redalyc.org/pdf/487/48725011004.pdf>
8. Vallejo L. Tratamiento en niños con labio y paladar hendido por medio de ortopedia pre quirúrgica removible. Mexico. 2009 [Trabajo de grado] México (EC): Universidad Nacional Autónoma de México; 2009.
9. Tirado A, Madera A, González M. Interacciones genéticas y epigenéticas relacionadas con fisura de labio y paladar no sindrómicas. Rev avance en odontoestomatología. 2016; 32 (1): 21-34. Disponible en:

file:///C:/Users/TEMP/AppData/Local/Temp/WPDNSE/%7B0E1F8A44-0000-0000-0000-000000000000%7D/original2%20(1).pdf

10. Gómez M, Campos A. Histología, embriología, e ingeniería tisular bucodental. 2ed Madrid. 2009
11. Hsin Y, WenChing K, Kuoting C, Chiung H. The effect of gingivoperiosteoplasty on facial growth in patients with complete unilateral cleft lip and palate. Cleft Palate craneofacial Journal 2010; 47 (5):439-46.
12. Flores P, Velazquez V, Ortiz V. Ortopedia prequirúrgica en pacientes con labio y paladar hendido. Archivos de investigación pediátrica de México 2001; 4(13):15-20.
13. Chinchila G, Dobles A. Modelado naso alveolar pre quirúrgico como tratamiento en pacientes con labio y paladar fisurado: Revisión de la literatura y su aplicación en el hospital nacional de niños en Costa Rica. Rev Cient. Odont. 2016; 12(2)46-52.
14. Miranda J. Objetivos del tratamiento ortopédico en pacientes con secuelas de labio y paladar hendido. México. 2009 [Trabajo de grado] México (EC): Universidad Nacional Autónoma de México; 2009.
15. Venezuela. Asamblea nacional constituyente. Gaceta oficial extraordinaria N°36. 860 de 1999, diciembre 30, Constitución de la República Bolivariana con el fin de refundir la República para establecer una sociedad democrática, participativa y protagonista. Caracas: Asamblea Nacional constituyente; 1999.

16. Venezuela. Ministerio de sanidad y asistencia social. Reglamento de la ley del ejercicio de la odontología 1973, enero 10. Caracas; Ministerio de sanidad y asistencia social; 1973
17. Venezuela. Ministerio de salud. Ley del ejercicio de la odontología 1943, julio 5. Caracas: Congreso de la República Bolivariana de Venezuela; 1943.
18. Venezuela. Ministerio de salud. 1972, agosto 09 y 10. Código de deontología odontológica, Caracas; Ministerio de salud; 1972
19. Venezuela. Ministerio de salud. Gaceta oficial N° 36. 59, Ley orgánica de salud 1998, noviembre 11. Caracas: Congreso de la República de Venezuela; 1998.
20. Arias, F. El proyecto de investigación, inducción a la metodología científica. Venezuela; Caracas; 2006.
21. Hernández R, Fernández C, Baptista P. Metodología de la investigación. 3° ed. México: Mc Graw Hill Education; 2018.
22. UPEL. Manual de trabajos de grado de especialización y maestría y tesis doctorales. Caracas (Venezuela): FEDEUPEL; 2016.
23. Anes M. Técnicas (fichas) de investigación documental. [Sitio en internet]. Disponible en: <https://es.slideshare.net/milagrosanes/leccin-4-tnicas-fichas-investigacion-documental>
24. Rizo J. Técnicas De Investigación Documental [Sitio en internet]. Disponible en: <https://repositorio.unan.edu.ni/12168/1/100795.pdf>

25. Palmero J, Rodríguez M. Labio y paladar hendido. Conceptos actuales. Acta Médica Grupo Ángeles. 2019; 17 (4): 372-379. Disponible en: <https://www.medigraphic.com/pdfs/actmed/am-2019/am194j.pdf>
26. Guerrero M, Traub V, Zursiedel M, Álamos C, Noguera A, Gutiérrez C, Solé P. Cambios Faciales y su Estabilidad en el Tiempo en Pacientes con Fisura Labiopalatina no Sindrómica Sometidos a Distracción Osteogénica Maxilar con Distractor Externo Rígido. Revisión Narrativa. Int. J. Odontostomat. 2019; 13 (2): 123-131. Disponible en: http://www.scielo.cl/scielo.php?script=sci_arttext&pid=S0718-381X2019000200123&lng=es.
27. Hinojosa M, Perona G, Loo J. Tratamiento ortopédico prequirúrgico con Retractor nasal modificación hinojosa en Fisura labiopalatina unilateral completa. Rev Cient Odontol (Lima). 2021; 9 (2): e065. Disponible en: <https://revistas.cientifica.edu.pe/index.php/odontologica/article/view/919/79>
28. Santiago C, Camacho R, Sánchez J, Mendoza D. Características epidemiológicas y presentación clínica de pacientes con fisura labio palatina ingresados al Centro de Especialidades Odontológicas de mayo 2014 a mayo 2019. Arch Inv Mat Inf 2019; 10 (2). Disponible en: <https://www.medigraphic.com/cgi-bin/new/resumen.cgi?IDARTICULO=93506>

29. Palmero J, Rodríguez M. Labio y paladar hendido. Conceptos actuales. Acta Médica Grupo Ángeles. 2019; 17 (4): 372-379. Disponible en: <https://www.medigraphic.com/pdfs/actmed/am-2019/am194j.pdf>
30. Martínez L, Imbert Y, Simons S, Herrera Y, Nápoles Y. Combinación de la técnica funcional con Ortodoncia en el tratamiento de pacientes fisurados labio-palatinos. Rev. inf. cient. 2018; 97 (1): 408-420. Disponible en: http://scielo.sld.cu/scielo.php?script=sci_arttext&pid=S1028-99332018000700408&lng=es.

ANEXOS

Tabla 1. Referencias bibliográficas en referencia al objetivo 1: Analizar la clasificación de pacientes con labio y paladar hendido.

N° de artículos	Titulo	Autor	Fecha	Objetivo General	Conclusiones
1	<p>Labio y paladar hendido. Conceptos actuales.</p> <p>Materiales y métodos: Estudio observacional descriptivo</p>	Palmero J, Rodríguez M.	2019	<p>Describir la etiología de esta malformación, así como presentar la epidemiología, cuadro clínico, clasificación, diagnóstico y tratamiento multidisciplinario actualizado.</p>	<p>Es importante para la madre y el médico llevar de forma adecuada el control prenatal, para prevenir cualquier condición que determine la morbilidad materna y perinatal.</p>
2	<p>Prevalencia de hendidura labiopalatina.</p> <p>Materiales y métodos: Investigación de campo, descriptiva, con el apoyo de historias clínicas.</p>	Lucena R, Uzcátegui K.	2019	<p>Determinar la prevalencia de hendidura labio-palatina en pacientes que acuden a la Asociación Valenciana, para la atención interdisciplinaria de pacientes con alteraciones cráneo-faciales, Valencia-</p>	<p>Esta alteración acarrea problemas estéticos, alimenticios, auditivos, respiratorios y fonológicos, que deben ser abordados por un grupo</p>

<p>Continuación de la tabla 1.</p>				<p>Carabobo/Venezuela, en el período 2016-2017.</p>	<p>multidisciplinario. Cada vez su prevalencia es alta, lo que conlleva a crear instituciones especializadas, con carácter resolutivo, para dar respuestas rápidas, a las diferentes malformaciones cráneo-faciales.</p>
<p>3</p>	<p>Distribución geográfica y características clínicas de las hendiduras orofaciales en la Región Cusco</p> <p>Materiales y métodos: Estudio observacional, descriptivo, retrospectivo</p>	<p>Ochoa E.</p>	<p>2019</p>	<p>Describir las características clínicas de las hendiduras orofaciales de los niños nacidos en la Región Cusco</p>	<p>Las hendiduras orofaciales, son las anomalías craneofaciales más frecuentes en los seres humanos, constituyen un defecto del cierre parcial o total de los procesos maxilares con el proceso nasal medial, es de origen multifactorial así se ha descrito su asociación a variantes patogénicas en genes específicos,</p>

Continuación de la tabla 1.

					anomalías cromosómicas y agentes ambientales, entre estas últimas algunas series identifican la altura como factor de riesgo.
4	<p>Características epidemiológicas y presentación clínica de pacientes con fisura labio palatina ingresados al Centro de Especialidades Odontológicas de mayo 2014 a mayo 2019.</p> <p>Materiales y métodos: Estudio observacional descriptivo, retrospectivo, transversal.</p>	Santiago C, Camacho R, Sánchez J, Mendoza D.	2019	Identificar las fisuras labio palatinas según género, edad, lugar de procedencia, tipo de fisura según patología asociada en los pacientes que son atendidos en el Centro de Especialidades Odontológicas (mayo de 2014 a mayo de 2019).	Las fisuras labio palatinas representan un problema de salud, y su tratamiento es una importante carga económica para los Sistemas de Salud Gubernamentales, el cual requiere equipo multidisciplinario de alta especialidad para brindar atención con calidad y calidez.

Tabla 2. Referencias bibliográficas en referencia al objetivo 2: Evaluar los cambios faciales y maxilares con el uso ortopedia quirúrgico en pacientes con labios y paladar hendido.

N° de artículo	Título	Autor	Fecha	Objetivo General	Conclusiones
----------------	--------	-------	-------	------------------	--------------

5 Continuación de la tabla 2.	<p>Moldeado naso alveolar pre quirúrgico de un paciente con labio y paladar hendido unilateral izquierdo.</p> <p>Materiales y métodos: Estudio transversal.</p>	Rodríguez M, Vergara M.	2019	<p>Dar a conocer a los profesionales la importancia de realizar moldeado nasoalveolar en un paciente con labio y paladar hendido antes de la intervención quirúrgica.</p>	<p>La importancia del moldeado nasoalveolar en casos como el presentado, es propiciar mejores condiciones físicas, favoreciendo la ingesta de alimentos y beneficiando la apariencia física.</p>
6 Continuación de la tabla 2.	<p>Reparación de fisura labiopalatina en pacientes del Servicio de Cirugía Plástica y Reconstructiva del Hospital Cayetano Heredia en el periodo 2014-2019.</p> <p>Materiales y métodos: Estudio es de corte transversal descriptivo, retrospectivo.</p>	Gonzales N.	2021	<p>Determinar las características clínicas y quirúrgicas de los pacientes sometidos a reparación de la fisura labiopalatina en el Servicio de Cirugía Plástica y Reconstructiva del Hospital Cayetano Heredia en el periodo 2014-2019.</p>	<p>La fisura o hendidura labiopalatina es el defecto de nacimiento craneofacial más común, en cuyo tratamiento, complejo y multidisciplinario, no existen consensos quirúrgicos absolutos que garanticen su éxito y ocurrencia mínima de complicaciones a corto plazo como la fístula palatina, y a largo plazo alteraciones en el desarrollo del habla, la audición y crecimiento craneofacial.</p>
7	<p>Crecimiento transversal del maxilar con uso de placa ortopédica prequirúrgica en pacientes con fisura labiopalatina.</p>	Alfonso M, Hernández J, Bermúdez R.	2021	<p>Determinar los efectos morfológicos en el crecimiento transversal del maxilar durante el</p>	<p>La ortopedia prequirúrgica favorece el crecimiento transversal del maxilar con un incremento uniforme de su ancho anterior y posterior.</p>

	<p>Materiales y métodos: Estudio de intervención longitudinal.</p>			<p>período de uso de la placa ortopédica prequirúrgica en niños con fisura labiopalatina atendidos en el Hospital Provincial Universitario «José Luis Miranda» de Villa Clara, en el período de marzo de 2015 a junio de 2019.</p>	
8	<p>Diagnostico clínico-radiográfico de malformaciones dentarias en niños de 6 a 12 años de edad con hendiduras de labio y/o paladar, no sindrómicos de la Fundación Niños que Ríen, Moca, República Dominicana.</p> <p>Materiales y métodos: Estudio descriptivo de corte transversal.</p>	León N, Mejía K.	2018	<p>Determinar la prevalencia de malformaciones dentarias según variación de tamaño, forma, estructura, posición y número en niños de 6 a 12 años de edad con labio y/o paladar hendido.</p>	<p>El tipo de hendidura más frecuente fue la combinada de Hendidura de Labio y Paladar Unilateral Izquierda con una prevalencia de (25,90%), seguida de la Hendidura de Labio y Paladar Bilateral (18,50%). El sexo masculino fue el más afectado por las hendiduras y anomalías dentales. El rango de edad donde se observaron con mayor frecuencia la malformación fue entre los 8 y 10 años. Dentro de las malformaciones dentarias clínicamente hubo una prevalencia de las alteraciones</p>

					<p>dentarias de posición, siendo el apiñamiento y los diastemas las más observadas con un (40,74%), seguidas por las agenesias dentales con (14,81%), el conoidismo y las transposiciones dentarias con un (7.41%) y los dientes supernumerarios (3,70%) siendo la anomalía menos presentada.</p> <p>Desde el punto de vista radiográfico un (59,26%) de los casos correspondían a giroversiones, y un (40,74%) a las agenesias dentales. Además de los dientes supernumerarios y macrodoncias con un (7,41%), conoidismo, dents evaginatus y taurodontismo con un (3,70%). Como conclusión del estudio se comprobó que existe una alta relación entre las hendiduras labiopalatinas y las malformaciones dentarias asociadas.</p>
9	Factores asociados a la presencia de fisura labiopalatina en recién nacidos en un hospital	Plasencia E, Díaz C, Dueñas M.	2020	Identificar los factores asociados a la presencia de fisura labial y/o palatina en	Las enfermedades crónicas en el embarazo, la edad materna avanzada y el antecedente familiar fueron factores que

	<p>peruano de tercer nivel de atención. Un estudio de casos y controles.</p> <p>Materiales y métodos: Estudio observacional, analítico, de casos y controles emparejados.</p>			<p>recién nacidos en el Hospital Nacional Edgardo Rebagliati Martins, localizado en Lima - Perú, durante el periodo noviembre 2012 - diciembre 2016.</p>	<p>aumentaron la presencia de fisura labial y/o palatina.</p>
--	--	--	--	--	---

Tabla 3. Referencias bibliográficas en referencia al objetivo 3: Definir el diseño y confección correcta de la ortopedia prequirúrgica en pacientes con labio y paladar hendido.

N° de artículo	Título	Autor	Fecha	Objetivo General	Conclusiones
10	<p>Continuación de la tabla 3.</p> <p>Manejo ortopédico prequirúrgico de labio y paladar hendido unilateral: Reporte de casos con diferentes abordajes.</p> <p>Materiales y métodos: Reporte de 2 casos clínicos.</p>	<p>Arteaga V, Pannaci T, Hinojosa M, Brache G.</p>	<p>2022</p>	<p>Hacer una revisión de dos técnicas de ortopedia prequirúrgica: Placa de Ortopedia Funcional Maxilar (OFM)-Moldeado Nasal (MN); y el Retractor Nasal (RN)-Taping, como alternativa de tratamiento a distancia.</p>	<p>Las técnicas ortopédicas prequirúrgicas presentadas en este trabajo han sido de utilidad para mejorar los resultados estéticos de tejidos blandos y evitar cirugías extensas y tensión excesivas durante la cicatrización.</p> <p>El estudio individualizado del caso, donde se valoren las necesidades de tratamiento del paciente, el nivel de compromiso y las posibilidades económicas familiares, el acceso de servicios de salud con atención</p>

	Continuación de la tabla 3.				multidisciplinaria en sus sitios de residencia para asistir a sus controles sucesivos, entre otros aspectos; serán determinantes en la toma de decisiones del caso.
11	<p>Éxito de la ortopedia pre quirúrgica en pacientes con labio fisurado y paladar hendido.</p> <p>Materiales y métodos: Revisión de alcance.</p>	Riveros C, Calderón K, Hurtado K, Cisneros C, Cabrera C.	2022		
12	<p>Efectividad de la ortopedia pre quirúrgica en el tratamiento de pacientes con fisura labio y paladar: un resumen estructurado de evidencia.</p> <p>Materiales y métodos: Revisión bibliográfica.</p>	Agüero I.	2020	Determinar el efecto del uso de Ortopedia Pre quirúrgica en pacientes con Fisura Labio Maxilopalatina.	Se concluyó que la OPQ puede dar lugar a poca o nula diferencia en el ancho intercanino e intertuberosidad a los cuatro a seis años de seguimiento, pero la certeza de la evidencia es baja. Por otro lado, la OPQ probablemente resulta en poca o nula diferencia en la profundidad anteroposterior a los cuatro a seis años de seguimiento, en el ángulo SNA, SNB y ANB a los seis años de seguimiento, en el índice de cinco años a los 4-6 años de seguimiento, en la puntuación de Huddart a los 12 años de seguimiento, en el cuestionario de satisfacción a las 52 semanas de seguimiento, en el Peso-Talla

Continuación de la tabla 3.

					a las 24 semanas de seguimiento, en la diferencia en la impresión total del habla en la escala “equal-appearing interval” (EAI) a las 120 semanas de seguimiento y en las puntuaciones z de referencia y de escala visual analítica (EVA) agrupadas para fotografías de rostro completo y recortadas a las 72 semanas de seguimiento, con un nivel de certeza moderado. Es de esperarse que a la luz de futuros estudios la evidencia podría o probablemente cambie.
13	<p>Describir los cambios faciales y su estabilidad en el tiempo, en pacientes con fisura labio palatina no sindrómica sometidos a distracción osteogénica maxilar con distractor externo rígido.</p> <p>Materiales y métodos: Revisión narrativa.</p>	Guerrero M, Traub V, Zursiedel M, Álamos C, Noguera A, Gutiérrez C, Solé P.	2019	<p>Describir los cambios faciales y su estabilidad en el tiempo, en pacientes con fisura labio palatina no sindrómica sometidos a distracción osteogénica maxilar con distractor externo rígido.</p>	<p>La distracción osteogénica maxilar con distractor externo rígido corresponde a una alternativa efectiva en el tratamiento de la retrusión del tercio medio en pacientes con fisura labiopalatina no sindrómica. Esta técnica, sin embargo, no consigue cambios completamente estables, existiendo múltiples factores relacionados con su recidiva.</p>
14	<p>Tratamiento ortopédico prequirúrgico con Retractor nasal modificación hinostroza en</p>	Hinostroza M, Perona G, Loo J.	2021	<p>Presentar una alternativa de ortopedia prequirúrgica para pacientes con fisura labiopalatina unilateral completa en un infante de</p>	<p>El tratamiento ortopédico prequirúrgico con el uso del retractor nasal modificación Hinostroza permite obtener adecuados resultados estéticos en el cartílago nasal del lado</p>

Continuación de la tabla 10	<p>Fisura labiopalatina unilateral completa.</p> <p>Materiales y métodos: Reporte de caso</p>			<p>sexo femenino de 1 mes y 5 días de edad con el diagnóstico de fisura labiopalatina unilateral izquierda completa.</p>	<p>afectado por la malformación, la alineación adecuada de la columela y la punta nasal. Por esto, debe ser considerado una excelente alternativa de ortopedia prequirúrgica, por sus beneficios, su bajo costo y fácil manejo para tratar a pacientes con fisura labiopalatina unilateral completa.</p>
15	<p>Combinación de la técnica funcional con Ortodoncia en el tratamiento de pacientes fisurados labio-palatinos.</p> <p>Materiales y métodos: Estudio descriptivo-transversal.</p>	<p>Martínez L, Imbert Y, Simons S, Herrera Y, Nápoles Y.</p>	<p>2018</p>	<p>Evaluar los resultados de la combinación de la técnica funcional con la ortodoncia en el tratamiento de los pacientes con fisuras del labio y el paladar atendidos en el Hospital Pediátrico Docente “General Pedro Agustín Pérez” de Guantánamo en el período de 2007 a 2017.</p>	<p>La técnica quirúrgica más usada fue la Millard para el cierre del labio, menos de la mitad de los pacientes fueron operados con la técnica funcional en combinación con otras técnicas. El tratamiento ortodóncico más usado fue después de la intervención. La combinación de la técnica funcional con la ortodoncia obtuvo resultados satisfactorios en los casos donde fue usada esta modalidad de tratamiento.</p>
16	<p>Nueva clasificación de severidad de fisuras labiopalatinas del programa outreach surgical center Lima, Perú</p>	<p>Percy Rossell-Perry</p>	<p>2006</p>	<p>El presente trabajo muestra el diseño de una nueva clasificación de fisuras labiales basada en el grado de severidad en que se encuentran afectados los 4 componentes de la fisura labiopalatina: nasal, labial, palatino primario y secundario.</p>	<p>Las clasificaciones convencionales de las fisuras labiopalatinas, hacen una descripción de los segmentos involucrados en esta, sin hacer una descripción de la severidad en que estos se encuentran afectados. La clasificación de fisuras labiales Outreach Program Lima está conformada por 3 categorías: leve, moderada y severa según la severidad en que se encuentran afectados los componentes nasal, labial y palatino. Esta permite una estimación de la severidad de la</p>

					<p>fisura labiopalatina. Adicionalmente el esquema de reloj del Outreach Program Lima permite una descripción precisa de la morfología de la fisura labiopalatina. Se pudo evidenciar a través del presente trabajo una relación directa entre la severidad de la fisura y la cantidad de malos resultados quirúrgicos.</p>
--	--	--	--	--	---