



UNIVERSIDAD JOSÉ ANTONIO PÁEZ

**USO DEL SULFATO FÉRRICO COMO ALTERNATIVA AL
FORMOCRESOL APLICADO EN PULPOTOMÍAS REALIZADAS EN
PACIENTES DE LA CLÍNICA DEL NIÑO Y ADOLESCENTE DE LA
UNIVERSIDAD JOSÉ ANTONIO PÁEZ 2015 -2016**

Autoras: Deza Katterin

Deza Valeria

Mantilla Adaluz

Urb. Yuma II, calle N° 3. Municipio San Diego
Teléfono: (0241) 8714240 (máster) – Fax: (0241) 8712394



**USO DEL SULFATO FÉRRICO COMO ALERNATIVA AL
FORMOCRESOL APLICADO EN PULPOTOMÍAS REALIZADAS EN
PACIENTES DE LA CLÍNICA DEL NIÑO Y ADOLESCENTE DE LA
UNIVERSIDAD JOSÉ ANTONIO PÁEZ 2015 -2016**

Autoras: Deza Katterin

Deza Valeria

Mantilla Adaluz

Tutor Académico: Nazar Iliana

Urb. Yuma II, calle N° 3.
Municipio San Diego
Cuidad Universitaria José Antonio Páez
Valencia- Estado Carabobo



**UNIVERSIDAD JOSÉ ANTONIO PÁEZ
FACULTAD DE CIENCIAS DE LA SALUD
ESCUELA DE ODONTOLOGÍA
CARRERA ODONTOLOGÍA**

**USO DEL SULFATO FÉRRICO COMO ALTERNATIVA AL
FORMOCRESOL APLICADO EN PULPOTOMÍAS REALIZADAS EN
PACIENTES DE LA CLÍNICA DEL NIÑO Y ADOLESCENTE DE LA
UNIVERSIDAD JOSÉ ANTONIO PÁEZ 2015 -2016**

Proyecto del Trabajo de Grado para optar al título de
Odontólogo

Autoras: Deza Katterin

Deza Valeria

Mantilla Adaluz

Tutor Académico: Nazar Iliana

Abril de 2016



UNIVERSIDAD JOSÉ ANTONIO PÁEZ
CONSEJO UNIVERSITARIO

CU- UJAP-

San Diego, Abril de 2016

Ciudadano (s):

Deza Katterin C.I V-20.316.578

Deza Valeria C.I V- 21.586.412

Mantilla Adaluz C.I V- 20.477.988

Cumplo con informarles que la comisión delegada del consejo universitario de la Universidad José Antonio Páez, en su sesión N° _____, celebrada el _____, acordó aprobar el proyecto de trabajo de grado presentado por ustedes, titulado: **“USO DE SULFATO FÉRRICO COMO ALTERNATIVA AL FORMOCRESOL APLICADO EN PULPOTOMÍAS REALIZADAS EN PACIENTES DE LA CLÍNICA DEL NIÑO Y DEL ADOLESCENTE DE LA UNIVERSIDAD JOSÉ ANTONIO PAÉZ 2015-2016.”**

Sin otro particular, se suscribe de ustedes,

Atentamente,

Secretaria

c.c Expediente del alumno

Archivo



UNIVERSIDAD JOSÉ ANTONIO PÁEZ

ESCUELA DE ODONTOLOGÍA

PLANILLA DE SOLICITUD: ANÁLISIS Y

DATOS PERSONALES		
APELLIDOS: Deza Herrera	NOMBRES: Katterin Michell	C.I. 20.316.578
Dirección: Urb. El bosque, calle las acacias casa número 112-100 Valencia – estado Carabobo		Teléfono: 0414-4973658
DATOS ACADEMICOS		
Escuela: Odontología	Índice Académico:	
DATOS DEL PROYECTO DE TRABAJO DE GRADO		
Autores		
Nombre: Deza Katterin	Teléfono: (0414) 497.36.58	
Deza Valeria	(0412) 409.01.72	
Mantilla Adaluz	(0416) 133.56.65	
Título del trabajo: “USO DEL SULFATO FÉRRICO COMO ALTERNATIVA AL FORMOCRESOL APLICADO EN PULPOTOMÍAS REALIZADAS EN PACIENTES DE LA CLÍNICA DEL NIÑO Y ADOLESCENTE DE LA UNIVERSIDAD JOSÉ ANTONIO PÁEZ 2015-2016.”		
Breve Explicación: Este trabajo de investigación tiene como objetivo evaluar el uso del sulfato férrico como alternativa al formocresol aplicado en pulpotomías realizadas en pacientes de la Clínica del niño y Adolescente de la Universidad José Antonio Páez 2015-2016		
Lugar donde se desarrollará el proyecto: Universidad José Antonio Páez		
Tiempo de desarrollo: 16 semanas		
Tutor Académico Propuesto: Od. Nazar Iliana		

APROBACIÓN DE TRABAJO DE GRADO

APROBADO: _____ NO APROBADO _____

COMITÉ DE EVALUACIÓN DE TRABAJO DE GRADO

Nombre

Firma

Fecha

DIRECCIÓN DE ESCUELA

Nombre

Firma

Fecha



UNIVERSIDAD JOSÉ ANTONIO PÁEZ

ESCUELA DE ODONTOLOGÍA

PLANILLA DE SOLICITUD: ANÁLISIS Y APROBACIÓN DE TRABAJO DE GRADO

DATOS PERSONALES		
APELLIDOS: Deza Herrera	NOMBRES: Valeria Estefany	C.I. 21.586.412
Dirección: Urb. El bosque, calle las acacias casa número 112-100 Valencia – estado Carabobo		Teléfono: 0412-4090172
DATOS ACADÉMICOS		
Escuela: Odontología	Índice Académico:	
DATOS DEL PROYECTO DE TRABAJO DE GRADO		
Autores		
Nombre: Deza Katterin	Teléfono: (0414) 497.36.58	
Deza Valeria	(0412) 409.01.72	
Mantilla Adaluz	(0416) 133.56.65	
Título del trabajo: “USO DEL SULFATO FÉRRICO COMO ALTERNATIVA AL FORMOCRESOL APLICADO EN PULPOTOMÍAS REALIZADAS EN PACIENTES DE LA CLÍNICA DEL NIÑO Y ADOLESCENTE DE LA UNIVERSIDAD JOSÉ ANTONIO PÁEZ 2015-2016.”		
Breve Explicación: Este trabajo de investigación tiene como objetivo evaluar el uso del sulfato férrico como alternativa al formocresol aplicado en pulpotomías realizadas en pacientes de la Clínica del niño y Adolescente de la Universidad José Antonio Páez 2015-2016		
Lugar donde se desarrollará el proyecto: Universidad José Antonio Páez		
Tiempo de desarrollo: 16 semanas		
Tutor Académico Propuesto: Od. Nazar Iliana		

APROBADO: _____ NO APROBADO _____
COMITÉ DE EVALUACIÓN DE TRABAJO DE GRADO

Nombre

Firma

Fecha

DIRECCIÓN DE ESCUELA

Nombre

Firma

Fecha



UNIVERSIDAD JOSÉ ANTONIO PÁEZ

ESCUELA DE ODONTOLOGÍA

PLANILLA DE SOLICITUD: ANÁLISIS Y APROBACIÓN DE TRABAJO DE GRADO

DATOS PERSONALES		
APELLIDOS: Mantilla Contreras	NOMBRES: Adaluz	C.I. 20.477.988
Dirección: casa n 131-a calle 4 Urb Linda Barinas. Alto Barinas Norte. Barinas, edo, Barinas		Teléfono: 0424-5741617
DATOS ACADÉMICOS		
Escuela: Odontología	Índice Académico:	
DATOS DEL PROYECTO DE TRABAJO DE GRADO		
Autores		
Nombre: Deza Katterin	Teléfono: (0414) 497.36.58	
Deza Valeria	(0412) 409.01.72	
Mantilla Adaluz	(0424) 574.16.17	
Título del trabajo: "USO DEL SULFATO FÉRRICO COMO ALTERNATIVA AL FORMOCRESOL APLICADO EN PULPOTOMÍAS REALIZADAS EN PACIENTES DE LA CLÍNICA DEL NIÑO Y ADOLESCENTE DE LA UNIVERSIDAD JOSÉ ANTONIO PÁEZ 2015-2016."		
Breve Explicación: Este trabajo de investigación tiene como objetivo evaluar el uso del sulfato férrico como alternativa al formocresol aplicado en pulpotomias realizadas en pacientes de la Clínica del niño y Adolescente de la Universidad José Antonio Páez 2015-2016		
Lugar donde se desarrollará el proyecto: Universidad José Antonio Páez		
Tiempo de desarrollo: 16 semanas		
Tutor Académico Propuesto: Od. Nazar Iliana		

APROBADO: _____ NO APROBADO _____
COMITÉ DE EVALUACIÓN DE TRABAJO DE GRADO

Nombre

Firma

Fecha

DIRECCIÓN DE ESCUELA

Nombre

Firma

Fecha

REPÚBLICA BOLIVARIANA DE VENEZUELA



UNIVERSIDAD JOSÉ ANTONIO PÁEZ
FACULTAD DE CIENCIAS DE LA SALUD
ESCUELA DE ODONTOLOGÍA
CARRERA ODONTOLOGÍA

ACEPTACIÓN DEL TUTOR

Quien suscribe, Od. Nazar Iliana, portadora de la cedula de identidad N° 15.190.420, en mi carácter de tutor del trabajo de grado presentado por los ciudadanos Deza Katterin, portadora de la cedula de identidad N° 20.316.578, Deza Valeria, portadora de la cedula de identidad N° 21.586.412 y Mantilla Adaluz, portadora de la cedula de identidad N° 20.477.988, titulado: **“USO DEL SULFATO FÉRRICO COMO ALTERNATIVA AL FORMOCRESOL APLICADO EN PULPOTOMÍAS REALIZADAS EN PACIENTES DE LA CLÍNICA DEL NIÑO Y DEL ADOLESCENTE DE LA UNIVERSIDAD JOSÉ ANTONIO PÁEZ 2015-2016”** presentado como requisito parcial para optar al título de Odontólogo. Considero que dicho trabajo reúne los requisitos suficientes para ser sometido a la presentación pública y evaluación por parte del jurado examinador que se designe.

En San Diego a los _____ días del mes de _____ del año
Dos mil _____

Od. Nazar Iliana
C.I V- 15.190.420



REPÚBLICA BOLIVARIANA DE VENEZUELA
UNIVERSIDAD JOSÉ ANTONIO PÁEZ
FACULTAD DE CIENCIAS DE LA SALUD
ESCUELA DE ODONTOLOGÍA
CARRERA ODONTOLOGÍA

San Diego, _____

ACTA DE REVISIÓN DEL PROYECTO DE TRABAJO DE GRADO

Quienes suscriben esta Acta, dejan constancia que el Proyecto de Trabajo de Grado: "Uso del sulfato férrico como alternativa al formocresol aplicado en pulpotomías realizadas en pacientes de clínica del niño y adolescente de la Universidad José Antonio Páez 2015- 2016". Ha sido revisado y, cumpliendo con los requisitos exigidos para su aprobación, recomiendan su tramitación ante el organismo académico correspondiente.

Tutor Académico

Nazar Iliana

_____	_____
Cedula de Identidad	Firma

JURADOS

_____	_____	_____
Nombre y apellido	Cedula de Identidad	firma

_____	_____	_____
Nombre y apellido	Cedula de Identidad	firma

DEDICATORIA

A Dios.

Por haberme permitido llegar hasta este punto, por guiar todos mis pasos y haberme dado salud para lograr mis objetivos, además de su infinita bondad y amor.

A mis Padres.

Por haberme apoyado en todo momento, por sus consejos, sus valores, por la motivación constante que me ha permitido ser una persona de bien, por el valor mostrado para salir adelante, por darme fuerzas para no rendirme, por haberme ayudado a cumplir mi meta, y sobre todo por su amor incondicional.

A mi Hermana

Por su apoyo incondicional, por estar conmigo durante todo este camino y porque juntas logramos nuestro gran objetivo.

A TODOS GRACIAS.

VALERIA DEZA.

Dedicatoria

Primeramente a dios por guiar siempre mi camino, por estar iluminándome cada paso que doy, y por haberme permitido llegar a este punto, a mis padres por acompañarme siempre, por su apoyo incondicional, por ser mi pilar y nunca dejarme sola, y por todos esos consejos que día a día me dan que sin ellos no fuera llegado hasta esta meta, gracias a mi hermana por estar siempre a mi lado apoyándome y ayudándome cada vez que lo necesito, y juntas cumplimos nuestra meta.

KATTERIN DEZA

DEDICATORIA

A Dios quien nos guía en todo momento para ser personas de bien, nos da fortaleza espiritual y paz interna; caminos para transitar a su lado y lograr nuestras metas.

A nuestra familia quien nos apoya incondicionalmente, siendo cada uno de ellos pilares en nuestra formación, quienes están siempre allí para darnos las herramientas necesarias para el crecimiento personal y profesional

A aquellas personas de quienes hemos recibido enseñanzas tanto directa como indirectamente, que nos sirven de ejemplo en diversos aspectos de la vida.

“Sé una luz en ti mismo” Buda

Mantilla C Adaluz

AGRADECIMIENTO

A Dios, sobre todas las cosas

A nuestros padres quienes siempre están allí para impulsarnos a cumplir nuestros propósitos

A nuestra familia aquella que nos acompaña desde nuestros primeros pasos y aquella que se va integrando a nuestras vidas y también se forma por: parejas, amigos, compañeros, entre otros...

A nuestra institución por permitir formarnos en sus instalaciones y por darnos la oportunidad de en ella conocer a personas maravillosas

A nuestros docentes por ser siempre un libro abierto expresando sus conocimientos, experiencias y enseñarnos lo necesario para encender en nosotros la chispa del conocimiento en este universo tan maravilloso de la odontología

Gracias por su apoyo sincero e incondicional

ÍNDICE GENERAL

	pp.
ÍNDICE	
RESUMEN	xix.
INTRODUCCIÓN	xx.
Capítulo I. El Problema	
1.1	P
lanteamiento del problema.....	22
1.2 Formulación del problema.....	24
1.3 Objetivos de la investigación (Generales y Específicos).....	24
1.4 Justificación de la Investigación.....	25
Capítulo II. Marco Teórico	
2.1 Antecedentes de la Investigación.....	28
2.2 Bases teóricas.....	31
2.3 Definición de términos básicos.....	43
Capítulo III. Marco Metodológico	
3.1 Tipo de investigación.....	47
3.2 Diseño de la Investigación.....	47
3.3 Población.....	47

3.4 Muestra.....	48
3.5 Técnica e instrumentos de recolección de datos.....	48
3.6 Técnica de análisis de datos.....	49
3.7 Validez.....	49
3.8 Procedimiento.....	49
3.9 Variables.....	51
3.10 Operalización de variables.....	51
Capítulo IV. Análisis e interpretación de datos	
4.1 Análisis e interpretación de datos.....	53
4.2 Conclusión general de los resultados.....	60
Capítulo V. Conclusiones y recomendaciones	
5.1 Conclusiones.....	62
5.2 Recomendaciones.....	63
Referencias Bibliográficas.....	66
ANEXOS	
Consentimiento informado.....	70
Instrumento.....	74
Validez del instrumento.....	75
Caso clínico con formocresol.....	78

Caso clínico con sulfato férrico.....83



República Bolivariana De Venezuela

Universidad José Antonio Páez

Facultad de ciencias de la salud

Escuela de odontología

**USO DEL SULFATO FÉRRICO COMO ALTERNATIVA AL FORMOCRESOL
APLICADO EN PULPOTOMÍAS REALIZADAS EN PACIENTES DE LA CLÍNICA
DEL NIÑO Y DEL ADOLESCENTE DE LA UNIVERSIDAD JOSÉ ANTONIO PÁEZ
2015**

Autores: Katterin Deza; Valeria Deza y Adaluz Mantilla

RESUMEN

La presente investigación tiene como propósito uso del sulfato férrico como alternativa al formocresol aplicado en pulpotomías realizadas en pacientes de la clínica del niño y adolescente de la universidad José Antonio Páez. El proyecto está dirigido a identificar clínica y radiográficamente las unidades dentarias que ameritan pulpotomías mediante la aplicación del sulfato férrico y el formocresol, para observar la eficacia de cada medicamento y de esta manera obtener otra alternativa para este tratamiento. Es una investigación descriptiva con modalidad de campo, la técnica de instrumento empleada es guía de observación en la cual se registrará la información obtenida en el procedimiento; teniendo como importancia el empleo de sulfato férrico como sustancia alternativa puesto que bajo diversas situaciones se logra con ello la formación de una barrera no tóxica, buscando aportar al profesional y estudiante un material accesible que no modifique la aplicación de la técnica y que a su vez ofrezca mejores resultados.

Descriptor: pulpotomía, formocresol, sulfato férrico

INTRODUCCIÓN

En la propuesta planteada a continuación se busca desarrollar con organización metodológica la observación del sulfato férrico como material alternativo al formocresol aplicado en pulpotomías de pacientes pertenecientes a la clínica del niño y del adolescente de la Universidad José Antonio Páez, siendo esta una terapia odontológica que forma parte indispensable en los requisitos clínicos para la formación del futuro profesional a causa de la gran incidencia de pacientes infantiles que acuden a consulta en donde se observa un alto índice de caries dental de amplia extensión.

Luego de realizar una revisión documental se aprecia que desde hace décadas existen materiales alternativos aplicados en las pulpotomías para evitar el uso de sustancias que contengan en su composición formaldehído como lo es el formocresol, si bien, este actúa como fijador de tejidos, luego de múltiples estudios se ha apreciado que esta sustancia es irritante y alérgeno, así como también, tiene registros posteriores luego de su contacto con la pulpa dental asociados a alteración en la reproducción celular siendo catalogado entonces como citotóxicos y mutagénico, encontrándose dentro de sus hallazgos clínicos la formación alterada del germen dentario subyacente (reportado en casos humanos), alteraciones en la erupción del diente permanente sucedáneo (reportado en casos humanos) dependiendo del tiempo que se mantenga en exposición y la cantidad de material empleado.

Si bien para el profesional de la salud bucal es de sumo interés velar por el uso de técnicas y materiales que no produzcan signos desfavorables en el paciente y a su vez que ayuden a que la aplicación de los mismos sean más prácticos; se tiene en cuenta el Sulfato férrico cuyas propiedades hemostáticas también se aplican en otras especialidades de la odontología como lo es la prostodoncia para detener el sangrado; en este caso su ion férrico-proteínas forma un complejo que bloquea los vasos

sanguíneos cortados mecánicamente manteniendo en sus resultados una vitalidad pulpar y la formación de una barrera no tóxica.

Posterior a la aplicación de cada material serán apreciadas las características clínicas y radiográficas obtenidas para evaluar y comparar los resultados a obtener luego de sus respectivos usos y con ello exponer a los docentes y estudiantes de clínica del Niño y del Adolescente de la Universidad José Antonio Páez otra opción accesible que a su vez favorece la disminución en su tiempo de trabajo y donde se obtengan igual o mejores resultados que los característicamente logrados con el uso clásico del formocresol. En tanto, la presente investigación se enmarca para su desarrollo en los siguientes pasos metodológicos: Capítulo I: El problema, el cual incluye el planteamiento del problema, objetivos del estudio y justificación del mismo. Capítulo II: Marco teórico en el cual se presentan los antecedentes del estudio y las bases teóricas. Capítulo III: Marco Metodológico: se reseña la naturaleza de la investigación y proceso a realizar. Capítulo IV: Análisis e interpretación de datos y Capítulo V: Conclusiones y recomendaciones

CAPÍTULO I

EL PROBLEMA

1.1-Planteamiento del problema

Desde el inicio de la vida se ha presentado de forma natural la evolución de los seres vivos, con ello la del ser humano quien desarrollo el conocimiento, nacido por dudas como: las diversas maneras que se puede ver afectada la salud del mismo. El auge de las ciencias y diversos campos que abarcan distintas técnicas, en este caso, se centra en el área odontológica debido a que esta evalúa la manera en que afectan múltiples factores el bienestar bucal del individuo en cualquiera de sus etapas; como de la niñez, en la cual, se encuentra en maduración diversos órganos como los dientes; el cual se presenta durante el curso de la vida en: dentición primaria y dentición permanente, ambas sin duda, pueden verse afectadas por: caries dental, que es una enfermedad multifactorial que "se caracteriza por la desmineralización progresiva de tejidos calcificados del diente, debido a la acción de microorganismos sobre los carbohidratos fermentables provenientes de la dieta" Henostroza, (2008).

Dicha desintegración de las sustancias orgánicas, se apreciará dependiendo del nivel de la lesión ocasionada que puede ir de simple a compleja según el diagnóstico diferencial, afectando o no con ello a todo el complejo que comprende al órgano dental, que incluye a la pulpa; la cual se encarga mediante su composición vasculo-nerviosa de proteger la vitalidad del diente. Cuya lesión puede ocasionar sintomatología en el individuo portador si esta se llegase a ver afectada.

Siendo el caso de los tratamientos o terapias pulpares que han sido empleados por la odontología desde 1836, se refiriere a estos como tratamientos químico-mecánicos que se realizan cuando la lesión cariosa se encuentra en un estado avanzado y compromete a la integridad de la pulpa dental.

Así, los tratamientos pulpares en la dentición primaria y en la dentición permanente tienen sus propias características. El diagnóstico diferencial es más difícil en los niños ya que debe considerarse no solo la morfología externa, si no también, la interna de los dientes, como la proximidad de las raíces de los dientes primarios con los gérmenes de los dientes permanentes. Sin embargo, en dentición primaria, es fundamental mantener la integridad y salud de los tejidos orales, por eso es necesario mantener la vitalidad de la pulpa de los dientes gravemente afectados por caries. Se hace interesante aclarar que un diente puede seguir siendo funcional aun cuando se elimine mediante el tratamiento parcial (pulpotomía) o totalmente (pulpectomía) la pulpa. Dependiendo del tratamiento a realizar varía la técnica y los materiales a utilizar.

La atención se dirige en la pulpotomía, la cual según Bordoni (2010) dice:

“Es la amputación y remoción de todo el tejido pulpar que se encuentra dentro de la porción coronaria de la cámara pulpar seguida por un tratamiento farmacológico o no farmacológico. Se desea principalmente que el tejido pupar vital permanezca en los canales radiculares. (p. 488)”

Para lo cual, existen una amplia gama de sustancias químicas con el fin de formar una barrera dentinaria sobre el remanente pulpar hasta que dicho diente complete su tiempo en boca y dar paso a la unidad dental permanente sucesora, y que no alteren este proceso de recambio.

Dentro de las diversas sustancias que se han empleado para el éxito de los tratamientos pulpares se encuentran: El formocresol Sweet (1937) sin embargo, en estudios posteriores se demostró su toxicidad y se le atribuyeron efectos citotóxicos sobre la pulpa Myers y Cols (1977); razón principal para continuar investigando medicamentos que proporcionen la misma efectividad como: el uso Hidróxido de Calcio, yodoformo, glutaraldehido, agregado trióxido mineral; posibilidades de no uso de agentes químicos o sustancias hemostáticas como la vitamina K o el sulfato

férrico que demuestra tener propiedades preservativas, bactericidas y no mutagénicas; siendo por ello recomendado como un buen agente por su mayor biocompatibilidad para las pulpotomías en dentición temporaria.

En Venezuela se han realizado ciertos estudios por especialistas en el área de postgrado odontopediatria referentes al uso sulfato férrico como Nazar, I (2009) “*Sulfato férrico como alternativa medicamentosa en pulpotomías*” sin embargo, existe desconocimiento por parte de profesionales en formación (pregrado) por esta razón nace el interés de realizar investigación que se avoque en el análisis del éxito clínico y radiográfico del sulfato férrico en comparación con el formocresol, en las terapias pulpares realizadas en pacientes de clínica del niño de la universidad José Antonio Páez. Por lo antes expuesto se formula la siguiente interrogante.

1.2 Formulación del Problema

¿Cuál es la eficacia del sulfato férrico como alternativa al formocresol aplicado en pulpotomías realizadas en pacientes de la clínica del niño y adolescente de la Universidad José Antonio Páez?

1.3 Objetivos de la Investigación

1.3.1 Objetivo General

Determinar la eficacia del uso del sulfato férrico como alternativa al formocresol aplicado en pulpotomías realizadas en pacientes de la clínica del niño y del adolescente de la Universidad José Antonio Páez

1.3.2 Objetivos Específicos

1.3.2.1 Evaluar condiciones iniciales de los pacientes de los grupos experimentales en relación a edades comprendidas entre 4-9 años de la clínica del niño y del

- adolescente IV y V de la Universidad José Antonio Páez con cavidades zona 1 y zona 2 que clínica y radiográficamente sugieran requerir pulpotomía.
- 1.3.2.2 Aplicar el sulfato férrico en el grupo experimental A en pulpotomías a realizar.
 - 1.3.2.3 Aplicar el formocresol en el grupo experimental B en pulpotomías a realizar.
 - 1.3.2.4 Evaluar los signos de patología clínica que produce el sulfato férrico en el grupo experimental A con respecto al grupo experimental B a través de la observación clínica cuando sea aplicado en el tratamiento de pulpotomías.
 - 1.3.2.5 Estudiar radiográficamente los indicadores de respuesta pulpar en el grupo experimental A con respecto al grupo experimental B después de la aplicación del sulfato férrico como alternativa al formocresol en pulpotomías.
 - 1.3.2.6 Comprobar la eficacia del sulfato férrico en pulpotomías mediante la comparación de las mediciones del grupo experimental A y B.

1.4 Justificación

El objetivo de elaborar esta investigación se basa principalmente en que la caries dental es una enfermedad que afecta a la población en general y puede ir de una mínima a una extensa lesión; el odontólogo debe en su labor científico-práctico ir de la mano a los avances y el desarrollo de los biomateriales con los cuales se tiene la oportunidad no solo de elegir entre aquellos que tengan mejores propiedades, sino que sean de mayor accesibilidad y en lo que concierne a la ejecución de la técnica pulpotomía que es el tratamiento realizado cuando la lesión cariosa es de gran extensión viéndose afectada la pulpa dental que por su composición histológica es muy sensible para que esta no presente mayor diferencia en la observación y comparación de resultados a los obtenidos con el formocresol; luego se tiene entonces el uso de sustancias alternativas al momento de realizar dicha terapia teniendo en cuenta materiales como es en este caso: el sulfato férrico que actúa como hemostático

y a su vez como agente bactericida, para obtener los beneficios como: resultados de mayor éxito de la terapia y disminuir la posibilidad de complicaciones o fracaso en el tratamiento realizado.

Dentro de los objetivos de esta investigación se destaca la contribución en diversos ámbitos como lo es para la comunidad estudiantil de la rama odontológica en general el incentivo a indagar y aplicar materiales alternativos al formocresol en pulpotomías como lo es el sulfato férrico que ha demostrado tener propiedades beneficiosas y menos nocivas en comparación a los estudios individuales del formocresol el cual ha sido empleado durante muchos años como único recurso para lograr cicatrización y formación de un límite dentinario en el remanente dental, mientras que en lo que se refiere al empleo del sulfato férrico se aprecia su viabilidad como sustancia alternativa puesto que bajo diversas situaciones se logra con ello la formación de una barrera no toxica, con el fin de seleccionar aquella que tenga menos potencial nocivo para la salud del individuo, buscando, aportar al profesional y estudiante un material accesible, que no modifique la aplicación de la técnica, que a la vez ofrezca mejores resultados y conlleve a realizar otros trabajos de investigación sobre el tema.

También, tenemos que tomar en cuenta la accesibilidad del material, si bien, el formocresol ha sido de uso durante muchos años en el país; actualmente se observa que en las casas dentales, no siempre se encuentra dicha sustancia momificante en las concentraciones adecuadas lo cual resulta contraproducente tanto para el profesional que realiza el tratamiento como para el paciente, ya que si es bien conocido que este material tiene antecedentes que han “generado una controversia en torno a su uso, debido a su distribución sistémica y sus eventuales efectos deletéreos en humanos. La posible carcinogenicidad, mutagenicidad, citotoxicidad y alergenidad “(Casas et al., Milnes y colbs 2005). Al ser aplicado sin tener veracidad en la calidad del material el profesional debe tener a la mano opciones que con fundamento académico y

científico puedan ser aplicados y garanticen la culminación del tratamiento sin contratiempos y al mismo tiempo restando aquellos posibles factores nocivos para el paciente.

CAPÍTULO II

MARCO TEÓRICO

2.1 Antecedentes de la Investigación

Centeno, O y cols (2011). En su trabajo titulado **“Comparación de la efectividad del Sulfato Férrico como método alternativo en pulpotomías infantiles in vivo”** México. Tiene como propósito Utilizar el sulfato férrico por sus ventajas como una sustancia hemostática que permite la vitalidad de la pulpa remanente a diferencia de las técnicas momificante. Investigación Exploratoria. 20 pacientes, 11 masculinos-9 femeninos, de edades oscilantes entre 4 y 8 años. En control realizado, no se detectaron en ninguno de los casos signos de patología pulpar, movilidad patológica, ni dolor a presión o percusión; No presento en mucosa inflamación, cambio de color ni fistulas; radiográficamente no se observó nada anormal o diferente en la evolución, no existe reabsorción radicular externa ni interna, algún tipo de lesión o ensanchamiento del ligamento periodontal, ninguna rarefacción ósea ni absceso.

El sulfato férrico como medicamento hemostático, demuestra un adecuado control de la hemorragia y con ello la permanencia de una pulpa vital remanente de conductos, dicha pulpa al mantenerse vital realiza sus funciones normales de regeneración y con ello asegura un éxito en el tratamiento, aunque se debe considerar que esto fue en pacientes sistémicamente sanos; Es un medicamento biocompatible y puede ser considerado como una alternativa al tratamiento de pulpotomías, no obstante hace falta realizar más estudios con una mayor cantidad de casos y mantener en observación y seguimiento cada uno de los casos. Es importante tener como referencia este tipo de estudios ya que sirve como aporte al proyecto que se está realizando sobre la aplicación del sulfato férrico y se puede apreciar que la eficacia

de este medicamento proporciona una adecuada hemostasia, manteniendo la vitalidad de la pulpa remanente de las unidades dentales, lo cual sirve como base al proyecto de investigación.

Bello, A (2010). En su trabajo titulado “**Pulpotomía mediante el uso de trióxido mineral agregado y sulfato férrico en molares primarios (reporte de caso)**”. Maracaibo, Venezuela. Tiene como propósito Describir la eficacia de la pulpotomía vital en dientes primarios mediante el uso de Trióxido Mineral Agregado (MTA) y Sulfato Férrico. Estudio de caso. Paciente Femenina de 4 Años de edad. Se observó un satisfactorio comportamiento clínico en los pacientes que recibieron MTA y sulfato férrico así como también desde el punto de vista radiográfico la ausencia de lesiones periapicales, resorciones internas, movilidad, fístula; aumentando el pronóstico favorable de los molares primarios tratados con estas técnicas. No se evidenció características clínicas y radiográficas desfavorables durante y después de realizados los tratamientos, de igual manera efectos tóxicos hacia los tejidos de los dos biomateriales odontológicos no fueron observados. Este estudio es tomado en cuenta como aporte al proyecto de investigación que se está realizando debido a que los dos biomateriales son opciones de tratamientos para pulpotomías vitales que han probado ser efectivos a largo plazo sin efectos nocivos hacia los tejidos y por lo tanto materiales eficaces, por lo cual se da a conocer que no solo se puede utilizar un solo medicamento sino que se tiene una segunda opción, siendo este un buen aporte científico para el proyecto de investigación

Nazar, I (2009). En su trabajo titulado “**sulfato férrico como alternativa medicamentosa en pulpotomías**”. Carabobo, Venezuela. Tiene como propósito Determinar la eficacia del sulfato férrico como alternativa medicamentosa en pulpotomías realizadas en pacientes que asistieron al área de Clínica del niño y del adolescente III y IV de la Escuela de Odontología de la Universidad José Antonio Páez en el período febrero - julio 2009. Investigación explicativa causa- efecto. 30 molares temporarios divididos en dos grupos: 15 del grupo experimental y 15 del

grupo control. Evidenciaron que en un alto porcentaje se cumplieron las condiciones iniciales, que el tiempo de sangrado es menor en los casos tratados con sulfato férrico con un 99 o/o de confianza y en la evaluación clínica y radiográfica realizada a los 3 meses de tratamiento ninguna de las pulpotomías realizadas con sulfato férrico arrojó resultados desfavorables mientras que en el grupo control se presentó un 7o/o de los casos. Se concluye que el uso del sulfato férrico en pulpotomías el cual reduce el tiempo de trabajo y no produce signos desfavorables. Mediante este estudio se puede evidenciar los resultados positivos del Sulfato Férrico aplicado en pulpotomías para demostrarse como alternativa al uso del Formocresol en las pulpotomías por su recomendación en cuanto al disminuir el tiempo de aplicación de la técnica y lo más importante que no produce signos desfavorables y así da un gran aporte a el proyecto de investigación porque puede ser aplicado en los pacientes de Odontopediatria de la universidad José Antonio Páez, basándose este estudio ya que proporciono excelente resultados.

Pachano B. y colbs (2009). En su trabajo titulado “**comportamiento clínico y radiográfico del formocresol y la pasta iodoformada en el tratamiento de pulpotomías en molares primarios**”. Mérida-Venezuela. Tiene como propósito evaluar el comportamiento clínico y radiográfico de tratamientos de pulpotomía realizados con formocresol y con pasta iodoformada en molares primarios. Investigación explicativa. Muestra no probabilística de 22 niños de ambos sexos con edades comprendidas entre 3 y 8 años, con al menos 2 molares primarios vitales con indicación de pulpotomía, en la misma o en diferente arcada; El Test exacto de Fisher demostró que no existen diferencias estadísticamente significativas entre los materiales empleados ($p=0,351$ y $0,176$). Encontrándose un éxito del 81,8% con la técnica del formocresol y un 90,9 % con la técnica de la pasta iodoformada. Los hallazgos clínicos y radiográficos observados durante el tiempo de evaluación fueron, inflamación, fístula, zonas radiolúcidas perifurcales, reabsorción radicular patológica

externa, reabsorción radicular interna, siendo este último hallazgo el más frecuente (técnica del formocresol 3,03%, técnica de la pasta iodoformada 1,51%).

Tanto el formocresol como la pasta iodoformada son materiales que pueden ser empleados para la obturación de pulpotomías en molares primarios. Por tanto, se puede considerar a la pasta iodoformada como una alternativa al uso del formocresol en la terapia pulpar de molares primarios vitales. Para el proyecto de investigación da un aporte importante el cual se debe destacar que existe una variedad de medicamentos que pueden ser usados en las pulpotomias, siendo esta investigación de gran utilidad porque proporciona resultados de cómo reacciona el Iodoformo el cual puede ser tomado en cuenta como otra alternativa en el proyecto de investigación .

Yildiz T. (2004). En su trabajo titulado "**Evaluación del formocresol (FC), hidróxido de Calcio (HC), Sulfato Férrico (SF) y MTA en pulpotomías**" E.E.U.U. Tiene como propósito Evaluar cuatro medicamentos diferentes en pulpotomías en molares primarios. Estudio de casos. 147 molares con caries profunda. A los 30 meses, las tasas de éxito clínico fueron del 100% (FC), 96.4% (MTA), 95.2% (SF) Y 85% (HC) No hubo diferencias clínicas y radiográficas entre materiales. Aunque no hubo diferencias entre los materiales, solo en el grupo HC tres unidades dentales requirieron extracción debido a otros síntomas clínicos de fracaso radiográfico durante el periodo de seguimiento de 30 meses. Ninguno de los dientes fallidos en los otros grupos requiere de extracción durante dicho periodo. El aporte fundamental de este estudio como sustento para la investigación a desarrollar se encuentra en la aplicación de diversos materiales en busca de una opción tan exitosa clínicamente como el formocresol como según los resultados observados se aprecia el Sulfato Férrico que a su vez que reduzca cualquier posibilidad de alteración sistemática en el paciente o de la unidad dental.

2.2 Bases Teóricas

En sentido general es necesario comprender que la cavidad bucal se conforma por tejidos blandos como mucosa, músculos, ligamentos, glándulas y tejidos duros como hueso y dientes que en conjunto forman un todo. Realizando una revisión teórica donde se desglose puntualmente aquellos factores que al interactuar dentro de la boca afectan a los dientes hasta producir un daño donde se requiera la acción del odontólogo; principalmente se tiene a la caries dental la cual es una enfermedad que perjudica tanto a niños como a adultos o que puede ser observada en esa etapa de transición del individuo pudiendo afectar tanto la dentición primaria como la permanente ocasionando lesiones que se aprecian desde simples a complejas en tejido duro (esmalte y dentina), extendiéndose hasta el tejido pulpar que llegaría a ocasionar la necrosis de esta; todo ello va a depender del grado de interacción que tengan los factores primarios del desarrollo de esta enfermedad, donde de cada uno de ellos se tiene en cuenta: “la respuesta del huésped, el tipo de dieta del mismo y los microorganismos” Henostroza (1994), que se encuentran ocasionando la lesión, enlazados a lo que se conocen como factores moduladores que propiamente no son una causa directa de la caries dental pero intervienen en su aparición y desarrollo dentro de lo que resaltan: “Tiempo, edad, salud general, entre otros...” Henostroza (1994) Y como resultado la lesión de la estructura dental que va desde la capa más exterior esmalte que se compone de materia orgánica e inorgánica como: cristales de hidroxiapatita que permite efectuar reacciones fisicoquímicas en el medio salival.

El proceso conocido como Des-Remineralización, tiene lugar constantemente en la naturaleza dinámica de la caries. Mientras se mantenga en equilibrio, no habrá ni pérdida ni ganancia de minerales. Será mejor aún si la remineralización supera la desmineralización, pero cuando el equilibrio se rompe en favor de la desmineralización, se produce pérdida de sustancia en el esmalte. Thylstrup y FF Jerskov (1986).

Dependiendo de la pérdida de minerales aumentara la porosidad hasta llegar a la siguiente capa que conforma la estructura del diente. Que es la dentina donde al

hablar de ella; también la pulpa debe ser considerada en conjunto como una unidad capaz de reaccionar en condiciones fisiológicas y patológicas. “Una de las características histológicas importantes de la dentina es la presencia de los túbulos dentinarios, a través de los cuales se cumplen las funciones de permeabilidad y sensibilidad” Pereira, (2003), cuando la lesión dentaria compromete la unión amelo-dentinaria aumenta significativamente la diseminación de productos bacterianos y de las propias bacterias por el tejido, ocasionando diversas reacciones mediante distintos mecanismos, donde se toman en cuenta factores determinantes del grado de reacción del complejo dentino-pulpar.

Naturaleza, intensidad, tiempo de acción, tamaño molecular, carga, concentración y solubilidad del agente irritante, la estructura y permeabilidad dentinaria (número y diámetro de túbulos dentinarios, grosor de dentina remanente, grado de mineralización, presencia o ausencia de barreras defensivas como: dentina reparadora), siendo importante también el estado fisiológico o condiciones de salud previa de la pulpa que está siendo injuriada. (Brown y Col, 1991)

Dependiendo de estas, se observarían los mecanismos de reacción del complejo dentino pulpar: ya que en la superficie de la pulpa, una capa de células altamente diferenciadas (los odontoblastos, especializados en la producción de la dentina) le confieren la condición de tejido especial. La capacidad para elaborar dentina es permanente, donde “Los túbulos dentinarios se someterían a un proceso de esclerosis, Estimulando a formación de dentina reaccionaria en la superficie interna, Induciendo proceso inflamatorio en el tejido pulpa” (Costa y Hebling, 2003)

Posteriormente se entiende que la pulpa dental es un tejido conjuntivo laxo de características especiales, la cual desde el punto de vista histológico, se asemeja a otros tejidos conectivos del cuerpo por su contenido de células, fibras colágenas, reticulares, vasos sanguíneos, linfáticos y nervios, la pulpa se comunica con ligamento periodontal mediante el foramen apical o de foraminas apicales, inclusive

por medio de eventuales conductos laterales, por lo que asan los elementos laterales y nerviosos formando un complejo sistema de comunicación donde “Los nervios sensitivos presentes en la pulpa y de forma restringida en la dentina permiten la percepción de estímulos externos o internos o de ambos tipos. Por poseer terminaciones desnudas corresponde siempre con dolor a los diversos estímulos aplicados. (Soares, 2012)

Se debe reconocer que la vascularización pulpar sólo se efectúa a través del paquete vasculonervioso que llega por el foramen apical, con lo que la vascularización de suplencia es inexistente y la necrosis pulpar es un hecho habitual ante procesos que dañan las vías de aporte sanguíneo a la pulpa. Acompañando a estas características anatómicas y estructurales de la pulpa dental, las frecuentes causas de lesión dental que pueden aparecer en el ser humano condicionan también una alta frecuencia de la patología pulpar. (pág. 25)

Con ello se comprende que la pulpa dental cumple funciones que mantienen la vitalidad dental dentro de las que se encuentran: formativa, nutritiva, sensitiva y defensiva; por lo tanto cuando la caries dental avanza progresivamente a través del esmalte, alcanza la dentina y en sus profundidades a lo que se denomina complejo dentino-pulpar se llegan a generar las patologías pulpares las cuales van a tener características sintomáticas, clínicas y radiográficas para cada estado de afección pulpar. Actualmente la clasificación utilizada para identificar las patologías pulpares va desde hiperemia o pulpitis irreversible, pulpitis aguda, pulpitis crónica que se subdivide en parcial, total e hiperplásica y la necrosis pulpar. En cuanto al tratamiento que se debe realizar según el estadio que presente la pulpa dental nos lleva a tener en cuenta a las unidades dentales que suelen estar más afectadas. (pág 73)

La necesidad de tratamiento endodóntico en dientes primarios se encuentra relacionada por caries en molares; el objetivo principal es mantener el espacio para

prevenir el apiñamiento de los dientes permanentes, normalmente el periodo más importante es antes de que los primeros molares permanentes hayan entrado en colusión. Las características especiales de los molares primarios como la anatomía radicular complicada, la relación cercana al germen del diente permanente, las cámaras pulpares comparativamente más grandes, y su tiempo restringido de función hace que los principios del tratamiento sean parcialmente diferentes del tratamiento en dientes permanentes. (Gunnar Bergenholtz, 2011)

Al realizarse la remoción de la lesión cariosa se debe tener en cuenta que existe una frecuencia significativamente baja en exposición pulpares con procedimiento de excavación en forma de escalón en comparación con excavación completa de caries profundas en molares primarios, sugiriendo que la pulpa tiene buen potencial para producir dentina reparadora Magnusson y Sudell (1990). Sin embargo, cuando este proceso no se da de una manera adecuada se considera apreciable el punto de vista donde, “La odontología restauradora puede comprender un procedimiento quirúrgico restaurador que consiste en retirar tejido dentario enfermo y, enseguida, la reposición por un material que devuelve la función y estética”. Nocchi (2008). Cuando ocurre la exposición pulpar durante la remoción de tejido cariado esta pulpa ya se encuentra agredida por bacterias y puede presentar un proceso degenerativo. (p.124)

En este sentido (Palma A, 2013) explica con mayor especificidad lo importante que es la comprensión del estado pulpar de la unidad dental afectada, siendo necesario realizar una exploración para hacer un adecuado diagnóstico y poder establecer un pronóstico y un tratamiento adecuado, en primer lugar, el dolor agudo breve y localizado después de actuar estímulos osmóticos, térmicos, químicos o mecánicos que desaparece de forma espontánea, puede ser debido a una pulpitis reversible, la pulpa viva reacciona. También puede ser por hipersensibilidad dentaria en el que la dentina está expuesta y la respuesta ante estos estímulos esta aumentada, debido al movimiento de los líquidos de los túbulos dentinario (teoría Hidrodinámica). Para establecer un diagnóstico diferencial habrá que realizar un

adecuada exploración química y radiográfica y así establecer la etiología del dolor”.
(p.322)

Existen múltiples características que darán indicaciones a tener en cuenta para llevar a cabo la técnica como lo son: Ausencia de radiolucidez periapical o furcación, determinación clínica y radiográfica de exposición pulpar existente, ausencia de reabsorción radicular fisiológica menos de los 2/3, leve movilidad o sensibilidad a percusión, ausencia de reabsorción radicular externa y dentro de las Contraindicaciones para llevar a cabo esta técnica serian “imagen radiolúcida a nivel periapical o de la furcación, absceso gingival o fistula, un diente primario que tenga más de 2/3 de sus raíces reabsorbidas, la presencia de una enfermedad sistémica como fiebre reumática, anomalías congénitas del corazón. (Spedding, 1968) Existen varias opciones de tratamiento pulpares para ambas denticiones, tomando en cuenta que el éxito de la terapia pulpar vital depende de la técnica empleada, el estado de inflamación del tejido pulpar, coronal y radicular y el tipo de agente terapéutico utilizado. Dentro de ellas se encuentra la pulpotomía que consiste en la extirpación de la porción coronal del tejido pulpar cameral, conservando la pulpa del conducto radicular, con lo que se conserva la vitalidad de la pieza.

Es necesario describir la pulpotomía con formocresol que es realizada en diente temporales, con afección de la pulpa cameral, para evitar su extracción antes del momento cronológico en que debería ocurrir, y de esta forma prevenir que el espacio destinado a ocupar por el diente definitivo correspondiente invadido por los adyacentes. Cuya técnica consiste, previa anestesia y aislamiento absoluto, realizar la apertura de la cámara pulpar, eliminando todo el tejido pulpar de esta, con fresas redondas, lavar la cámara y secar con bolitas impregnada de suero fisiológico, para eliminar los restos de la pulpa, y conseguir la hemostasia comprimiendo con algodón, hasta que se forme coagulo. Después se coloca un algodón impregnado con formocresol unos minutos (entre 1 y 5 según los autores) en los orificios de entrada de los conductos radiculares, cuidando no tocar tejidos blandos porque puede

producir quemaduras químicas. Posteriormente se pone una capa de cemento de óxido de cinc Eugenol, y se realiza una obturación con amalgama. (p. 326)

Para llevar a cabo la técnica de pulpotomía hay que tener en cuenta las siguientes indicaciones: Ausencia de radiolucidez periapical o a nivel de furcación, determinación radiográfica de una probable exposición pulpar existente en un diente primario, ausencia de reabsorción radicular fisiológica menos de los dos tercios, el diente puede tener una leve movilidad o estar sensible a la percusión, ausencia de reabsorción radicular externa, exposición pulpar visible clínicamente con presencia de pulpa vital permanente, y las contraindicaciones para llevar a cabo esta técnica serían presencia de una imagen radiolúcida a nivel periapical o de la furcación, presencia de absceso gingival o fistula, un diente primario que tenga más de dos tercios de sus raíces reabsorbidas, la presencia de una enfermedad sistémica como fiebre reumática, anomalías congénitas del corazón. (Spedding, 1968)

El formocresol se utiliza como material de apósito después de una pulpotomía. El compuesto original FC Buckley, contiene formalina concentrada (formaldehído al 19%), cresol (35%) y glicerol (7%) en una solución acuosa; el componente principal es el formaldehído. En la actualidad la forma de Buckley a menudo se diluye a un quinto de su potencia original. Dependiendo de su concentración y del tiempo de exposición al formaldehído, parte del tejido pulpar es desvitalizado. Se ha demostrado de una manera considerable que ni un día después de la aplicación prolongada de la concentración total de formocresol, puede desvitalizarse toda la pulpa. La apariencia histológica más común cuando se utiliza formocresol como apósito es la de tejido pulpar desvitalizado en la parte superior del conducto radicular, cambios inflamatorios con reabsorción radicular interna y aposición del tejido duro en la sección media, con la parte más apical mostrando, casi siempre tejido pulpar normal.(Gunnar, 2011)

Por lo tanto, el uso del formocresol no da como resultado la reparación y recuperación en términos histológicos, y no se forma una barrera de tejido duro por debajo del material de apósito. Esto vuelve al diente vulnerable a la contaminación por filtración bacteriana y enfatiza la importancia de un sellador bacteriano cuando el diente es restaurado. Por consiguiente, se explica que el uso del formocresol como apósito después de una pulpotomía en molares primarios se ha revisado de manera crítica. Además de su citotoxicidad, las preocupaciones principales son su posible carcinogenicidad, mutagenicidad y el hecho de que el formaldehído es un alérgeno potente. El formaldehído (CH_2O) agente activo principal del formocresol, es una molécula pequeña, altamente reactiva, que se convierte rápido en agua y bióxido de carbono. Es citotóxica y causa desvitalización cuando se aplica al tejido pulpar con extensión que depende de la dosis y del tiempo de exposición. No obstante, no se ha observado una posible difusión del formocresol a través del piso pulpar puede dañar al diente sucesor permanente. (pág. 79)

Se han registrados estudios en animales que han demostrado que el formaldehído posee efecto mutagénico y carcinogénico. No obstante, el carcinoma en humanos debido a la exposición al formaldehído es extremadamente rara, y el potencial carcinogénico de una sola aplicación de formocresol en el tejido pulpar de un diente primario, es insignificante si el formaldehído es mutagénico en humanos, entonces hay serios problemas porque la mayor parte se inhala formaldehído diario, principalmente de los carros, productos de madera, textiles, perfumes y otros cosméticos, así como la madera al quemarse. No pudieron encontrar un aumento en las reacciones positivas de las pruebas de parche en niños que han sido tratados con una pulpotomía con formocresol. Pero se han observado reacciones alérgicas al formaldehído después de un tratamiento de conductos en adultos.

No existen estudios conocidos acerca de posibles respuestas inmunes por aplicar un antígeno (alérgeno) directamente en el tejido pulpar expuesto. Aunque en el tejido pulpar se encuentran células presentadoras de antígeno en potencia que

mediante la respuesta inmune, parece poco probable que una sola dosis de formocresol, aplicada directamente en el tejido pulpar, pudiera sensibilizar a una persona, la sensibilidad mediada por inmunoglobulina E al formaldehído también parece ser rara. En contraste, la alergia por contacto, por manipular el medicamento, debe ser de mayor preocupación para el personal dentario. Por las razones mencionadas y por falta de propiedades de recuperación el formocresol está lejos de ser el material de apósito ideal. Y los esfuerzos por encontrar un sustituto eficaz, para los materiales de apósito que contienen formaldehído en la odontología pediátrica son importantes. (Bordoni, 2010)

También se tiene el formocresol con el cual no hay una completa momificación de la pulpa, el formocresol no solo se queda en los tejidos dentro de los conductos sino que puede pasar al sistema vascular y aparecer en las células embrionarias, ocasionando defecto en el esmalte de los dientes permanentes sucesores, la apariencia de fijación solo distrae el verdadero estado necrótico del tejido, el cual puede entonces actuar como un foco de infección, frecuentemente la toxicidad del formocresol ha sido puesta en la agenda de discusión a través de muchas publicaciones y se ha observado exfoliación prematura de los dientes tratados con formocresol. (pag. 489)

El formocresol proveniente del lugar de la pulpotomía, además de acumularse en la dentina y pulpa radicular, también se difunde por los tejidos adyacentes alcanzando niveles detectables en el cemento, ligamento periodontal y hueso apical; ocasionando daños a la salud periodontal, a su vez es importante resaltar que en 1982, durante The Federal Panel of Formaldehyde, se concluyó que debido a los incontables experimentos ya realizados en varias áreas, el formaldehído debería ser considerado como sustancia química con potencial mutagénico y carcinogénico, capaz de inducir mutaciones genéticas, alteraciones cromosómicas y desórdenes respiratorios crónicos. (McDonald and Averys, 2011)

En odontopediatría otra técnica utilizada en pulpotomías para dentición primaria, dependiendo del medicamento que se pone en contacto con el remanente pulpar se tiene la pulpotomía con hidróxido de calcio que “Consiste en la eliminación de la pulpa cameral y aplicación posterior de hidróxido de calcio, que protege y estimula la pulpa radicular y favorece la formación de una barrera neodentina permitiendo la conservación de la vitalidad del tejido pulpar remanente” (Palma A, 2013), sin embargo, “se han encontrado con frecuencia reabsorciones dentinaria internas severas” Vía (1955), por lo que el hidróxido de calcio en pulpotomías prácticamente se a confinado al uso de dientes permanentes jóvenes bien diagnosticados. Actualmente es la técnica que va perdiendo popularidad.

Dentro de las opciones alternativas de tratamiento para remplazar al formocresol se encuentra el glutaraldehído que es una droga con gran poder de fijación de los tejidos, aplicada a pulpas vitales no inflamadas luego de la amputación pulpar. Este medicamento es de baja toxicidad, posee mínimo potencial mutagénico o carcinogénico, no es absorbido por los tejidos adyacentes contrariamente al formocresol, este no penetra el tejido como el formocresol y la concentración y el tiempo de aplicación no han sido establecido con precisión. (p.501)

Siendo otra alternativa el agregado de trióxido de mineral (MTA) dentro de los cuales “Realizaron estudios clínicos y radiográficos comparando MTA gris, blanco y formocresol en dientes primarios en pulpotomias, el MTA gris resulto mejor, preservando la capa odontoblástica y una matriz celular delicada con muy pocas células inflamatorias y cuerpo calcificados asilados” Agamy y Cols (2004). También se “Informe que el MTA mostro mayor éxito que el formocresol en un estudio clínico y radiográfico aunque no fue estadísticamente significativo. Sin embrago, lo recomendaron como remplazo del formocresol porque además no presento respuestas desfavorables” (Holal y Cols, 2005)

Así mismo, el sulfato férrico que ha sido usado comúnmente como un agente coagulante o hemostático en la retracción gingival para las impresiones de corona y puente y es ligeramente ácido, este medicamento también permite controlar la hemorragia luego de una cirugía para la retracción gingival. El mecanismo de acción radica en la formación del complejo ion férrico – proteínas que bloquean los vasos sanguíneos cortados mecánicamente. Tiene acción bacteriostática, cuya principal propiedad es controlar el sangrado mediante la aplicación intermitente, también actúa como una barrera no toxica para los componentes irritantes de la subbase.

Se expresa que la técnica de aplicación del sulfato férrico según la academia americana de Odontopediatria (2004) es la siguiente, Una vez conseguida la hemostasia, se aplica durante 15 segundos una bolita impregnada de sulfato férrico al 15.5% posteriormente, se irriga suavemente con agua y se seca con bolitas de algodón sin presionar sobre la pulpa. Si no se observa sangrado se aplica la base de óxido de zinc-eugenol.

En este orden, recientes estudios clínicos han referido prometedores resultados usando sulfato férrico en dientes primarios humanos pulpotomizados. Los cuales se basan en la capacidad hemostática de esta sustancia, y en que formaría, sobre la pulpa tratada, el mismo complejo proteínico que el que se halla en el tratamiento de venas. Esto impediría el paso de sustancias irritativas y permitiría, en pulpotomías, evitar los problemas derivados de la formación del coágulo y de la cascada de inflamación, reduciendo así las posibilidades de inflamación crónica y de reabsorciones internas, que son los factores que principalmente llevan al fracaso la técnica de pulpotomías en dientes temporales. (Myriam Maroto, 2003)

Así, se ha empleado el sulfato férrico para el control del sangrado pulpar en pulpotomías realizadas en molares de primates. Los autores detectaron, 60 días después del tratamiento, mejores resultados con el sulfato férrico que con el empleo de hidróxido de calcio. Destacaron además que no se observó momificación de la

pulpa en ninguno de los dientes tratados, pues el sulfato férrico no es un agente fijador. Según estos autores, las propiedades hemostáticas de este producto, sumadas a una respuesta pulpar favorable, podrían hacer del sulfato férrico un medicamento útil para la realización de pulpotomías en dientes temporales. (Landau y Johnson, 1995)

Estudios clínicos realizados en niños, como los llevados a cabo por Fei y cols. (1991), mostraron buenos resultados. Se estudiaron 62 pacientes en los cuales se realizaron 83 pulpotomías en dientes temporales, comparando el efecto del sulfato férrico con el del formocresol. Después de un año de estudio, los resultados mostraron que 28 de los 29 molares tratados con sulfato férrico fueron considerados un éxito, mientras que sólo 21 de los 27 especímenes en los que se aplicó formocresol mostraron éxito clínico. Así, los resultados clínicos y radiográficos fueron mejores para el sulfato férrico que para el formocresol, con una diferencia estadísticamente significativa. Sin embargo los autores concluyeron que, aunque los resultados del estudio fueron prometedores, son necesarios más estudios a largo plazo para establecer conclusiones aceptables. (p.29)

De igual modo se ha comparado la reacción histológica pulpar al sulfato férrico y al formocresol diluido al 20% en un estudio realizado en babuinos con la técnica anteriormente mencionada, donde se observaron que estos dientes fueron controlados entre 4 y 8 semanas y se analizaron histológicamente. Los resultados mostraron que 58% de los molares tratados con sulfato férrico presentaron una pulpa normal, con ausencia de inflamación, siendo el porcentaje de 48% para los tratados con formocresol. Por otro lado, se halló la formación de puentes dentinarios en 50% de los dientes, tanto en un grupo como en otro. Estos mismos autores analizaron de nuevo la respuesta del organismo a pulpotomias realizadas con sulfato férrico al 15,5% en comparación con otras en las que se empleó formocresol, durante un período de observación de 24 a 34 meses. Los autores determinaron un éxito clínico del 93% de los tratamientos con sulfato férrico. En cuanto a los resultados

radiológicos, encontraron que en un 4% se produjo una radiolucidez en la furca y en un 7% se observó una reabsorción interna radicular. (Fuks y cols, 1997)

Dentro de un modo similar se han publicado estudios clínicos en humanos, comparando el uso de sulfato férrico y de formocresol en pulpotomías de dientes temporales. Se analizaron 35 molares en cada grupo, con un tiempo máximo de estudio de 20 meses. (Ibricevic y cols, 2000), donde los resultados mostraron un éxito clínico valorado en un 100% y un éxito radiográfico de 97,2% en ambos grupos, hallándose en 2,8% de los casos reabsorciones internas. Los autores concluyeron que ante la igualdad de resultados, y dado que el sulfato férrico no es tóxico y es fácil de manipular, este producto podría ser un sustituto adecuado del formocresol en tratamientos de pulpotomías de dientes temporales, siendo necesarios más estudios a largo plazo para confirmar estos resultados.(p,29)

Basándose en este resultado se recomienda el sulfato férrico como un buen agente en pulpotomías en dientes primarios en sustitución del formocresol.

2.3 Definición de términos básicos

Citotoxicidad: Daño celular provocado por la acción de anticuerpos específicos y complemento o por células citotóxicas. Constituye una de las más importantes respuestas efectoras inmunitarias para la defensa contra los agentes infecciosos.

Esclerosis: Calcificación difusa de la cámara y conductos pulpares de los dientes que reduce el tamaño de la cavidad, se relaciona con la edad, es un hallazgo radiográfico ya que no se asocia a síntomas; carece de importancia, salvo si se desea tratar con endodoncia.

Eugenol: componente con más actividad biológica es un derivado del fenol y produce efectos tóxicos cuando entra en contacto directo con un tejido. Posee propiedades antibacterianas, además actúa también como analgésico gracias a su capacidad para bloquear la transmisión de los impulsos nerviosos.

Fibras Reticulares: fibras argentófilas de tejido conjuntivo que forman la armazón reticular del tejido linfoide y mieloide y que también se encuentran en el tejido intersticial de los órganos glandulares.

Fístula: Conducto anormal que se abre en una cavidad orgánica y que comunica con el exterior o con otra cavidad.

Formocresol: se utiliza como material de apósito después de una pulpotomía su compuesto original, formocresol de buckley, contiene formalina concentrada (formaldehído al 19%), cresol (35%) y glicerol (7%) en una solución acuosa; el componente principal es el formaldehído.

Furca: área anatómica de un diente multirradicular donde las raíces divergen.

Hemostasia: conjunto de mecanismos con los que se controla la pérdida de sangre del organismo.

Hiperemia o pulpitis reversible: término fisiológico que significa aumento en el flujo sanguíneo, no todas las pulpas inflamadas presentan vasos congestionados o hipertérmicos donde hay mayor entrada de salida de sangre que se acumula en el tejido ocasionando un aumento de la presión del tejido pulpar.

Necrosis pulpar: Es producto de una inflamación avanzada que desintegra el tejido en el centro para formar un área cada vez mayor de necrosis por licuefacción. La necrosis pulpar es parcial o total y es consecuencia de una lesión cariosa no trata, invaginación del esmalte o exposición pulpar como traumatismo, entre otras causas conocidas.

Nervio: Cordón blanquecino formado por fibras y envuelto en una vaina de tejido conjuntivo, que pone en relación el cerebro y la médula espinal con las distintas partes del cuerpo y tiene como función transmitir los impulsos sensoriales y motores.

Óxido de cinc-eugenol (ZOE): material de obturación provisional, revestimiento cavitario, base para cementos y cemento para la cementación provisional de las restauraciones coladas. Material de elección para el recubrimiento directo de la pulpa.

Permeabilidad (dentinaria): facilidad con que fluye el líquido dentinario, por un gradiente de presión osmótica, hidrostática o de concentración.

Pulpitis aguda: Estado progresivo de la hiperemia, que cursa con proceso inflamatorio y produce un estado seroso, que puede ser seguido por un estado purulento dando lugar a la llamada pulpitis aguda supurativa el cual rara vez existe, salvo que se trate de un traumatismo severo o de una preparación cavitaria iatrogénica.

Pulpitis crónica parcial: Inflamación crónica que está restringida al área adyacente al sitio de la exposición.

Pulpitis crónica total: diferenciar la pulpitis crónica total de una pulpitis parcial crónica, se puede explicar en términos de tiempo y evolución de la lesión y del estado inicial de la reacción pulpar. La sintomatología es duradera, sin crisis muy severas; las células degeneran completamente y algunas veces hay depósito de tejido fibroso. Un estado así lleva a la muerte total, aunque en casos muy excepcionales podría reactivarse como pulpitis aguda.

Pulpitis crónica hiperplásica: tejido fibroso de la pulpa crónicamente inflamada, como respuesta a una irritación prolongada por exposición del medio bucal. Esta condición patológica también se conoce como pólipo pulpar, cuya membrana tiene una consistencia epitelial resistente, aunque puede ulcerarse y extenderse ampliamente fuera de la cavidad dentaria.

Pulpotomía parcial: es la remoción de solamente una pequeña parte de la pulpa coronaria adyacente a la exposición pulpar. Se debe desarrollar a través de tres grandes líneas, desvitalización, preservación y regeneración.

Pulpotomía total: es la amputación y remoción de todo el tejido pulpar que se encuentra dentro de la porción coronaria de la cámara pulpar seguida por un tratamiento farmacológico o no farmacológico.

Pulpectomia: es la remoción de tejido pulpar afectado, no solamente en la corona del diente sino también en los canales radiculares, debe indicarse en aquellos casos en que la pulpa coronal presenta una severa inflamación.

Radiopaco: Es todo cuerpo que ofrece resistencia a ser atravesado por los rayos X y aparece en la radiografía como blanca.

Radiolúcido: Es aquel termino que se emplea en la acentuación de los rayos X, es decir, son los tejidos blandos y por lo tanto permiten el paso de la luz. Es todo aquel cuerpo que se deja atravesar por la energía radiante.

Sulfato Férrico: Es un material ácido. Su finalidad es actuar como antiséptico y proporcionar un precipitado de partículas que sellen la superficie expuesta.

Terapia pulpar no vital: la pulpa no vital exige la limpieza del material pulpar a lo largo de los conductos radiculares y su consiguiente desinfección y obturación.

Túbulos dentinarios: Estructuras cilíndricas delgadas que se extienden por el espesor de la dentina desde la pulpa hasta la unión amelodentinaria o cementodentinaria que en su interior alojan la prolongación odontoblástica principal o proceso odontoblástico.

CAPÍTULO III

MARCO METODOLÓGICO

3.1 Tipo de investigación

La investigación puede ser definida como una serie de métodos para resolver problemas cuyas soluciones necesitan ser obtenidas a través de una serie de operaciones lógicas, tomando como punto de partida datos objetivos. (Mario Tamayo 2004), conociendo ello, se determina esta investigación de tipo Explicativa causa-efecto puesto que es aquella que va más allá de la descripción de fenómenos, es decir, están completamente dirigidos a responder las causas de los eventos y fenómenos físicos o sociales. (Hernández, Fernández y Baptista. 2006) teniendo entonces como fin: conocer las respuestas clínicas y radiográficas posteriores al uso del sulfato férrico y el formocresol en las pulpotomías a realizar en pacientes de clínica del niño y de adolescente de la Universidad José Antonio Páez.

3.2 Diseño de investigación

El término diseño se refiere al plan o estrategia que se concibe para responder a las preguntas de investigación, señalando al investigador lo que debe hacer para alcanzar los objetivos del estudio (Jaramillo. 2005); de esta manera la investigación a realizar se maneja bajo el nivel Transversal descriptivo ya que incluye la “Recolección de información de una muestra dada por elementos de la población una sola vez” (Fidias. 2012); pues se busca los posibles efectos y resultados a observar en la aplicación del sulfato férrico como alternativa al formocresol aplicado en pulpotomías “durante un corto periodo para analizar determinados aspectos y sacar conclusiones” (Ferrer G. 2012)

3.3 Población

Considerando que la población según Balestrini (2004) está referido a cualquier conjunto de elemento de los cuáles se pretende indagar y conocer sus características, o una de ellas, y para el cual serán válidas las conclusiones obtenidas en la investigación planteada, la población estuvo constituida por 16 molares primarios de pacientes que asistieron al área clínica del niño y del adolescente IV y V de la Universidad José Antonio Páez durante el período 2015 - 2016

3.4 Muestra

Con respecto a la muestra, como refiere Hernández (2001) es la parte de la población que se selecciona, se mide y se observan; donde se seleccionará la muestra intencional de 16 molares primarios superiores e inferiores de la clínica del niño y adolescente de la universidad José Antonio Páez, para el estudio de 16 casos intencionales siendo 8 para el grupo experimental A aplicado sulfato férrico y 8 para el grupo experimental B aplicando formocresol que ameriten pulpotomía como terapia pulpar “para conocer características obtenidas” (Balestrini, 2001)

3.5 Técnica de instrumento de recolección de datos:

Consiste en examinar un fenómeno de interés para obtener y registrar la información deseada. Rebeca Landeau (2005, donde en este caso se consideran: “la observación directa no participante; por la cual se entiende: ser un método a través del cual el investigador puede obtener datos sin ocupar un determinado status o función dentro de la comunidad” (Rodríguez, 2005), los cuales se realizan previamente y durante el empleo de la técnica pulpotomía y a los resultados post-tratamientos tanto clínicos como radiográficos. Mientras que para la recolección de datos “que son los medios materiales que se emplean para recoger y almacenar la información” (Fidias. 2012) se tienen en cuenta: guía de observación la cual es el recurso físico donde el investigador registra los datos o la información obtenida por el sistemático de los sentidos en la búsqueda en lo que necesitamos para resolver un problema de investigación. Básicamente puede mostrar aspectos observados

agrupados según la conveniencia del estudio: presencia, ausencia y observaciones respectivas. Vallejo y Colbs (2008) durante la aplicación de la técnica pulpotomía y registro radiográfico.

3.6 Técnica de análisis de datos

Fidias 2012: describe distintas operaciones a las que son sometidos los datos que se obtienen; por lo cual, las operaciones para el procesamiento de la información son: registro de los pacientes y clasificación según el material al emplear en cada uno de los casos “ya que es necesario registrarla en el formato adecuado para su análisis estadístico posterior” (Fernández, 2004), haciendo en este caso referencia a los resultados obtenidos de la aplicación del sulfato férrico y formocresol en pulpotomías; donde en cada caso se realiza una tabla de frecuencias, siendo esta “un arreglo tabular de las frecuencias con que ocurre cada característica en que se han dividido los datos”(UNAL, 2015), para la observación de características obtenidas se reflejan en tabla de porcentajes “asociado a una razón, que representa una cantidad dada como una fracción en 100 partes” (UNAL, 2015), aplicado para cada material a utilizar; concluyendo con la generación de una gráfica a partir de dicha tabla.

3.7 Validez

La validez es definida por Hernández en el año 1991 como el grado en el que un instrumento mide realmente la variable. La validez tiene varios tipos de evidencia la relacionada con el contenido, la relacionada con el criterio y la relacionada con el constructo.

En relación a la validez de este instrumento se hizo de contenido, bajo el juicio de expertos, tres especialistas en el área, es decir, tres odontopediatras.

3.8

Procedimiento

1. Evaluar condiciones iniciales de los pacientes de los grupos experimentales en relación a edades comprendidas entre 4-9 años de la clínica del niño y del adolescente IV y V de la Universidad José Antonio Páez con cavidades zona 1 y zona 2 que clínica y radiográficamente sugieran requerir pulpotomía.

En la consulta odontológica se revisan a los pacientes que tengan como plan de tratamiento pulpotomía y se seleccionarán a los que estuvieran en el rango de edades ya descritas, se realiza dicho procedimiento bajo el consentimiento informado, firmado previamente por el representante del paciente.

2. Aplicar el sulfato férrico en el grupo experimental A en pulpotomías a realizar.

Se identifican a los pacientes y los investigadores que aplicaran sulfato férrico según el procedimiento, se recolectaran datos específicos del paciente y es un mes se llama para control clínico y radiográfico.

3. Aplicar el formocresol en el grupo experimental B en pulpotomías a realizar.

Se identifican a los pacientes y los investigadores que aplicaran formocresol según el procedimiento, se recolectaran datos específicos del paciente y es un mes se llama para control clínico y radiográfico.

4. Evaluar los signos de patología clínica que produce el sulfato férrico en el grupo experimental A con respecto al grupo experimental B a través de la observación clínica cuando es aplicado en el tratamiento de pulpotomías.

Se observan los signos clínicos del grupo experimental A con respecto al grupo experimental B un mes después de aplicación del sulfato férrico como alternativa al formocresol.

5. Estudiar radiográficamente los indicadores de respuesta pulpar en el grupo experimental A con respecto al grupo experimental B después de la aplicación del sulfato férrico como alternativa al formocresol en pulpotomías.

Se analizarán los resultados radiográficos del grupo experimental A con respecto con el grupo experimental B un mes después de la aplicación del sulfato férrico como alternativa al formocresol.

6. Comprobar la eficacia del sulfato férrico en pulpotomías mediante la comparación de las mediciones del grupo experimental A y B.

Una vez pasado el mes se compararán los resultados clínicos y radiográficos de las pulpotomías a realizar para comprobar la eficacia del sulfato férrico como alternativa al formocresol.

3.9 Variables

Siendo la variable según Sierra las características observables de algo, susceptibles de cambio con relación al mismo o a diferentes objetos (1999) se tendrán en cuenta

De acuerdo a su función

Variable Independiente: Sulfato Férrico y Formocresol

Variable Dependiente: Respuesta Pulpar

De acuerdo al nivel de medición:

Variable cuantitativa: Continúa

Escala de medición: Escala Razón.

3.10 Operalización de las variables

Objetivo	Variable	Definición Conceptual	Dimensiones	Indicadores	Ítems	Instrumento
Demostrar el uso del sulfato férrico como alternativa al formocresol aplicado en terapias pulpares realizadas en pacientes de la clínica del niño y del adolescente de la Universidad José Antonio Páez	Sulfato Férrico	Sustancia química sin aldehídos que produce aglutinación de proteínas sanguíneas donde la sangre reacciona con los iones de sulfato, los iones férricos y el pH de la solución produciendo así una especie de tapón que ocluye los capilares.	Presencia de cavidades zona I y II que sugieran compromiso pulpar Vitalidad pulpar Dolor provocado Control de sangrado	-Observación clínica y radiográfica en cavidad Zona 1 y 2 - Presencia de vitalidad pulpar -Presencia de dolor - Observación del tiempo en segundos que tarda en dejar de sangrar.	1 y 2 3 4 5	Guía de observación
	Formocresol	Material de apósito después de una pulpotomía, su compuesto original, formocresol de buckley, contiene formalina concentrada (formaldehído al 19%), cresol (35%) y glicerol (7%) en una solución acuosa; el componente principal es el formaldehído.	Presencia de cavidades zona I y II que sugieran compromiso pulpar Vitalidad pulpar Dolor provocado Control de sangrado	- Presencia clínica de absceso. - Presencia clínica de fístula. - Presencia de dolor - Observación radiográfica para ver si hay presencia de radiolucidez en furca o ápices.	6 7 8 9 y 10	
	Respuesta pulpar	Son alteraciones que se producen en la pulpa debido al avance de la lesión cariosa por la invasión bacteriana.	Característica clínica y radiográficas	- Observación radiográfica para ver si hay reabsorción en molares primarios	11	

CAPÍTULO IV

ANÁLISIS E INTERPRETACIÓN DE LOS DATOS

El análisis e interpretación de los resultados según Hurtado (2010), “Son las técnicas de análisis que se ocupan de relacionar, interpretar y buscar significado a la información expresada en códigos verbales e icónicos”. Por lo cual, este capítulo se encuentra enmarcado a adquirir un diagnóstico e interpretación de los resultados que se alcanzaron mediante la aplicación de una guía de observación durante la realización de pulpotomías en pacientes de la clínica del niño de la Universidad José Antonio Páez. Dichos datos se organizaron en tablas porcentuales y de frecuencia para posteriormente proceder a su representación gráfica; logrando con ello recopilar y analizar los resultados posteriores a la observación de los aspectos estudiados, así como evaluar la relación que pueda existir entre los ítems establecidos en el instrumento.

En dicho análisis se manejaron elementos de los ítems bajo la dicotomía SI-NO así como el factor tiempo en segundos y-o minutos; con el fin de coleccionar los datos establecidos bajo las definiciones operacionales de cada dimensión de variables sujetas a estudio que al momento de graficar se manejan bajo grupo de estudio A (Sulfato Férrico) y grupo de estudio B (formocresol) representando cada uno el 50% para tener el total del 100%

4.1 Análisis e interpretación de datos

TABLA No. 1 Resultados de los Ítems 1, 2, 3 y 4

Variable: Sulfato Férrico y formocresol

Dimensión: Presencia de Cavidades zona 1 y 2 que sugieran compromiso pulpar

Indicadores: Observación clínica y radiográfica de cavidad zona 1 (ítem 1),
Observación clínica y radiográfica de cavidad zona 2 (ítem 2),

presencia de vitalidad pulpar (ítem 3), presencia de dolor provocado (ítem 4).

TABLA No. 1 Resultados de los Ítems 1, 2, 3 y 4

Variable: Sulfato férrico y Formocresol

Dimensión: Presencia de cavidades zona 1 y 2 que sugieran compromiso pulpar

Indicadores: observación clínica y radiográfica de cavidad zona 1 (ítem 1), observación clínica y radiográfica de cavidad zona 2 (ítem 2), presencia de vitalidad pulpar (ítem 3), presencia de dolor provocado (ítem 4)

Ítems:

1. Cavidad zona 1 que sugiere compromiso pulpar
2. Cavidad zona 2 que sugiere compromiso pulpar
3. Vitalidad pulpar
4. Hay dolor provocado

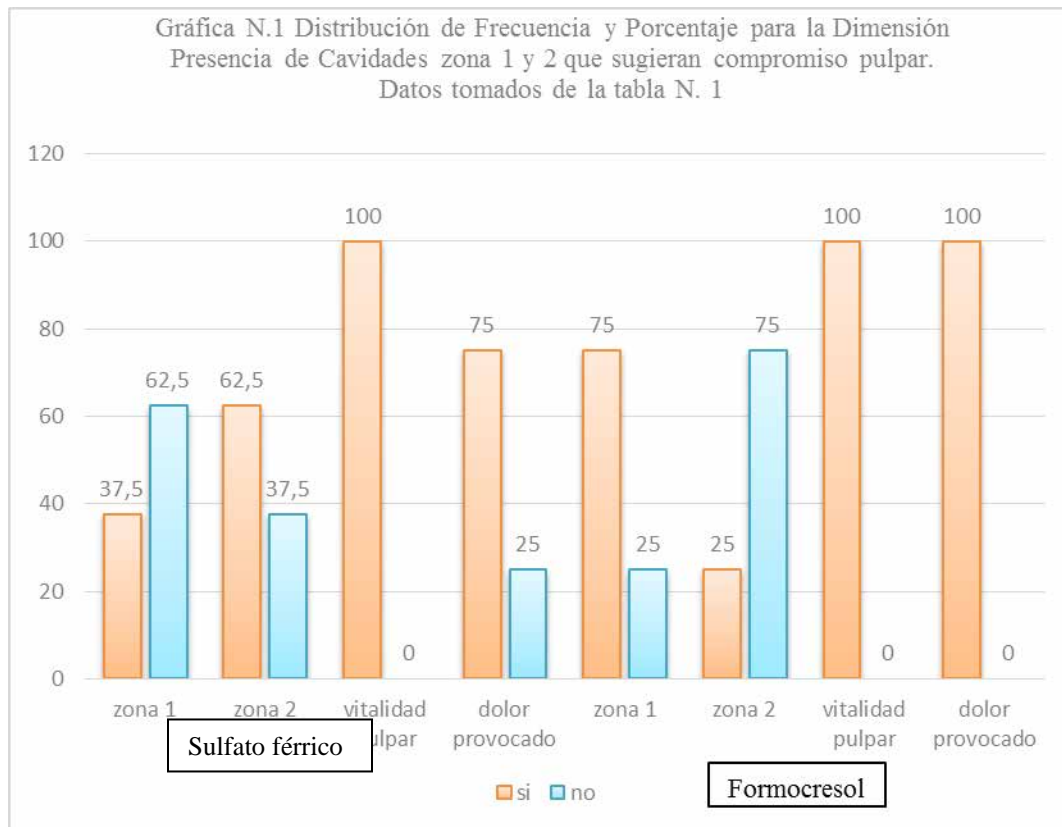
Distribución de Frecuencia y Porcentaje para la Dimensión Presencia de Cavidades zona 1 y 2 que sugieran compromiso pulpar

Grupos	Sulfato férrico (Grupo A)				Formocresol (Grupo B)				Total	
	Si		No		Si		No		Items	
Item	f	%	F	%	F	%	f	%	F	%
1	3	37.5	5	62.5	6	75	2	25	16	100
2	5	62.5	3	37.5	2	25	6	75	16	100
3	8	100	0	0	8	100	0	0	16	100

4	6	75	2	25	8	100	0	0	16	100
---	---	----	---	----	---	-----	---	---	----	-----

Fuente: Ficha de observación aplicada a grupo de estudio sulfato férrico (A) y formocresol (B) en pacientes de la clínica del niño y del adolescente de la Universidad José Antonio Páez.

Gráfica 1



Interpretación:

En relación a la variable sulfato férrico y formocresol, evaluada mediante la variable: cavidades zona 1 y zona 2 que sugieran compromiso pulpar. Indicadores: observación clínica y radiográfica de cavidad zona 1, observación clínica y radiográfica de cavidad zona 2, presencia de vitalidad pulpar y presencia de dolor provocado. Se observó en el ítem 1 grupo A 37,5% y grupo B 75% con cavidades

zona 1, mientras que en referencia al ítem 2 el grupo A presento 62,5% y el grupo B 25% de cavidades zona 2; anudado a ello, tanto el grupo A como el grupo B con respecto al ítem 3 de vitalidad pulpar resultaron el 100% positivos; registra bajo el ítem 4 el factor dolor, en el grupo A el 75% y el grupo B el 100%. Estos valores reflejan la evaluación de la situación previa a realizar el tratamiento los cuales son fundamentales, ya que constituyen los parámetros bajo los cuales se indica la pulpotomía como terapia pulpar. En este sentido, McDonald (2011) la justificación de este procedimiento es que la pulpa coronal, que es adyacente a la exposición por caries, por lo general contiene microorganismos y muestra evidencia de inflamación y cambios degenerativos. Que fueron evaluados mediante la sintomatología de cada casi clínico.

Tabla N. 2 Resultados de los ítems 6, 7 y 8

Variable: Respuesta Pulpar

Dimensión: Signos Clínicos Patológicos de Respuesta Pulpar

Indicadores: Presencia clínica de absceso (ítem 6), presencia de fistula en tejidos blandos (ítem 7) y presencia de dolor (ítem 8).

Ítem:

6. Presencia clínica de absceso

7. Presencia de fístula en tejidos blandos

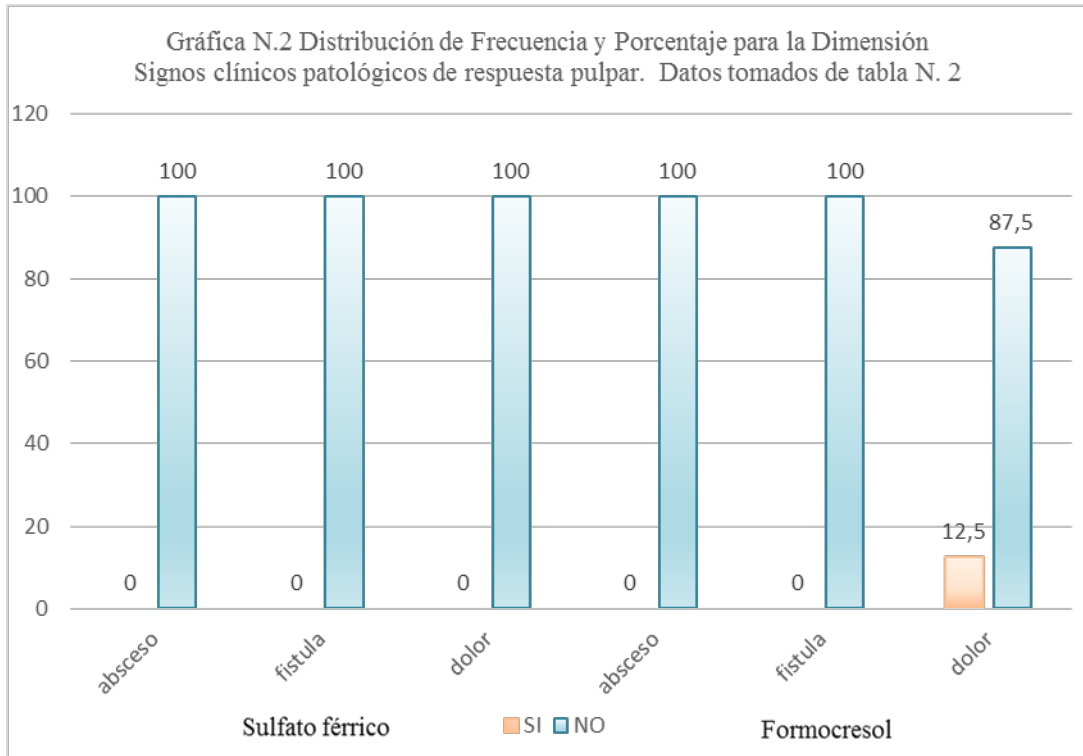
8. Hay dolor

Distribución de Frecuencia y Porcentaje para la Dimensión signos clínicos patológicos de respuesta pulpar.

Grupos	Sulfato férrico				Formocresol				Total	
	Si		No		Si		No		Items	
Item	f	%	F	%	F	%	f	%	F	%
6	0	0	8	100	0	0	8	100	16	100
7	0	0	8	100	0	0	8	100	16	100
8	0	0	8	100	1	12,5	7	87,5	16	100

Fuente: Ficha de observación aplicada a grupo de estudio sulfato férrico (A) y formocresol (B) en pacientes de la clínica del niño y del adolescente de la Universidad José Antonio Páez.

Gráfica 2



Interpretación:

Concerniente a la variable respuesta pulpar, evaluada a través de la Dimensión: Signos clínicos patológicos de respuesta pulpar, Indicadores: Presencia clínica de absceso, presencia de fistula en tejidos blandos y presencia de dolor. De los casos clínicos de pulpotomías realizadas en pacientes de la clínica del niño y del adolescente de la Universidad José Antonio Páez que se manejaron bajo grupo de observación A (sulfato férrico) y grupo de observación B (formocresol) se aprecia que el grupo de observación A no presentó ningún tipo de alteración posterior al tratamiento realizado evaluado en los ítems ya escritos; mientras que en el grupo de observación B se obtuvo: 12,5% ítem 8, es decir, refiere dolor. Lo que implica que tras el análisis de los resultados obtenidos, se aportan datos estadísticos que benefician al uso del sulfato férrico, donde el grupo A no presentó signos patológicos que sí se registraron en el grupo B (dolor). Estos resultados se homologan con investigaciones previamente realizadas Nazar, I (2009) donde el sulfato férrico tiene una total eficacia clínica.

Tabla N 3 Resultados de los ítems 9, 10 y 11

Variable: Respuesta Pulpar

Dimensión: Signos Radiográficos de Respuesta Pulpar

Indicadores: Se observa radiolucidez en nivel de furca a nivel radiográfico (ítem 9), se observa radiolucidez en ápice a nivel radiográfico (ítem 10) y se observa reabsorción radicular a nivel radiográfico (ítem 11).

Ítem:

9. Se observa radiolucidez en furca a nivel radiográfico

10. Se observa radiolucidez en ápice a nivel radiográfico

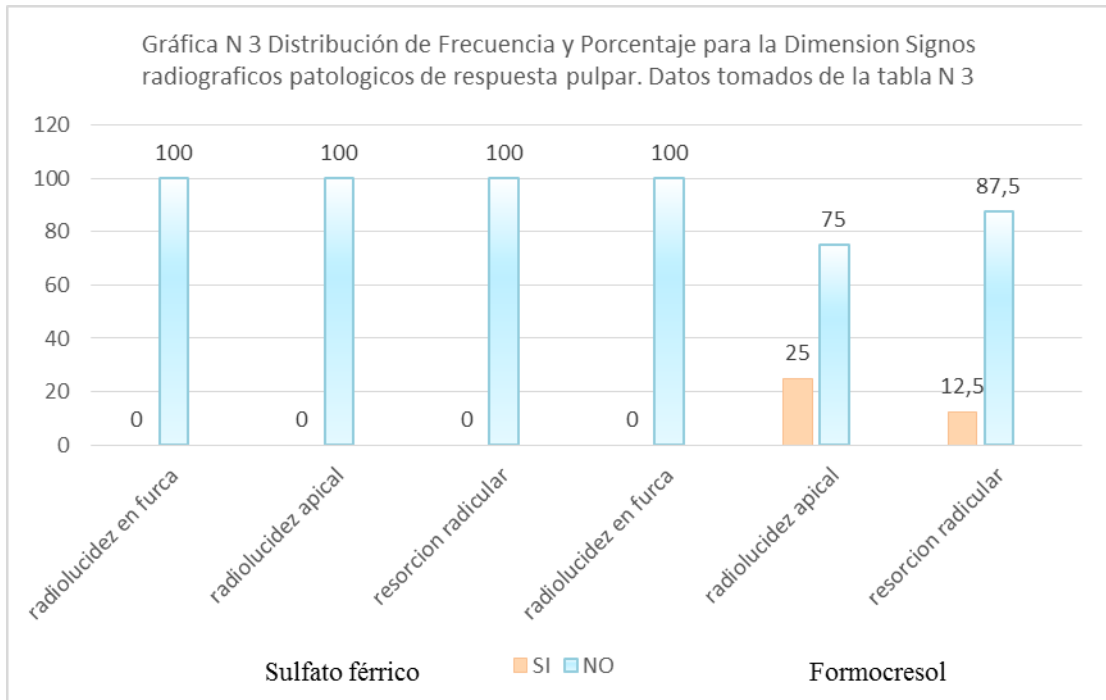
11. Se observa resorción radicular a nivel radiográfico

Distribución de Frecuencia y Porcentaje para la Dimensión signos radiográficos de respuesta pulpar.

Grupos	Sulfato férrico				Formocresol				Total	
	Si		No		Si		No		Items	
Item	f	%	F	%	F	%	f	%	F	%
9	0	0	8	100	0	0	8	100	16	100
10	0	0	8	100	2	25	6	75	16	100
11	0	0	8	100	1	12,5	7	87,5	16	100

Fuente: Ficha de observación aplicada a grupo de estudio sulfato férrico (A) y formocresol (B) en pacientes de la clínica del niño y del adolescente de la Universidad José Antonio Páez.

Grafica 3



Interpretación:

Referente a la variable respuesta pulpar, evaluada a través de la Dimensión: Signos radiográficos de respuesta pulpar, Indicadores: Se observa radiolucidez en nivel de furca a nivel radiográfico, se observa radiolucidez en ápice a nivel radiográfico y se observa reabsorción radicular a nivel radiográfico. De los casos clínicos de pulpotomías realizadas en pacientes de la clínica del niño y del adolescente de la Universidad José Antonio Páez que se manejaron bajo grupo de observación A (sulfato férrico) y grupo de observación B (formocresol) se aprecia que el grupo de observación A no presentó ningún tipo de alteración posterior al tratamiento realizado evaluado en los ítems ya escritos; mientras que en el grupo de observación B se obtuvo: el 25% en el ítem 10 presentó radiolucidez en ápice y en cuanto al ítem 11 que evalúa la presencia de resorción radicular se percibió el 12,5%. Lo que implica que tras el análisis de los resultados obtenidos, se aportan datos estadísticos que benefician al uso del sulfato férrico, donde el grupo A no presentó

signos patológicos que si se registraron en el grupo B (radiolucidez a nivel apical y resorción radicular).

4.2 Conclusión general de los resultados

Los resultados obtenidos se dividieron en el momento preoperatorio para evaluar las características clínicas de cada caso que son fundamentales y postoperatorio para contemplar la evolución de los casos clínicos a través de la evaluación tanto clínica como radiográfica.

Al momento preoperatorio se apreciaron lesiones cariosas zona 1 en el grupo A 37,5% y 75% en el grupo B; lesiones cariosas zona 2 en el grupo A 62,5% y en el grupo B 25% teniendo con ello diversidad en ambos grupos de observación.

Durante la evaluación preoperatorio el 100% de los casos clínicos tanto en el grupo A como en el grupo B se evaluó la vitalidad pulpar teniendo resultado positivos, mientras que en cuanto al factor dolor expresado; el 75% pertenecían al grupo A y el 100% al B

Con ello se corroboran que los requisitos clínicos que cada caso refiere son necesarios para con ello “hacer un adecuado diagnóstico y poder establecer un pronóstico y un tratamiento adecuado” (Palma A, 2013)

En cuanto a las características evaluadas posterior al tratamiento se tomó en cuenta la presencia clínica de absceso, presencia de fístulas en tejidos blandos los cuales no se encontraron presentes por lo cual representan el 0% en ambos grupos; la presencia de dolor fue 0% en el grupo A mientras que el grupo B fue el 12,5%; en cuanto a la radiolucidez a nivel de furca se obtuvo 0% de presencia en ambos grupos. En el grupo B se apreció un 25% de radiolucidez a nivel apical y 12,5% de reabsorción radicular apreciado radiográficamente; entretanto en el grupo A ninguna de las dos características se apreciaron por lo cual represento el 0%. En este orden de resultados es importante resaltar entonces que el uso del sulfato férrico durante las pulpotomias

nos conlleva a evitar los problemas derivados de la formación del coágulo y de la cascada de inflamación, reduciendo así las posibilidades de inflamación crónica y de reabsorciones internas, que son los factores que principalmente llevan al fracaso la técnica de pulpotomías en dientes temporales (Myriam Maroto, 2003)

CAPÍTULO V

CONCLUSIONES Y RECOMENDACIONES

En el presente capítulo, se exponen el conjunto de conclusiones y recomendaciones que surgen de la investigación desarrollada, la cual está referida al uso del sulfato férrico como alternativa al formocresol aplicado en pulpotomías realizadas en pacientes de la clínica del niño y del adolescente de la Universidad José Antonio Páez 2015-2016. Es importante destacar que se han seguido las orientaciones que surgen de los planteamientos de Palella y Martins (2006), quienes afirman que las conclusiones y recomendaciones “se presentan de forma clara y ordenada, según la

secuencia de los objetivos o hipótesis formuladas” (p.218) Por lo que éstas se muestran siguiendo la secuencia de los objetivos específicos establecidos.

5.1 Conclusiones

Tomando como referencia los resultados obtenidos en la presente investigación, se considera conveniente presentar las siguientes conclusiones:

-Realizada la evaluación clínica de los pacientes de la clínica del niño y del adolescente de la universidad José Antonio Páez a través de la historia clínica se tomaron en cuenta los factores sistémicos importantes u antecedentes relevantes para la elección de materiales y técnicas a utilizar, a su vez se registró las condiciones intraorales clínicas y radiográficas fundamentales para el adecuado diagnóstico y plan de tratamiento de cada unidad dental a tratar.

- Durante la aplicación clínica de cada material, usado en grupo A y grupo B, se observó una mayor receptividad tanto en el clínico como en el paciente al momento de la aplicación del sulfato férrico por su practicidad en uso.

-Se programó control clínico y radiográfico posterior a un mes de realizada la terapia pulpar donde se evaluaron y registraron las características obtenidas posterior al uso de cada material en los grupos de trabajo A y B; obteniendo resultados un 100% eficacia en el grupo A (sulfato férrico) mientras en el grupo B (formocresol) se apreciaron entre un 12,5 y 25% de características clínicas negativas.

-Luego de apreciar los resultados satisfactorios del uso de sulfato férrico en relación al formocresol aplicado en pulpotomias, se recomienda su aplicación como alternativa en las clínicas de la clínica del niño y adolescente de la universidad José Antonio Páez en base a la eficacia clínica y radiográfica que demuestra su efectividad.

5.2 Recomendaciones

Tomando como referencia los resultados obtenidos en la presente investigación, se considera conveniente presentar las siguientes recomendaciones:

-Es elemental evaluar las condiciones iniciales de los pacientes clínicamente así como preoperatorias al procedimiento terapéutico; pues muchas veces como clínico, se realiza un diagnóstico evaluando las características ya mencionadas y al momento de iniciar el tratamiento el paciente no se puede encontrar apresto para el desarrollo de la técnica, por lo cual, debemos tener todas las herramientas para realizar de forma eficaz y veraz todos los pasos.

-La evaluación clínica y radiográfica previa es fundamental para poder realizar un diagnóstico y plan de tratamiento adecuado, pues esto nos permite tener una visión de la manera a abordar el caso clínico que desarrollaremos e incluso estar preparado para cualquier tratamiento alternativo como un RPI, RPD o incluso una pulpectomia que pueda presentarse al momento de estar ejecutando la terapia

- Es primordial conocer las características del material que utilizaremos en el tratamiento que se va a emprender; ya que cada uno posee propiedades, presentaciones, formas de empleo, entre otros... Los cuales nos puede facilitar o dificultar el desarrollo de la actividad clínica al tener alternativas, siempre y cuando se tenga soporte científico y bibliográfico como por ejemplo el MTA y en este caso el sulfato férrico (Ibricevic y cols, 2000) que consiguió el 100% de éxito clínico y 97,2% radiográficamente posterior a 20 meses. Por lo obtenido se recomienda continuar con los estudios en su aplicación y eficacia en mayor cantidad de casos clínicos.

- El control clínico y radiográfico tanto pre como postoperatorio es más que importante; para el profesional es estratégico debido a que le muestra tanto al paciente su interés por el control posterior al tratamiento así como a sí mismo la capacidad de evaluarse; siendo crítico, reflexivo y analítico al comprobar tanto la eficacia de su capacidad profesional como la de los materiales que se emplean.

Posterior a ello, se recomienda ampliamente aprobar y promover el uso del sulfato férrico como alternativa al formocresol aplicado en pulpotomias a realizar en los pacientes de las clínicas del niño y adolescente de la Universidad José Antonio Páez ya que este medicamento no está indicado su uso en la Universidad, teniendo como ejemplo este proyecto en el cual se puede evidenciar su eficacia, fácil manipulación, se empleó menor tiempo de trabajo y además es más económico que el formocresol.

También es recomendado a futuros investigadores para incentivar la capacidad de indagación, realicen estudios con una mayor muestra y un tiempo prolongado de control radiográfico para así evidenciar grandes diferencias y permitir un mejor desarrollo de sus actividades clínicas.

BIBLIOGRAFÍA

Academia Americana de Odontopediatria.(2015) **Protocolo para los tratamientos pulpares en dentición temporal**. [Página web en línea]. Disponible en: <http://www.odontologiapediatrica.com/pulpa>

Anderson (2007) **La investigación educativa**. 1ra edición. Noveduc. Argentina.

Bello, A. (2010) **Pulpotomia mediante el uso de trióxido mineral agregado y sulfato férrico en molares primarios**. La Universidad de Zulia. (2015). [Página web en línea]. Disponible en: http://tesis.luz.edu.ve/tde_busca/arquivo.php?codArquivo=3488

Bordoni (2010). **Odontología pediátrica**. 1ra edición. Panamericana. Caracas.

- Calatayud, J. y cols (2006) **Análisis de los estudios clínicos sobre la eficacia de técnicas alternativas al formocresol en las pulpotomias de dientes temporales** (2015). [Página web en línea]. Disponible en: http://scielo.isciii.es/scielo.php?script=sci_arttext&pid=S0213-12852006000400004
- Centeno, O y cols (2011) **Comparación de la efectividad del sulfato férrico como método alternativo en pulpotomias infantiles in vivo** (2015). [Página web en línea]. Disponible en: <https://www.ortodoncia.ws/publicaciones/2011/art28.asp>
- Clínica dental Javier Araujo (2014) **Alternativas al formocresol en el tratamiento de pulpotomias** (2015). [Página web en línea]. Disponible en: <http://araujo.es/alternativas-al-formocresol-en-el-tratamiento-de-pulpotomias/>
- Diccionario Ilustrado. **Fibras reticulares**. (2015). [Página web en línea]. Disponible en: <http://www.iqb.es/diccio/f/fibras.htm>
- Fernández A. (2004) **Investigación y técnicas de mercado**. 2da edición. ESIC. España.
- Ferrer G (2012). **Investigación comercial**. 3ra edición. ESIC. España
- Fidias G. (2012) **El proyecto de investigación**. 6ta edición. Editorial Episteme. Venezuela.
- Gunnar B. (2011) **Endodoncia**. 2da edición. Manual Moderno. Brasil.
- Hernández S y cols (2003). **Metodología de la investigación**. 1ra edición. Mc Graw Hill. México
- Jaramillo I. (2006). **Método y conocimiento. Metodología de la investigación**. 1ra edición. Universidad EAFIT. Colombia.
- Malhotra N. (2004) **Investigación de mercados un enfoque aplicado**. México (2015). [Página web en línea]. Disponible en: https://books.google.co.ve/books?id=SLmEblVK2OQC&pg=PA80&dq=investigaci%C3%B3n+descriptiva+transversal&hl=es&sa=X&redir_esc=y#v=onepage&q=investigaci%C3%B3n%20descriptiva%20transversal&f=false

- Mario T. (2004) **El proceso de la investigación científica**. 1ra edición Limusa. México
- Mcdonald (2011) **Odontología para crianças e adolescentes**. 9na edición. Elsevier. Brasil.
- Miriam C. (2003). **Agregado trióxido mineral en pulpotomias de molares temporales**. Estudio Clínico. Estudio Piloto. [Página web en línea]. Disponible en: http://scielo.isciii.es/scielo.php?pid=S1138-123X2004000100002&script=sci_arttext&tlng=en
- Nazar, I. **Sulfato férrico como alternativa medicamentosa en pulpotomias Odontopediatria**. (2015). [Página web en línea]. Disponible en: <http://odontopediatriaenlinea.blogspot.com/2011/10/sulfato-ferrico-como-alternativa.html>
- Nocchi C. (2008). **Odontología restauradora salud y estética**. 2da edición. Panamericana. Brasil.
- Pachano, B. y colbs (2009) **Comportamientos clínico y radiográfico del formocresol y la pasta iodoformada en el tratamiento de pulpotomias en molares primarios**. (2015). [Página web en línea]. Disponible en: <http://www.actaodontologica.com/ediciones/2009/4/art3.asp>
- Palma C (2013). **Técnicas de ayuda odontológica y estomatología ascensión**. 2da edición. Paraninfo. España.
- Reguera A. (2008). **Metodología de la investigación lingüística**. 1ra edición. Ed. Brujas. Argentina.
- Santa Palella Stracuzzi, Feliberto Martins Pestana. (2006). **Metodología de la Investigación Cuantitativa**. 2da edición. Fedupel. Venezuela.

- Sánchez C (2011) **Pulpotomías con Sulfato Férrico y MTA en Dientes Primarios: Serie de Casos (2015)**. [Página web en línea]. Disponible en: <http://www.scielo.cl/pdf/ijodontos/v5n1/art12.pdf>
- Soares G. (2012) **Endodoncia técnica y fundamentos**. 2da edición. Panamericana. Venezuela.
- Universidad Juárez Autónoma de Tabasco (2005). **Metodología de la Investigación**. 2da edición. Rodríguez. México.
- Universidad Nacional de Colombia **Probabilidad y estadística**. [Página web en línea]. Disponible en: http://www.virtual.unal.edu.co/cursos/ciencias/2001065/html/un1/cont_116_16.html
- Universidad de Valencia (1996) **Bases estructurales y respuestas biológicas del complejo dentino-pulpar que condicionan la permeabilidad dentinaria**. (2015). [Página web en línea]. Disponible en: <http://www.uv.es/pascuala/ejdr/Art00004.htm>
- Universidad Peruana Cayetano Heredia. (1994). **Diagnóstico de Caries Dental**. 1ra edición. Henostroza. Perú.
- Yildiz, T (2004) **Evaluación del formocresol (FC), hidróxido de Calcio (HC), Sulfato Férrico (SF) y MTA en pulpotomías**. (2015). [Página web en línea]. Disponible en: <http://www.ncbi.nlm.nih.gov/pubmed/24966776>
- Nervio** (2015). [Página web en línea]. Disponible en: <https://www.google.co.ve/webhp?sourceid=chrome-instant&ion=1&espv=2&ie=UTF-8#q=nervio>
- Slideshare. **Túbulos dentinarios**. (2015). [Página web en línea]. Disponible en: <http://es.slideshare.net/tubulos/tubulos-dentinarios>

Anexos

Consentimiento Informado

Yo, _____ de ____ años de edad, C.I.V- _____ mayor de edad, representante del niño (a), _____ en Clínica del niño y adolescente de la Escuela de Odontología de la Universidad José Antonio Páez, doy mi consentimiento para el llenado de historia clínica, toma de radiografías, fotografías intraorales y el uso del medicamento: **Formocresol** en el tratamiento de pulpotomía de la U.D(s) _____ de mi representado, como parte de una investigación titulada **“Uso del Sulfato Férrico como alternativa al formocresol aplicado en Pulpotomías en pacientes de la clínica del niño y adolescente en la Universidad José Antonio Páez”** Entiendo que esta recolección de datos forma parte de un estudio integral realizado por las estudiantes: Katterin Deza, Valeria Deza y Adaluz Mantilla a fin de conocer la eficacia de este medicamento en pulpotomías que posteriormente será expuesto a los docentes de la Universidad José Antonio Páez con la finalidad de obtener la aprobación de la tesis de grado para optar al título de Odontólogo.

Entiendo que la participación de mi representado en este estudio es voluntaria y que puedo retirarme cuando lo considere necesario, sin que ello implique algún tipo de represalia. Así mismo sé que el seguimiento de este estudio puede ser expuesto en conferencias, congresos nacionales e internacionales por las estudiantes tratantes con motivo de docencia, servicio e investigación.

Igualmente estoy consciente de que los resultados de los estudios del caso clínico me serán proporcionados si los solicito, y que las alumnas Katterin Deza, Valeria Deza y Adaluz Mantilla es la persona que tengo que buscar si tengo alguna pregunta acerca del tratamiento o sobre mis derechos como participante, y que la puedo localizar al número telefónico 0414-497.3658, 0412-409.0172 y 0416-133.5665 respectivamente.

Estudiante
Representante

Testigo

san diego,

Consentimiento Informado

Yo, _____ de _____ años de edad, C.I.V- _____ mayor de edad, representante del niño (a), _____ en Clínica del niño y adolescente de la Escuela de Odontología de la Universidad José Antonio Páez, doy mi consentimiento para el llenado de historia clínica, toma de radiografías, fotografías intraorales y el uso del medicamento: **Sulfato Férrico** en el tratamiento de pulpotomía de la U.D(s) _____ de mi representado, como parte de una investigación titulada **“Uso del Sulfato Férrico como alternativa al formocresol aplicado en Pulpotomías en pacientes de la clínica del niño y adolescente en la Universidad José Antonio Páez”** Este medicamento no implica ningún riesgo a mi representado y reducirá el tiempo de trabajo del procedimiento odontológico.

Entiendo que esta recolección de datos forma parte de un estudio integral realizado por las estudiantes: Katterin Deza, Valeria Deza y Adaluz Mantilla a fin de conocer la eficacia de este

medicamento en pulpotomias que posteriormente será expuesto a los docentes de la Universidad José Antonio Páez con la finalidad de obtener la aprobación de la tesis de grado para optar al título de Odontólogo.

Entiendo que la participación de mi representado en este estudio es voluntaria y que puedo retirarme cuando lo considere necesario, sin que ello implique algún tipo de represalia. Así mismo se que el seguimiento de este estudio puede ser expuesto en conferencias, congresos nacionales e internacionales por las estudiantes tratantes con motivo de docencia, servicio e investigación.

Igualmente estoy consciente de que los resultados de los estudios del caso clínico me serán proporcionados si los solicito, y que las alumnas Katterin Deza, Valeria Deza y Adaluz Mantilla es la persona que tengo que buscar si tengo alguna pregunta acerca del tratamiento o sobre mis derechos como participante, y que la puedo localizar al número telefónico 0414-497.3658, 0412-409.0172 y 0416-133.5665 respectivamente.

Estudiante
Representante

Testigo

san diego,

Consentimiento Informado


Yo, Sindy Marques de 26 años de edad, C.I.V. 22-412-746 sujeta de edad, representante del niño (a) Mayra Beorze en Clínica del niño y adolescente de la Escuela de Odontología de la Universidad José Antonio Páez, doy mi consentimiento para el llamado de historia clínica, toma de radiografías, fotografías intraorales y el uso del medicamento Sulfato Férrico en el tratamiento de pulpitis de la U.D. 84 de mi representado, como parte de una investigación titulada "Uso del Sulfato Férrico como alternativa al formocresol aplicado en Pulpitis en pacientes de la clínica del niño y adolescente de la Universidad José Antonio Páez" dentro de la línea de Biomateriales odontológicos y endodoncia. Este medicamento no implica ningún riesgo a mi representado y reduce el tiempo de trabajo del procedimiento odontológico.


Entiendo que esta recolección de datos forma parte de un estudio integral realizado por los estudiantes: Katerin Deza, Valeria Deza y Adaluz Mamilla a fin de conocer la eficacia de este medicamento en pulpitis que posteriormente será expuesto a los docentes de la Universidad José Antonio Páez con la finalidad de obtener la aprobación de la tesis de grado para optar al título de Odontólogo.

Entiendo que la participación de mi representado en este estudio es voluntaria y que puedo retirarme cuando lo considere necesario, sin que ello implique algún tipo de represalia. Así mismo se que el seguimiento de este estudio puede ser expuesto en conferencias, congresos nacionales e internacionales por los estudiantes tratantes con motivo de docencia, servicio e investigación.

Igualmente estoy consciente de que los resultados de los estudios del caso clínico me serán proporcionados si los solicito, y que las alumnas Katerin Deza, Valeria Deza y Adaluz Mamilla es la persona que tengo que buscar si tengo alguna pregunta acerca del tratamiento o sobre mis derechos como participante, y que la puedo localizar al número telefónico 0414-497.3658, 0412-409 0172 y 0416-133.5665 respectivamente.


Estudiante


Representante


Tercero

Valencia, 19 de Febrero del 2016



Consentimiento Informado

Yo, Esther Johanna Avila Hernandez de 19 años de edad, C.I.V. 26.162.222 mayor de edad, representante del niño (a) Yeiber Alberto Ortiz Avila en Clínica del niño y adolescente de la Escuela de Odontología de la Universidad José Antonio Páez, doy mi consentimiento para el llenado de historia clínica, toma de radiografías, fotografías intraorales y el uso del medicamento: **Formocresol** en el tratamiento de pulpotomía de la U.D(s) 74 de mi representado, como parte de una investigación titulada "Uso del Sulfato Férrico como alternativa al formocresol aplicado en Pulpotomías en pacientes de la clínica del niño y adolescente en la Universidad José Antonio Páez" dentro de la línea de Biomateriales odontológicos y endodoncia.

Entiendo que esta recolección de datos forma parte de un estudio integral realizado por las estudiantes: Katterin Deza, Valeria Deza y Adaluz Mantilla a fin de conocer la eficacia de este medicamento en pulpotomías que posteriormente será expuesto a los docentes de la Universidad José Antonio Páez con la finalidad de obtener la aprobación de la tesis de grado para optar al título de Odontólogo.

Entiendo que la participación de mi representado en este estudio es voluntaria y que puedo retirarme cuando lo considere necesario, sin que ello implique algún tipo de represalia. Así mismo sé que el seguimiento de este estudio puede ser expuesto en conferencias, congresos nacionales e internacionales por las estudiantes tratantes con motivo de docencia, servicio e investigación.

Igualmente estoy consciente de que los resultados de los estudios del caso clínico me serán proporcionados si los solicito, y que las alumnas Katterin Deza, Valeria Deza y Adaluz Mantilla es la persona que tengo que buscar si tengo alguna pregunta acerca del tratamiento o sobre mis derechos como participante, y que la puedo localizar al número telefónico 0414-497.3658, 0412-409.0172 y 0416-133.5665 respectivamente.


Estudiante 20191108
adaluz mantilla


Testigo

Esther Avila
26.162.222
Representante

Valencia, 18/03/2016



Instrumento

Instrucciones:

Lea cuidadosamente cada uno de los ítems que se presentan en la guía de observación y seleccione la opción que corresponda. Marque con una equis (X):

Fecha: _____

Paciente: _____ Edad: _____

Representante: _____ Teléfono: _____

Unidad Dentaria: _____

Tratamiento a realizar: _____

	SI	NO
Medicamento: Sulfato Férrico		
Medicamento: formocresol		

Evaluación clínica y radiográfica antes del tratamiento:

	SI	NO
1- Cavidad zona 1 que sugieren compromiso pulpar		
2- Cavidad zona 2 que sugieren compromiso pulpar		
3- Vitalidad pulpar		
4- Hay dolor provocado		

Evaluación clínica durante el tratamiento:

	Seg.	Min.
5- Tiempo en dejar de sangrar		

Controles de Evaluación a 1 mes de realizado el tratamiento:

	SI	NO
6- Presencia clínica de absceso		
7- Presencia de fístula en tejidos blandos		
8- Hay dolor		
9- Se observa radiolucidez en furca a nivel radiográfico		
10- Se observa radiolucidez en ápice a nivel radiográfico		
11- Se observa reabsorción radicular a nivel radiográfico		

'	X		X		X		X	
'	X		X		X		X	
"	X		X		X			X

OBSERVACIONES: Completar los objetivos específicos, no estar claros.

VALIDEZ DE INSTRUMENTO:

APLICABLE: X NO APLICABLE: _____

APLICABLE ATENDIENDO A LAS OBSERVACIONES: Modificar la observación en el ítem 10

DATOS DEL EXPERTO			
Nombre y Apellido	C.I	6027885	Firma <u>[Firma]</u>
Profesión <u>Psicólogo</u>	Nivel Académico	V (5)	Fecha <u>17/2/16</u>

8									
9									
10									

OBSERVACIONES: _____

VALIDEZ DE INSTRUMENTO:

APLICABLE: NO APLICABLE: _____

APLICABLE ATENDIENDO A LAS OBSERVACIONES: _____

DATOS DEL EXPERTO		
Nombre y Apellido	C.I	Firma
KARLA DE ALBA	V-14.070.685	<i>[Firma]</i>
Profesión	Nivel Académico	Fecha
Contadora	postgrado administración	18/02/2016

*	X		X		✓		✓		
*	✓		✓		X		X		
**	✓		X		✓		X		

OBSERVACIONES: _____

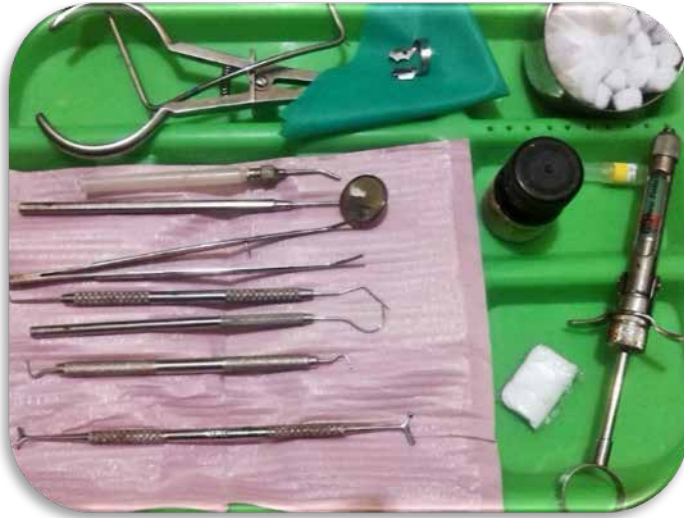VALIDEZ DE INSTRUMENTO:

APLICABLE: NO APLICABLE: _____

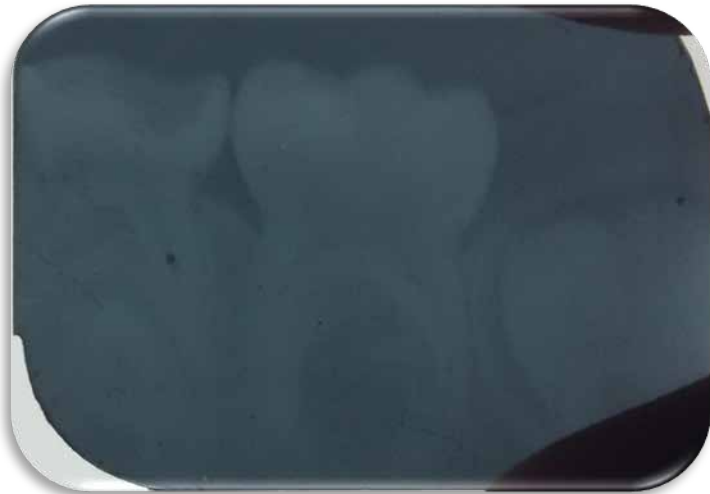APLICABLE ATENDIENDO A LAS OBSERVACIONES: _____

DATOS DEL EXPERTO		
Nombre y Apellido	C.I	Firma
Eglei Diaz Barreto	4.13.1694	<i>Eglei Diaz Barreto</i>
Profesión <i>Psicóloga</i>	Nivel Académico	Fecha <i>11-02-10</i>
	<i>Explicite</i>	

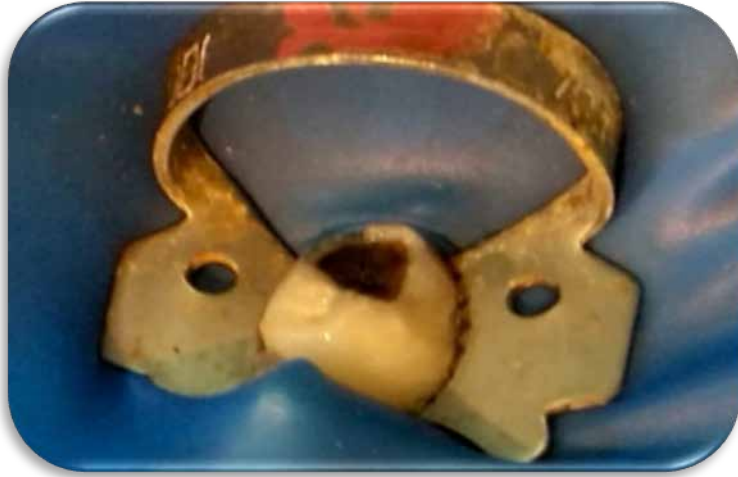Caso Clínico con medicamento: Formocresol



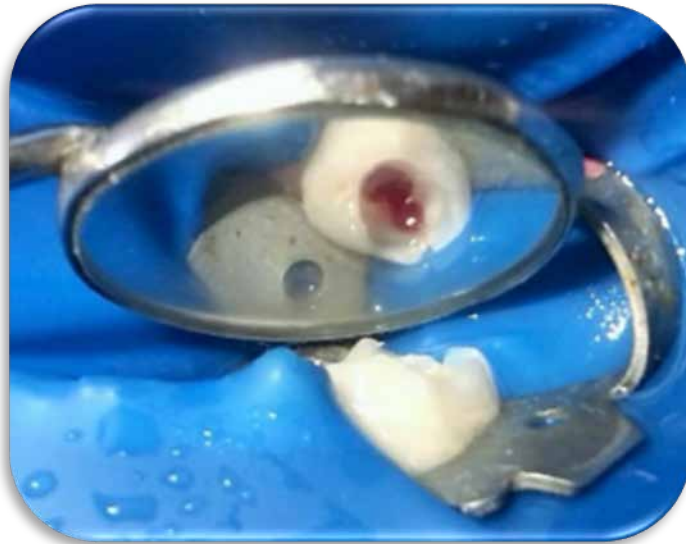Bandeja con instrumental



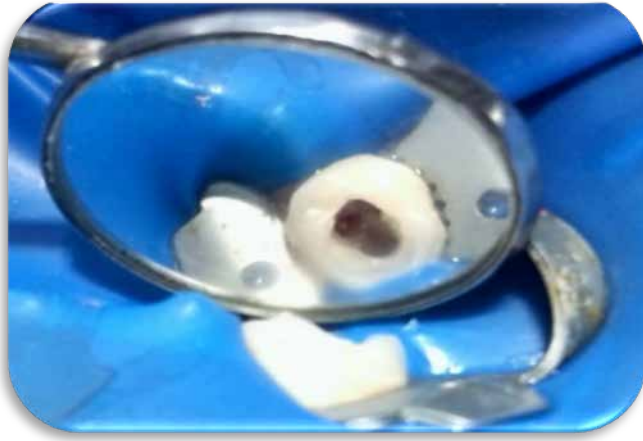Radiografía Inicial



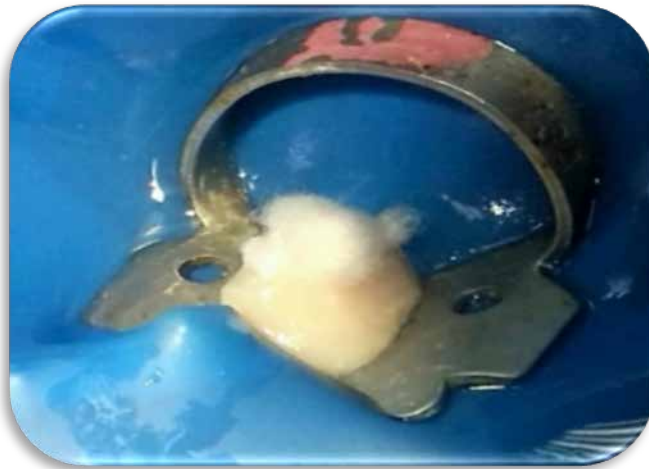Inicial



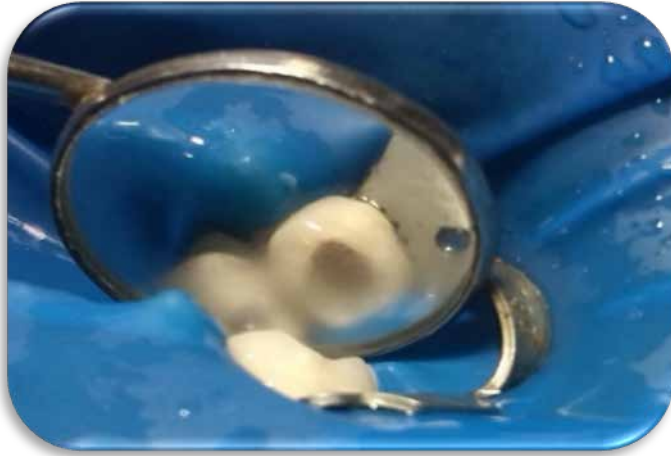
Apertura



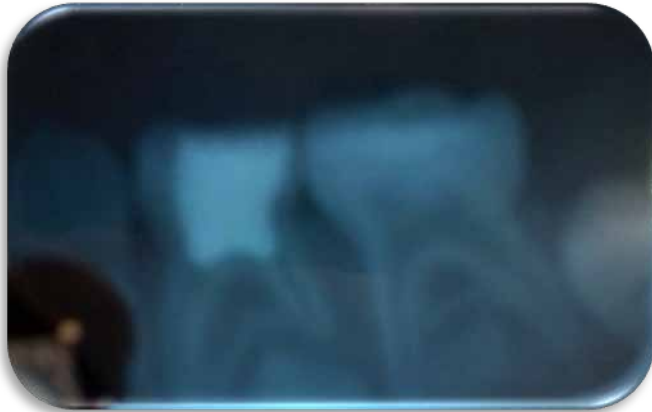Eliminacion de pulpa cameral



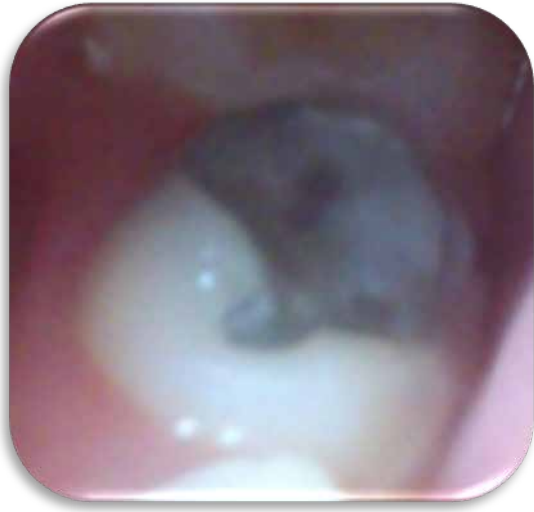Torunda de algodón con medicamento (formocresol)



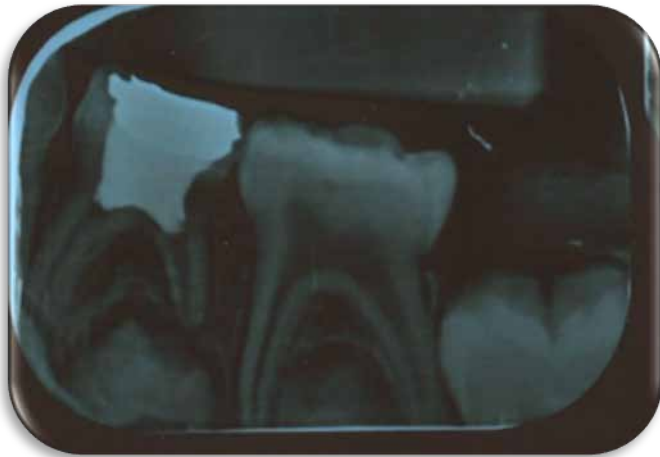Fijación



Obturación

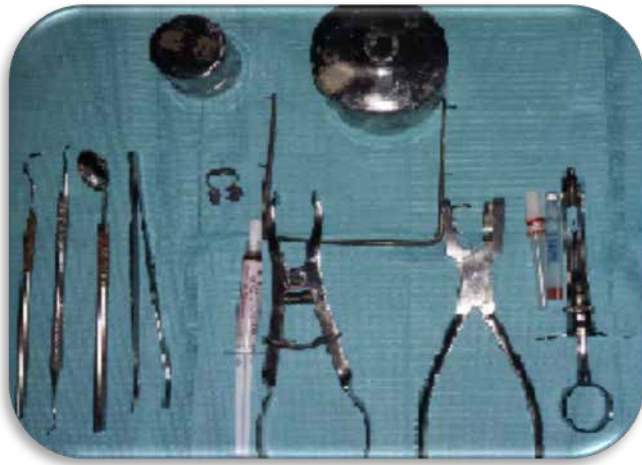

Restauración

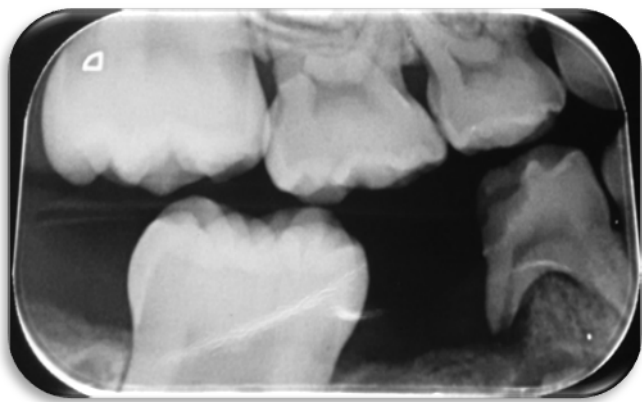


Control despues del mes

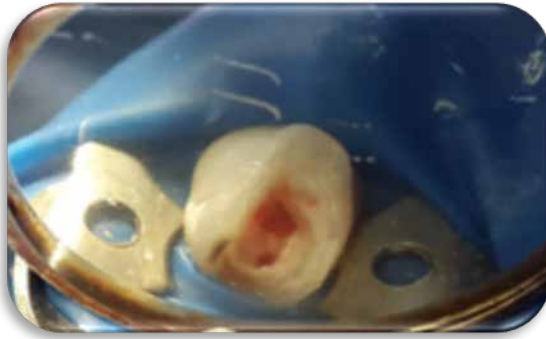Caso clínico con medicamento: Sulfato Férrico



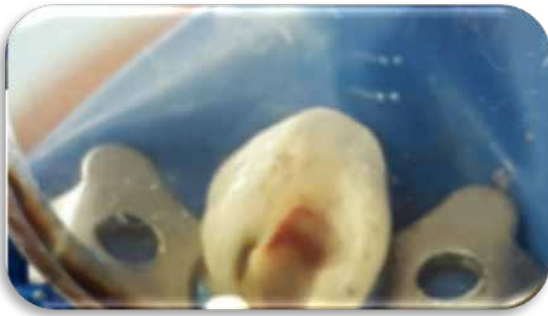Bandeja con instrumental



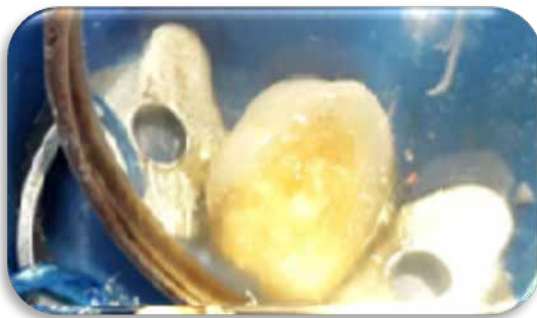Radiografía inicial



Apertura

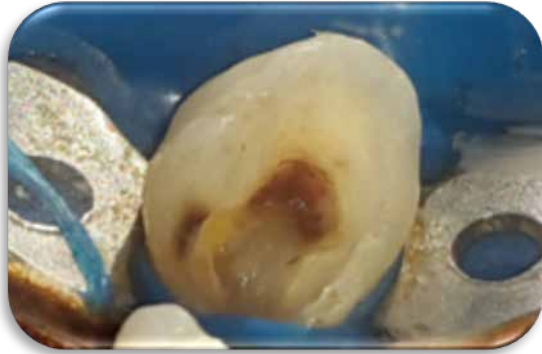

Eliminación de pulpa cameral

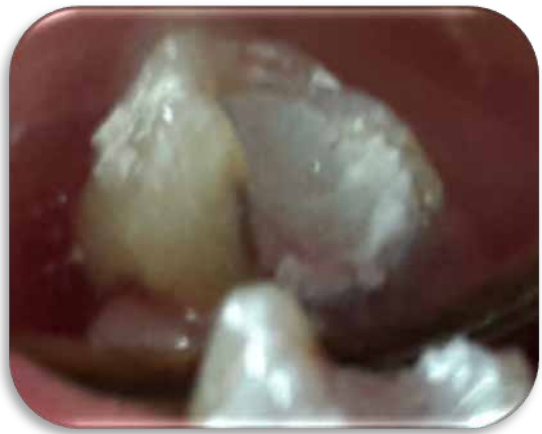

Torunda de algodón con medicamneto

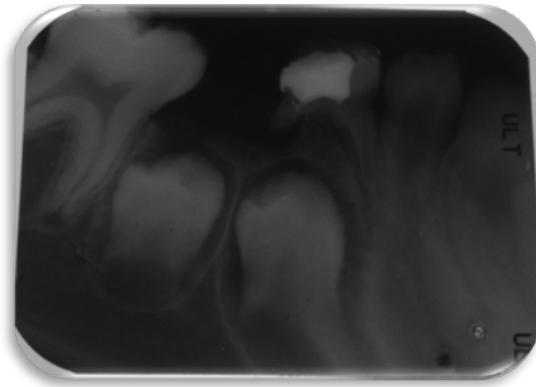
(sulfato ferrico)



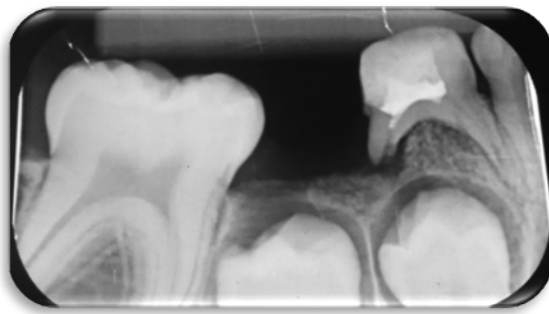
Hemostasia



Obturacion con zinquenol



radiografia con la obturación



Control radiográfico después del mes