



UNIVERSIDAD JOSÉ ANTONIO PÁEZ

**VARIANTES DE POSICIÓN DEL NERVIO DENTARIO INFERIOR
CON RELACIÓN A LOS ÁPICES DE TERCEROS MOLARES
INFERIORES EVALUADOS CON TAC CONE BEAM EN PACIENTES
DE CIRUGIA DE LA CLINICA NATURAL VALENCIA**

Autores: Campero Annya
Sánchez Richely

Urb. Yuma II, calle N° 3. Municipio San Diego
Teléfono (0241) 8714240 (master) – Fax: (0241) 8712394



**REPUBLICA BOLVARIANA DE VENEZUELA
UNIVERSIDAD JOSÉ ANTONIO PÁEZ
FACULTAD DE CIENCIAS DE LA SALUD
ESCUELA DE ODONTOLOGIA
CARRERA ODONTOLOGIA**

**VARIANTES DE POSICIÓN DEL NERVIO DENTARIO INFERIOR CON
RELACIÓN A LOS ÁPICES DE TERCEROS MOLARES INFERIORES
EVALUADOS CON TAC CONE BEAM EN PACIENTES DE CIRUGIA DE LA
CLINICA NATURAL VALENCIA**

Trabajo de Grado presentado como requisito parcial para optar al título de
Odontólogo

Autores: Campero Annya
Sánchez Richely
Tutor Académico: Pino Rodrigo

San Diego, Noviembre 2017.



REPUBLICA BOLIVARIANA DE VENEZUELA
UNIVERSIDAD JOSÉ ANTONIO PÁEZ
FACULTAD DE CIENCIAS DE LA SALUD
ESCUELA DE ODONTOLOGIA
CARRERA ODONTOLOGIA

VARIANTES DE POSICIÓN DEL NERVIO DENTARIO INFERIOR CON
RELACIÓN A LOS ÁPICES DE TERCEROS MOLARES INFERIORES
EVALUADOS CON TAC CONE BEAM EN PACIENTES DE CIRUGIA DE LA
CLINICA NATURAL VALENCIA

ESTUDIANTES

Cedula de Identidad N°

Nombres y Apellidos

1. CI: 20.514.183
2. CI: 21.214.740

Annya Campero M.
Richely Sánchez R.

Tutor Propuesto: Pino Rodrigo
Cedula de Identidad: 17.399.344

Firma:

COORDINACION DE PASANTIA Y TRABAJO DE GRADO

Firma

Sello

19/10/17
Fecha



UNIVERSIDAD JOSÉ ANTONIO PÁEZ
 FACULTAD DE CIENCIAS DE LA SALUD
 ESCUELA DE ODONTOLOGIA
 CARRERA ODONTOLOGIA

PLANILLA DE SOLICITUD

DATOS PERSONALES		
APELLIDOS: Campero Martínez	NOMBRES: Annya Lane	Cedula de Identidad 20.514.183
Dirección: Naganagua Av 112-A Urb "El Naranjal I"		Teléfono: (0424) 4567930
DATOS ACADÉMICOS		
Escuela: Odontología	Índice académico:	
DATOS DEL PROYECTO DE TRABAJO DE GRADO		
Autores		
Nombre: Campero Annya Sánchez Richely		
Título del trabajo: "VARIANTES DE POSICIÓN DEL NERVIJO DENTARIO INFERIOR CON RELACIÓN A LOS ÁPICES DE TERCEROS MOLARES INFERIORES EVALUADOS CON TAC CONE BEAM EN PACIENTES DE CIRUGIA DE LA CLINICA NATURAL VALENCIA"		
Breve explicación: La presente investigación se realizó con el objetivo describir las variantes de posición del nervio dentario en relación a los ápices de los terceros molares ya que la tendencia es considerar que no existen variaciones de dicho nervio en los pacientes, tomando en cuenta a su vez el tamaño más común del nervio, su ubicación anatómica y el estadio del tercer molar.		
Lugar donde se desarrollará el proyecto: Clínica Natural Valencia.		
Tiempo de desarrollo: 2017-2CR		
Tutor Académico propuesto: Od. Pino Rodrigo		

APROBADO NO APROBADO
 COMITÉ DE EVALUACION COORDINACION DE PASANTIAS Y
 TRABAJO DE GRADO

<u>Heylin Ollares</u>	<u>[Firma]</u>	<u>19/10/17</u>
NOMBRE	FIRMA	FECHA
<u>[Firma]</u>	<u>[Firma]</u>	<u>9/11/17</u>
NOMBRE	FIRMA	FECHA

DIRECCION DE ESCUELA [Firma]



UNIVERSIDAD JOSÉ ANTONIO PÁEZ
 FACULTAD DE CIENCIAS DE LA SALUD
 ESCUELA DE ODONTOLOGIA
 CARRERA ODONTOLOGIA

PLANILLA DE SOLICITUD

DATOS PERSONALES		
APELLIDOS: Sánchez Ramírez	NOMBRES: Richely Dayarick	Cedula de Identidad 21.214.740
Dirección: Calle Caroní Casa Numero 4 Sector El Cardonal Guacara		Teléfono: (0424) 4374804
DATOS ACADEMICOS		
Escuela: Odontología	Índice académico:	
DATOS DEL PROYECTO DE TRABAJO DE GRADO		
Autores		
Nombre: Campero Annya Sánchez Richely		
Título del trabajo: "VARIANTES DE POSICIÓN DEL NERVIIO DENTARIO INFERIOR CON RELACIÓN A LOS ÁPICES DE TERCEROS MOLARES INFERIORES EVALUADOS CON TAC CONE BEAM EN PACIENTES DE CIRUGIA DE LA CLINICA NATURAL VALENCIA"		
Breve explicación: La presente investigación se realizó con el objetivo describir las variantes de posición del nervio dentario en relación a los ápices de los terceros molares ya que la tendencia es considerar que no existen variaciones de dicho nervio en los pacientes, tomando en cuenta a su vez el tamaño más común del nervio, su ubicación anatómica y el estadio del tercer molar.		
Lugar donde se desarrollará el proyecto: Clínica Natural Valencia.		
Tiempo de desarrollo: 2017-2CR		
Tutor Académico propuesto: Od. Pino Rodrigo		

APROBADO NO APROBADO

COMITÉ DE EVALUACION COORDINACION DE PASANTIAS Y

TRABAJO DE GRADO

<u>Heylum Olivas</u>	<u>[Firma]</u>	<u>29/10/17</u>
NOMBRE	FIRMA	FECHA
<u>Roberto Quiroga</u>	<u>[Firma]</u>	<u>09/11/17</u>
NOMBRE	FIRMA	FECHA

DIRECCION DE ESCUELA [Firma]




REPUBLICA BOLIVARIANA DE VENEZUELA
UNIVERSIDAD JOSÉ ANTONIO PÁEZ
FACULTAD DE CIENCIAS DE LA SALUD
ESCUELA DE ODONTOLOGIA
CARRERA ODONTOLOGIA

ACEPTACIÓN DEL TUTOR

Quien suscribe, Od. Rodrigo Pino, portadora de la cedula de identidad Nro. 17.399.344, en mi carácter de tutor del trabajo de grado presentado por los ciudadanos Campero Anya portadora de la cedula de identidad Nro. 20.514.183. Sánchez Richely portadora de la cedula de identidad Nro. 21.214.740, titulado **“VARIANTES DE POSICIÓN DEL NERVIO DENTARIO INFERIOR CON RELACIÓN A LOS ÁPICES DE TERCEROS MOLARES INFERIORES EVALUADOS CON TAC CONE BEAM EN PACIENTES DE CIRUGIA DE LA CLINICA NATURAL VALENCIA.”** Presentado como requisito parcial para optar al título de Odontólogo. Considero que dicho trabajo reúne los requisitos suficientes para ser sometido a la presentación pública y evaluación por parte del jurado examinador que se designe.

En San diego a los 17 días del mes de Julio del
año dos mil 2017


Od. Pino Rodrigo
CI: 17.399.344



UNIVERSIDAD JOSÉ ANTONIO PÁEZ
COORDINACIÓN DE TRABAJO DE GRADO
FACULTAD DE CIENCIAS DE LA SALUD
ESCUELA DE ODONTOLOGÍA

2

ACTA DE APROBACION DEL TRABAJO DE GRADO

El jurado designado por la Facultad de Ciencias de la Salud, para la evaluación del trabajo de grado titulado "VARIANTES DE POSICIÓN DEL NERVIJO DENTARIO INFERIOR CON RELACIÓN A LOS ÁPICES DE LOS TERCEROS MOLARES INFERIORES EVALUADOS CON TAC CONE BEAM EN PACIENTES DE CIRUGIA DE LA CLINICA NATURAL VALENCIA", realizado por Anya Campero C.I 20.514.183 y Richely Sanchez CI 21.214.740 Cursante de la carrera ODONTOLOGIA, hace constar después de analizar su contenido y oída la exposición oral, considera que reúne los méritos suficientes para su aprobación, asignándole la CALIFICACIÓN DEFINITIVA

DE: _____ (20) PUNTOS.

Tutor Académico (Coordinador)

Nombre: Rodrigo Pino
C.I.: 17.399.344

Jurado
Nombre: Jean Pire
C.I.: 7008496

Jurado
Nombre: H. Orlando Ortega
C.I.: 5381848

Fecha: 6-11-14



AGRADECIMIENTO

A **Dios**, sobre todas las cosas.

A **mi papa**, quien siempre está allí apoyándome y aconsejándome en los momentos difíciles.

A **mi mama**, que desde el cielo me guía a seguir mis sueños, la que formo como persona con valores y principios.

A **mis hermanos**, por su apoyo constante e incondicional en toda nuestra vida.

A **mis Amigos**, por estar presente en las buenas y en las malas, por todos los momentos que pasamos juntos, por apoyarnos y por la confianza que nos depositaron.

A **mis Docentes**, por ser siempre un libro abierto expresando sus conocimientos y enseñarnos lo maravilloso que es nuestra profesión. Especialmente quiero agradecer a nuestro tutor **Rodrigo Pino** por su gran apoyo, enseñanza y colaboración durante la elaboración de este proyecto, porque más que un profesor fuiste mi amigo.

Annya Campero.

WALT DISNEY una vez dijo "Todos nuestros sueños se pueden hacer realidad si tenemos el coraje de seguirlos". Ha sido un camino con muchas subidas y bajadas, con momentos en los que no podía más y quería renunciar pero gracias a un sinnúmero de personas y su apoyo he podido culminar uno de mis sueños, hoy quiero dedicar y agradecer este logro a:

A **Dios** por ser mi padre, mi salvador y mi fortaleza

A **mis padres** por su apoyo incondicional en cada momento de mi vida, por guiarme y enseñarme el camino correcto.

A **mi hermano** por su apoyo, su amor y su paciencia.

Richely Sánchez.

ÍNDICE GENERAL

	pp.
ÍNDICE	vii
RESUMEN	xiv
INTRODUCCIÓN	1
Capítulo I. EL PROBLEMA	
1.1. Planteamiento del problema.....	3
1.2. Formulación del problema.....	4
1.3. Objetivo de la investigación (General y Específicos).....	5
1.4. Justificación de la Investigación.....	5
1.5. Delimitaciones	6
Capítulo II. MARCO TEÓRICO	
2.1. Antecedentes de la Investigación.....	7
2.2 Bases Teóricas.....	12
2.3 Definición de términos básicos.....	16
Capítulo III. MARCO METODOLÓGICO	
3.1 Tipo de la investigación.....	24
3.2 Diseño de la investigación.....	25
3.3 Población.....	25
3.4 Muestra.....	26
3.5 Técnica de recolección de datos.....	27
3.6 Instrumento para la recolección de datos.....	27
3.7 Validez del Instrumento.....	28
3.8 Técnica de análisis de datos.....	28
3.9 Operalización de variables.....	29

Capítulo IV. ANÁLISIS E INTERPRETACIÓN DE DATOS	
4.1 Análisis e interpretación de datos.....	30
4.2 Discusión de los resultados.....	30
Capítulo V. CONCLUSIONES Y RECOMENDACIONES	
5.1 Conclusiones.....	37
5.2 Recomendaciones.....	38
Referencias Bibliográficas.....	40
ANEXOS	
ANEXO A.....	43
ANEXO B.....	48

LISTA DE CUADRO

	pp.
CUADRO N°1.....	30
CUADRO N°2.....	31
CUADRO N°3.....	32
CUADRO N°4.....	33
CUADRO N°5.....	34
CUADRO N°6.....	35
CUADRO N°7.....	36

LISTA DE GRAFICOS

	pp.
Grafico N°1 Características de la muestra.....	31
Grafico N°2 Tamaño del Nervio Dentario Inferior.....	32
Grafico N°3 Ubicación Anatómica del Tercer Molar Inferior.....	33
Grafico N°4 Condiciones Anatómicas del Tercer Molar Inferior.....	34
Grafico N°5 Estadio de Maduración del Tercer Molar Inferior.....	35
Grafico N°6 Distancia.....	36



**REPUBLICA BOLVARIANA DE VENEZUELA
UNIVERSIDAD JOSÉ ANTONIO PÁEZ
FACULTAD DE CIENCIAS DE LA SALUD
ESCUELA DE ODONTOLOGIA
CARRERA ODONTOLOGIA**

**VARIANTES DE POSICIÓN DEL NERVIIO DENTARIO INFERIOR CON
RELACIÓN A LOS ÁPICES DE TERCEROS MOLARES INFERIORES
EVALUADOS CON TAC CONE BEAM EN PACIENTES DE CIRUGIA DE LA
CLINICA NATURAL VALENCIA**

Autores: Campero Annya

Sánchez Richely.

Tutor: Pino Rodrigo.

RESUMEN INFORMATIVO

La presente investigación se realizó con el objetivo describir las variantes de posición del nervio dentario en relación a los ápices de los terceros molares ya que la tendencia es considerar que no existen variaciones de dicho nervio en los pacientes, tomando en cuenta a su vez el tamaño más común del nervio, su ubicación anatómica y el estadio del tercer molar. Dentro de esta perspectiva es importante acotar que la investigación está amparada en una investigación de campo descriptiva, basada en un diseño no experimental transversal. La población estuvo representada por 121 tomografías tomando como muestra el 100% de la población. Para la recolección de los datos se utilizó como técnica la observación directa donde se diseñó la guía de observación. Los datos recabados fueron procesados a través de gráficos circulares de manera porcentual con su respectivo análisis a través de los mismos se pudo concluir que existen diversas variables en cuanto a la distancia y el tamaño del nervio, lo cual deberíamos tener en consideración al momento de realizar una técnica anestésica en el sector posterior de la mandíbula.

Descriptorios: Variantes, Posición, Nervio Dentario, Ápices Molares, Pacientes.

INTRODUCCION

El nervio dentario inferior (NDI) es una estructura importante de la mandíbula que contribuye al normal funcionamiento del sistema Estomatognático, pues guían los procedimientos realizados por el odontólogo desde una simple técnica de anestesia hasta procedimientos quirúrgicos complejos. Actualmente se cuenta con imágenes en tres dimensiones como la tomografía axial computarizada cone beam las cuales nos brindan imágenes muy precisas y detalladas de las regiones anatómicas así como las dimensiones de las mismas y su relación espacial con otras estructuras como las corticales: bucal y lingual.

En tal sentido, la lesión del nervio dentario inferior es uno de los problemas médico - legales más frecuentes; en cirugía buco maxilofacial y puede causar alteraciones transitorias o permanentes del nervio afectado. Por lo tanto, la identificación de la ubicación del nervio dentario inferior en relación a las estructuras dentarias es imprescindible en muchos procedimientos de cirugía buco maxilofacial para ello se debe seguir el protocolo quirúrgico y pre quirúrgico como el estudio imagenológico.

De esta manera, el objetivo de la presente investigación es el estudio de las variantes de posición del nervio dentario inferior, donde se analizó 121 tomografías para determinar la posición del nervio dentario inferior en relación a los ápices de los terceros molares. De esta manera se aportó información estadística real en el ámbito local, que puedan ayudar a tener diagnósticos más acertados así como tratamientos más adecuados, reduciendo al mínimo el riesgo de producir injurias al paquete vásculo nervioso y el tiempo empleado en procedimientos quirúrgicos en la mandíbula, como colocación de implantes orales, osteotomías, distracción

osteogénica, reducción de fracturas y exodoncias complejas en especial del tercer molar y biopsias.

Dentro de estas perspectivas, la investigación se encuentra estructurada por cinco (5) capítulos. Donde, el Capítulo I, El Problema: Contiene la exposición de la situación problemática de estudio, enmarcada esta en el planteamiento y la formulación del problema, el establecimiento de los objetivos de la investigación tanto el general como los específicos, así como la justificación de la investigación y la delimitación. Este capítulo representa la inquietud del investigador.

Capítulo II, Marco Referencial conceptual: contiene los antecedentes, las bases teóricas que sustentan la investigación así como la definición de términos básicos. Este capítulo soporta toda la información teórica de la investigación. Seguidamente el Capítulo III, Marco Metodológico: expone el tipo y diseño de la investigación, así como la población y muestra, las técnicas e instrumento de recolección de datos.

El Capítulo IV, Resultados: presenta todos los resultados obtenidos luego de la implementación de las técnicas de recolección de información. Asimismo el Capítulo V incluye las conclusiones y recomendaciones. Finalmente se muestran las referencias bibliográficas y anexos pertinentes al estudio.

CAPÍTULO I

EL PROBLEMA

1.1. Planteamiento del Problema

El nervio dentario inferior es la rama más voluminosa del tronco posterior del nervio mandibular, que a su vez, es la tercera rama del nervio trigémino. Nace en la fosa infratemporal, 4 o 5mm por debajo del agujero oval, se dirige hacia abajo pasando por delante de la arteria dentaria, entre la aponetiosisinterptergoidea y el músculo pterigoideo interno que le son mediales, y el músculo pterigoideo externo y la rama ascendente del maxilar inferior (Granollers T. 1997)

Al conducto dentario inferior, el orificio de entrada del conducto mandibular se halla en la parte media de la cara interna mandibular, en el cual penetran los vasos y los nervios dentarios inferiores. Este orificio está limitado anteriormente por un saliente triangular agudo, que es la espina de Spix. El conducto mandibular discurre por el cuerpo mandibular formando una curva de concavidad antero superior, finalizando su trayecto en el agujero mentoniano. (Gay, Escoda. 2010)

Igualmente todo procedimiento quirúrgico realizado en el sector postero-inferior requiere particular conocimiento de la posición y trayectoria del nervio dentario inferior, desde la instalación de implantes y mini implantes osteointegrados, cirugía, periradicular, cirugía pre protésica y exodoncia de dientes retenidos hasta cirugías mayores como trauma mandibular, cirugía ortognática, distracción osteogénica.

Las radiografías convencionales representan objetos de 3D con imágenes de 2D con una significativa superposición de estructuras y magnificación impredecible, la tomografía computarizada (TC) permite una visualización visual real en 3D de las estructuras óseas y dento alveolares, la TC de haz cónico (CBTC) libera una menor radiación que la TC convencional. (Lenguas A. 2010). La Tomografía Axial Computarizada (TAC) cone beam es el más completo sistema de imágenes odontológicas y maxilofaciales, las principales ventajas de esta tecnología son; campo de visión variable, integra la radiografía panorámica 3D y cefalométrica en un solo sistema, excepcional calidad de imagen.

El propósito de este trabajo es brindar información sobre las variaciones de posición del nervio dentario inferior, ya que la tendencia general es considerar que no existe en el paciente. Sin embargo, muchas veces en la práctica clínica se observan situaciones que indican lo contrario, el tema es y seguirá siendo controversial pero mientras no se tengan estudios concluyentes, se propone hacer énfasis en la importancia del examen clínico integral del paciente de cirugía. La evaluación de este estudio se va a desarrollar en los pacientes que asisten al área de Cirugía de la Clínica Natural Valencia y se llevará a cabo mediante la evaluación de la TAC cone beam.

1.2 Formulación del problema.

De los planteamientos anteriores surgen las siguientes interrogantes:

1. ¿Cuáles son las variantes de posición del nervio dentario inferior con relación a los ápices de los terceros molares inferiores?
2. ¿Cómo determinamos la posición del nervio dentario inferior?

1.3 Objetivo de la investigación

1.3.1 Objetivo General

Describir las variantes de posición del nervio dentario inferior con relación a los ápices de terceros molares inferiores evaluados con TAC cone beam en pacientes de cirugía de la Clínica Natural Valencia

1.3.1 Objetivos Específicos

1.3.1.1 Determinar la posición del nervio dentario inferior con respecto a mandíbula.

1.3.1.2 Identificar las diferentes posiciones del nervio dentario inferior con respecto a los ápices de los terceros molares.

1.3.1.3 Reconocer el espacio que existe entre ápice y tercer molar inferior.

1.4 Justificación de la Investigación

En los últimos años la imagenología odontológica avanzó notablemente, esta especialidad es muy importante en la mayoría de tratamientos odontológicos, sobre todo en la cirugía oral y maxilofacial. Durante muchos años se utilizaron imágenes bidimensionales, las cuales nos daba poca información de la región anatómica e imágenes distorsionadas, por lo que no ayudaba lo suficiente en el acto quirúrgico. Actualmente se cuenta con imágenes en tres dimensiones como la tomografía axial computarizada cone beam las cuales nos brindan imágenes muy precisas y detalladas de las regiones anatómicas así como las dimensiones de las mismas y su relación espacial con otras estructuras.

De esta manera se puede tener diagnósticos más acertados así como tratamientos más adecuados, reduciendo al mínimo el riesgo a lesionar el nervio dentario inferior y

el tiempo empleado en la cirugía. Así se contribuirá con el bienestar del paciente y del profesional debido a que se disminuirá la alta tasa de iatrogenias y complicaciones post quirúrgicas en esta región anatómica.

De tal manera, la presente investigación es de suma relevancia puesto que a través de la misma se brindará información acerca de la importancia de conocer las variaciones del nervio dentario inferior, por lo que el estudio actual representará un antecedente para los estudiantes de la Universidad José Antonio Páez y otras universidades que realicen investigaciones relacionadas con el estudio actual.

1.5 Delimitación

La mayoría de análisis radiográficos y de disección encuentran variaciones en la anatomía del nervio dentario inferior donde muestran que las mandíbulas estudiadas indican que el nervio dentario inferior, que normalmente, ocupa un único conducto, es también de disposición plexiforme. Estudios, como los realizados por Cosme Gay Escoda, indican que el nervio dentario inferior se une directamente o a través de sus ramos plexiformes, ramos perforantes óseos que son parte de fascículos neuromusculares procedentes de músculos adyacente.

Tales nervios dentarios “accesorios” se observan particularmente en un plano lateral del tercer molar, y su frecuente presencia explica la incompleta abolición del dolor por el bloqueo anestésico del nervio dentario inferior. Por lo tanto, identificar las variantes de la posición del nervio dentario inferior en relación a los ápices de los molares es imprescindible para un procedimiento quirúrgico exitoso. Para esto se realizará el análisis en tomografías de pacientes del servicio del área de Cirugía de la Clínica Natural Valencia ubicada en Valencia estado Carabobo.

CAPÍTULO II

MARCO TEORICO

En este capítulo, se encuentra los basamentos teóricos que sustentan la investigación, la cual se desarrolla en un contexto lógico, en la que se evidencian antecedentes investigativos y definición de términos que poseen relación con las variables objeto de estudio. De esta manera, se aporta referencias teóricas que aclaran las terminologías empleadas para el desarrollo de dicha investigación. Acuña, (2006:142). Definen el Marco Referencial “como el compendio de una serie de elementos conceptuales que sirven de base a la indagación por realizar”. En tal sentido el marco referencial comprende los antecedentes de la investigación, las bases teóricas, la definición de términos básicos.

2.1 Antecedentes de la Investigación.

Los antecedentes relacionan el problema con las investigaciones anteriores, referidas al mismo tema. De esta forma, el investigador se familiariza y estudia los hallazgos y documentos anteriores que, directa o indirectamente están relacionados con el problema de la investigación planteada. Por consiguiente, Arias (2006:84). Define los antecedentes de una investigación como:

Todos los estudios previos de trabajos y tesis de grado, trabajos de ascenso, artículos e informes científicos relacionados con el problema planteado. Es decir, investigaciones realizadas anteriormente y que guardan alguna vinculación con el problema en estudio, por lo que no debe confundirse con la historia del objeto en cuestión.

Por consiguiente, para la presente investigación se argumentará una serie de trabajos de grados con el propósito de indagar la problemática abordada, además de determinar sus conclusiones dando así explicación al estudio actual. De esta forma el investigador se familiariza y estudia los hallazgos y documentos anteriores que, directa o indirectamente están relacionados con el problema de la investigación planteada.

A continuación se citan diversos autores latinoamericanos donde investigaron y estudiaron en profundidad las variantes de posición del nervio dentario inferior con relación a los ápices molares evaluados a través de una TAC cone beam. Estos antecedentes nos sirven como base fundamental para hacer énfasis en el tema y dar a conocer si existen diferentes posiciones donde podemos encontrar el nervio dentario inferior.

El estudio de Raúl Josué Miranda (2016). **“Relación del tercer molar inferior con el conducto dentario inferior en tomografías computarizadas de haz cónico”** (Tesis para optar el título de Cirujano Dentista). Lima, Perú. El objetivo de esta investigación fue determinar la relación del tercer molar inferior con el conducto dentario inferior en tomografías computarizadas de haz cónico. Se utilizaron un total de 75 tomografías y se analizaron 117 terceros molares. Se realizaron cortes trans-axiales, realizando el recorrido de toda la extensión de los terceros molares inferiores para verificar su relación con el conducto dentario inferior, identificando el conducto y los ápices de las raíces.

Los cortes trans-axiales fueron de 1mm de intervalo. Los datos fueron analizados y se describieron mediante frecuencias y porcentajes. Dando como resultado que la ubicación del conducto dentario inferior del lado derecho en relación a los terceros molares inferiores, fue una posición inferior en un 68,3%, lingual en un

17,5% bucal y en un 12,7%. Para el lado izquierdo, se observó una posición inferior en un 68,5%, lingual en un 20,4% y bucal en un 9,3%.

Es importante tener como referencia este tipo de estudio ya que sirve como aporte al proyecto que se está realizando sobre las variantes de posición del nervio dentario inferior con relación a los ápices molares evaluados a través de una TAC cone beam lo cual sirve como base al proyecto de investigación.

Por su parte, Osmar Haris Pilcón Araujo (2015), “**Variantes de Posición del Nervio Dentario Inferior – Ápice de los molares mediante estudio tomográfico Cone Beam en pacientes atendidos en el Instituto Nacional de Salud del Niño**”

(Tesis para optar el título de Cirujano Dentista). Lima, Perú. El objetivo siendo del estudio es identificar las variantes de la posición del nervio dentario inferior en relación a los ápices de los molares mediante estudio tomográfico cone beam; se realizó un estudio de tipo observacional, descriptivo y retrospectivo en pacientes que acudieron al Instituto Nacional de Salud del Niño a los servicios de Cirugía Oral y Máxilo Facial en edades que oscilan entre 15 y 17 años, se seleccionó 30 pacientes por el método probabilístico de muestreo por cuotas.

Los resultados de 30 tomografías revisadas (59 hemiarquadas), fueron: 24 hemiarquadas presentan posición vestibular, lo que representa el 40,7%; 16 hemiarquadas presentan posición apical, lo que representa 27,1%; 19 hemiarquadas presentan posición lingual, lo que representa 32,2%. Este Trabajo de Grado es tomado en cuenta como aporte al estudio de caso que se está realizando debido a que se pudo notar que existen variaciones en los pacientes del nervio dentario, que se puede observar en posición vestibular, lingual y apical, lo cual nos ayuda a respaldar esta teoría.

Por otro lado, Albornoz Afanasiev y colaboradores (2014), “**Evaluación de estructuras adyacentes al conducto dentario inferior en región del tercer molar mediante tomografía Cone-Beam**”. Trabajo de investigación realizado en la Universidad de Carabobo para optar al título de Odontólogo, Venezuela, El objetivo de este estudio fue investigar la relación del conducto dentario inferior (CDI) con estructuras anatómicas adyacentes al tercer molar, tales como: cresta ósea mandibular (COM), cortical ósea lingual y vestibular mandibular (COLM y COVM) respectivamente, borde basilar mandibular (BBM) y el tercer molar según sexo y grupo etario en ambos lados.

Métodos: se analizó una muestra no probabilística accidental de 217 sujetos sometidos a tomografía Cone-Beam (113 mujeres y 104 hombres) entre 15 y 34 años, realizado entre los años 2010-2013 en el Instituto UnimagenCraneo Facial Valencia del Centro Médico Dr. Rafael Guerra Méndez; se efectuaron imágenes volumétricas utilizando un equipo y sistema operativo Iluma® 2.0.6; se enumeraron las variables anatómicas y se realizó un análisis cuantitativo realizando mediciones que relacionan la distancia entre el conducto y las variables anatómicas antes mencionadas. Resultados: relación CDI-COM: hemiarcada derecha $17\pm 2,5$ mm, hemiarcada izquierda $17,2\pm 2,7$; CDI-COVM: hemiarcada derecha $5,4\pm 1,7$ mm, hemiarcada izquierda $5,3\pm 1,8$; CDI-COLM: hemiarcada derecha $2,9\pm 1,1$ mm, hemiarcada izquierda $2,9\pm 1,1$ mm; CDI-BBM: hemiarcada derecha $9,9\pm 2,8$ mm, hemiarcada izquierda $9,9\pm 2,7$ mm, CDI-tercer molar inferior: $2,1\pm 2,1$ mm, hemiarcada izquierda $2,1\pm 2,4$ mm. En el análisis descriptivo no se evidenciaron diferencias en cuanto a sexo, grupo etario y hemiarcada en la población de estudio.

Esto nos sirve como base para incentivarnos en seguir haciendo énfasis en que el sistema con beam es fundamental para evaluar la relación del conducto dentario inferior y las estructuras anatómicas antes comentadas.

Finalmente, **Leite G, (2013)** Llevo a cabo una investigación titulada **“Evaluación de la frecuencia de variaciones anatómicas del nervio dentario inferior y lesiones que pueden afectar el canal mandibular en imágenes CBCT”**. Trabajo de Grado para optar al título de Odontólogo en la Universidad de Carabobo. Dicha investigación estuvo basada en un estudio de campo descriptivo. Donde se realizó un estudio transversal evaluó una muestra de 250 exámenes CBCT (500 canales mandibulares). El criterio de inclusión fue exámenes de CBCT de la mandíbula solicitado para la planificación de colocación de implantes dentales. La presencia de variantes anatómicas y lesiones que afectan el canal mandibular se evaluó con las imágenes CBCT. Por otro lado la posición buco lingual de canal mandibular se evaluó a nivel de las molares y la rama mandibular. Los exámenes CBCT fueron evaluados por un observador. Los datos fueron analizados utilizando estadística descriptiva y analítica.

La autora, empleó la prueba de ANOVA de una vía para comparar la edad entre las variaciones anatómicas. Se empleó una prueba T pareada para comparar la posición buco lingual entre la región molar y la región de la rama. Las diferencias se consideraron significativas cuando los valores de P fueron menores a 0.05 entre los resultados más resaltantes se encuentran los siguientes: las variaciones anatómicas detectadas fueron de gran diámetro del canal mandibular incisivos (51,6 %), ramificación (12%), y el foramen mental de accesorios (3,2%). No se observó ninguna diferencia en la edad de los pacientes entre las variaciones anatómicas (p mayor a 0,05).

Asimismo, las lesiones identificadas incluyeron hipo mineralización de las paredes del canal (20,8%), osteoesclerosis idiopática (8,8%), las lesiones osteolíticas (3,2%), perforación iatrogénica del canal mandibular (2,8%) y lesiones fibro-óseas (1,6%). La distancia entre el canal mandibular y el hueso cortical vestibular fue mayor en la zona de los molares que en la región de la rama (p menor a 0,05). El

trabajo antes descrito guarda relación con la investigación actual puesto que la autora destaca la importancia de conocer las variaciones del nervio dentario inferior a través de las tomografías axiales computarizada cone beam.

2.2 Bases Teóricas

Las Bases Teóricas corresponde a la fase de apoyo en la investigación, ya que aportan las teoría necesaria donde se sustente el tema tratado. Según Arias (2006:106), “Las Bases Teóricas implican un desarrollo amplio de los conceptos y proposiciones que conforman el punto de vista o enfoque adoptado, para sustentar o explicar el problema planteado.”. Por otro lado, Bavaresco (2006) Dice que las Bases Teóricas tiene:

“Tiene que ver con las teorías que brindan al investigador el apoyo inicial dentro del conocimiento del objeto de estudio, es decir, cada problema posee algún referente teórico, lo que indica, que el investigador no puede hacer abstracción por el desconocimiento, salvo que sus estudios se soporten en investigaciones puras o bien exploratorias. Ahora bien, en los enfoques descriptivos, experimentales, documentales, históricos, etnográficos, predictivos u otros donde la existencia de marcos referenciales son fundamentales y los cuales animan al estudioso a buscar conexión con las teorías precedentes o bien a la búsqueda de nuevas teorías como producto del nuevo conocimiento” (p.98).

En otras palabras, las Bases Teóricas están referidas a soportar los planteamientos esbozados por el investigador desde el planteamiento del problema hasta las conclusiones finales del trabajo. Entre los aspectos y autores que sirvieron la base teórica se encuentran:

2.2.1. Tomografía Axial Computarizada Cone Beam

Según, Sikri (2012:120). La tomografía axial computarizada “es considerada el método de elección para obtener imágenes detalladas de los senos paranasales y la región maxilofacial; en las tomografías los senos paranasales son mejor evaluados ya que ofrecen imágenes axiales”. Asimismo la tomografía Computarizada, es la combinación de imágenes digitales directas y tomografías; en esta técnica se emplea una fuente de rayos X y un detector de electrones colocados de manera opuesta entre si y que siguen un movimiento simultaneo a través del eje axial del paciente en un radio de 360° para producir imágenes.

En cuanto a las ventajas la tomografía cone beam es muy útil cuando los procesos patológicos se extienden más allá del límite óseo hacia los tejidos blandos circundantes; así como también puede evidenciar pequeñas diferencias en las densidades tisulares de manera más efectiva que una radiografía convencional. De igual manera, es posible reconstruir y manipular las imágenes sin la necesidad de que el paciente este presente, ya que todos los datos son almacenados en la computadora, las TAC tiene la habilidad de reconstruir una secuencia de imágenes axiales en imágenes tridimensionales.

Por otra parte, también existen desventajas de las TAC; como es el alto costo del equipo, los cortes delgados continuos o cortes súper puestos no son útiles por lo cual debe repetirse el estudio, lo cual implica un aumento en la dosis de radiación para el paciente; los objetos metálicos generan artefactos (restauraciones o implantes metálicos). Como complemento, al realizar una TAC de cabeza y cuello; se puede evaluar los tumores benignos y malignos, tumores y edemas fuera de órganos principales o intraglandulares, detección de los estadios de los tumores en los senos maxilares, base del cráneo, región pterigoidea, faringe y laringe, evaluación de cambios óseos que afecten al cóndilo y a la eminencia articular, evaluación

preoperatoria de las condiciones del hueso alveolar maxilar o mandibular previo a la colocación de implantes, evaluación de fracturas del macizo orofacial, base del cráneo y vértebras cervicales, infecciones diseminadas hacia el espacio de cabeza y cuello.

2.2.2. Cómo funciona el cone beam

Durante un examen por TC de haz cónico, el brazo con forma de C o gantry rota alrededor de la cabeza, en un movimiento rotacional completo de 360 grados, mientras se capturan múltiples imágenes, desde diversos ángulos, que son reconstruidas para crear una única imagen en 3-D.

La fuente de rayos X y el detector están montados sobre lados opuestos del brazo con forma de C o gantry, y rotan al unísono. En una sola rotación, el detector puede generar entre 150 a 200 imágenes bidimensionales (2D) de alta resolución, que luego son combinadas digitalmente para formar una imagen 3-D, que puede proporcionar a su dentista o cirujano oral información muy valiosa sobre su estado de salud oral o craneofacial.

2.2.3. Procedimiento

Se le pedirá que se siente en la silla, o que se acueste en la mesa de examen, dependiendo del tipo de explorador de TC de haz cónico utilizado. Su dentista o cirujano oral lo ubicará de manera tal que el área de interés este centrada en el haz. Se le pedirá que se mantenga inmóvil mientras la fuente de rayos X y el detector se desplazan alrededor suyo, en una rotación de 360 grados o menos. Este proceso, por lo general, puede llevar entre 20 a 40 segundos para un volumen completo, también conocido como rayos X de la boca entera, en donde se toman imágenes de toda la boca y estructuras dentales, y puede llevar menos de 10 segundos si se trata de una exploración regional focalizada en un área específica de la mandíbula.

2.2.4. ¿Qué experimentaré durante y después del procedimiento?

Durante el examen de TC de haz cónico no sentirá ningún tipo de dolor, y podrá volver a sus actividades normales una vez que se haya finalizado el mismo.

2.2.5. ¿Quién interpreta los resultados y cómo los obtengo?

Su dentista, cirujano oral, o radiólogo analizarán las imágenes. Pueden comunicarle los resultados directamente a usted o bien a su médico o dentista.

Cuáles son los beneficios y los riesgos.

2.2.6. Beneficios

- El haz de rayos X focalizado reduce la exposición a la radiación, resultando en una mejor calidad de imagen.
- Una sola exploración produce una amplia variedad de vistas y ángulos que pueden ser manipulados para proporcionar una evaluación más completa.
- Las exploraciones por TC de haz cónico proporcionan más información que los rayos X dentales convencionales, permitiendo un planeamiento más preciso de los tratamientos.
- La TC no causa dolor, no es invasiva y es precisa.
- Una gran ventaja de la TC es su capacidad para tomar imágenes del hueso y de los tejidos blandos al mismo tiempo.
- Luego del examen por TAC no quedan restos de radiación en su cuerpo.

- Los rayos X utilizados en las exploraciones por TAC no deberían tener efectos secundarios inmediatos.

2.2.7. Riesgos

Siempre existe la leve posibilidad de cáncer como consecuencia de la exposición excesiva a la radiación. Sin embargo, el beneficio de un diagnóstico exacto pesa mucho más que el riesgo. Debido a que los niños son más sensibles a la radiación, se les debe someter a un examen por TAC únicamente si es fundamental para realizar un diagnóstico y no se les debe realizar exámenes por TAC en forma repetida a menos que sea absolutamente necesario. Las exploraciones por TAC en niños siempre deben hacerse con la técnica de dosis baja.

1.3 Definición de Términos Básicos

1.3.1 Nervio: Cordón blanquecino formado por fibras y envuelto en una vaina de tejido conjuntivo, que pone en relación el cerebro y la médula espinal con las distintas partes del cuerpo y tiene como función transmitir los impulsos sensoriales y motores.

1.3.2 Trigémino: Conocido como quinto par craneal o V par, es un nervio craneal mixto, cuenta con una porción sensitiva y una porción motora. Las ramas motoras se originan en el núcleo motor trigeminal, la porción motora eferente inerva así los músculos masticadores, como el temporal, el masetero, pterigoideo interno y externo, además del tensor del tímpano, tensor del velo palatino, el milohioideo y el vientre anterior del digástrico.

1.3.3 El nervio oftálmico es una prolongación nerviosa puramente sensitiva, una de las tres ramas terminales del nervio trigémino o V par craneal. El nervio se origina justo en la región anterior y media del ganglio del nervio trigémino y llega a la órbita por la pared externa del seno frontal, después de

haber dado algunos ramos sensitivos para la duramadre (nervio recurrente de Arnold), para finalmente dividirse en tres ramas, que penetran en la órbita por la hendidura esfenoidal. Estas ramas son el nervio nasal, el nervio frontal y el nervio lagrimal.

- 1.3.4 El nervio maxilar** es una de las tres ramas del nervio trigémino. El nervio maxilar recibe información sensitiva de la duramadre de la fosa craneal media y anterior, de la nasofaringe, el maxilar, la cavidad nasal, los dientes del maxilar superior, y la piel que recubre el párpado inferior, la mejilla, el labio superior, y la zona lateral de la nariz.
- 1.3.5 El nervio mandibular** es el nervio más grande de las tres ramas del nervio trigémino. Es un nervio de tipo mixto. Nace del ganglio Semilunar o Trigeminal (de Gasser) en la fosa craneal media se dirige verticalmente hacia abajo hacia el agujero oval. Aproximadamente un centímetro por debajo del agujero oval termina dividido en sus dos ramas terminales. Durante su recorrido, se divide en ocho ramas: seis colaterales y dos terminales.
- 1.3.6 Ápice:** El foramen apical, comúnmente llamado ápice, es la apertura de la pulpa dental después de una raíz. Es por esta apertura que pasan las terminaciones nerviosas así como los vasos sanguíneos que abastecen la pulpa. Todo lo que esté más allá del ápice se llama región periapical.
- 1.3.7 Mandíbula:** Cada una de las dos piezas óseas o cartilagosas que forman la boca de los vertebrados, y en las cuales están encajados los dientes; en el ser humano, se refiere especialmente al maxilar inferior.
- 1.3.8 Molar:** Los molares tienen como función principal masticar y triturar los alimentos. Se corresponden con cada uno de los dientes posteriores a los caninos. En la dentición decidua son parecidos a los de la dentición permanente
- 1.3.9 Tomografía:** Técnica exploratoria radiográfica que permite obtener imágenes radiológicas de una sección o un plano de un órgano.

1.3.10 Tomografía axial computarizada. (TAC) es una prueba de diagnóstico por imágenes utilizada para crear imágenes detalladas de los órganos internos, los huesos, los tejidos blandos y los vasos sanguíneos. Las imágenes de secciones transversales generadas durante la exploración por TAC pueden ser reordenadas en múltiples planos, e incluso pueden generar imágenes en tres dimensiones que se pueden ver en un monitor de computadora.

CAPÍTULO III

MARCO METODOLÓGICO

De acuerdo Arias (2012:110) define el marco metodológico como “La metodología del proyecto incluye el tipo o tipos de investigación, las técnicas y los instrumentos que serán utilizados para llevar a cabo la indagación. Es el “cómo” se realizará el estudio para responder al problema planteado. Además, se considera como el conjunto de pasos, técnicas y procedimientos que se emplean para formular y resolver problemas.

3.1 Tipo de investigación

La investigación puede ser definida como una serie de métodos para resolver problemas cuyas soluciones necesitan ser obtenidas a través de una serie de opciones lógicas, tomando como punto de partida datos objetivos (Tamayo 2004), conociendo ello se determina que esta investigación es de tipo descriptiva según Arias (2004), “la investigación descriptiva trabaja sobre realidades de hechos y su característica fundamental es la de presentar una interpretación correcta”. (p.24)

En tal sentido, es de acotar que la investigación actual es de tipo descriptiva, ya que en la misma se describirá y se dará a conocer de manera precisa y detallada todo lo relacionado con la variación del nervio dentario inferior en relación a los ápices de los terceros molares. Investigación de Campo; Arias F. (1999:48) Expresa que: “una investigación de campo consiste en la recolección de datos directamente de la realidad donde ocurren los hechos, sin manipular o controlar alguna variable”.

Según las consideraciones anteriores es conveniente acotar que la investigación actual está enmarcada bajo el diseño de una investigación de campo. Puesto que para

la misma se estudió e investigó todo lo relacionado con la variación del nervio dentario inferior en relación a los ápices de los terceros molares, recolectando los datos directamente de la realidad evaluando la TAC cone beam.

3.2 Diseño de la investigación.

El termino diseño según (Jaramillo 2005:40) “se refiere al plan o estrategia que se concibe para responder a las preguntas de investigación, señalando al investigador lo que debe hacer para alcanzar los objetivos del estudio”. Diseño no experimental según el autor Santa Paella y Feliberto Martins (2010), define:

El diseño no experimental es el que se realiza sin manipular en forma deliberada ninguna variable. El investigador no sustituye intencionalmente las variables independientes. Se observan los hechos tal y como se presentan en su contexto real y en un tiempo determinado o no, para luego analizarlos. Por lo tanto en este diseño no se construye una situación específica si no que se observa las que existen. (p.87).

Los diseños no experimentales se clasifican, según Hernández (2003), en: transversal: “Investigaciones que recopilan datos en un solo momento, en un tiempo único. Su propósito es describir variables y analizar su incidencia e interrelación en un momento dado”. (p.207). En tal sentido se dice que la investigación no experimental transversal puesto que el estudio se realiza directamente tomando la información tal y como se muestra en el entorno real sin alterar ni modificar las variables de estudio.

3.3 Población

Una población está determinada por sus características definitorias, por tanto, el conjunto de elementos que posea estas características se denomina población o

universo. Población es la totalidad del fenómeno a estudiar en donde las unidades de población poseen una característica en común, la cual se estudia y da origen a los datos de la investigación. Con respecto a sus dimensiones, la población puede ser:

Finita: Cuando todos los elementos son identificables por el investigador.

Infinita: Son aquellas de cuyos elementos, el investigador no tiene ningún registro, es decir que no se puede cuantificar.

En tal sentido, todo proceso de investigación implica una selección de la población o fuentes de información. En este orden de ideas, la población en términos teóricos, de allí que, Arias, F (2012:81), la define como “un conjunto finito o infinito de elementos con características comunes serán extensivas las conclusiones de la investigación. Esta queda delimitada por el problema y por los objetivos del estudio”. En tal sentido, en la presente investigación se evaluó una población de 121 personas que asistieron al área de Cirugía de la Clínica Natural Valencia.

3.4. La Muestra

En lo que respecta a la muestra, Ander Egg (2004:77), la define como: “el conjunto de operaciones que se realizan para estudiar la distribución de determinados caracteres en la totalidad de una población, universo colectivo, partiendo de la observación de una fracción de la población considerada”. Debido a que la población en el estudio actual es finita se tomará como muestra el 100% de la misma.

Es importante destacar que con respecto al muestreo, el estudio actual se utilizó el muestreo no probabilístico. Parra (2003:25), expresa: “un muestreo No Probabilístico corresponde a procedimientos de selección de muestras en donde intervienen factores distintos al azar”.

3.5 Técnica de recolección de datos.

Arias (1999), menciona que “las técnicas de recolección de datos son las distintas formas de obtener información” (p.53). Las técnicas de recolección de datos que fueron utilizadas en la presente investigación son la observación directa y la encuesta. Según Hernández, Fernández y Baptista (1998:309), “la observación consiste en el registro sistemático, cálido y confiable de comportamientos o conductas manifiestas”. Para la realización de dicho diagnóstico se empleó la observación participante para Arias, F (2012:69) “es una técnica donde el investigador pasa a formar parte de la comunidad o medio donde se desarrolla el estudio”, para esta investigación se utilizó la observación libre en función de los objetivos planteados, sin una guía prediseñada que especifique cada uno de los aspectos que deben ser observados.

3.6 Instrumento para la recolección de datos.

Según Arias (2006:69) el instrumento "es cualquier recurso, dispositivo o formato (en papel o digital), que se utiliza para obtener, registrar o almacenar información". Por lo tanto, en la presente investigación se utilizó como instrumento la guía de observación. Según Ortiz. (2004:75) La Guía de Observación es:

Un instrumento de la técnica de observación; su estructura corresponde con la sistematicidad de los aspectos que se prevé registrar acerca del objeto. Este instrumento permite registrar los datos con un orden cronológico, práctico y concreto para derivar de ellos el análisis de una situación o problema determinado.

3.7. Validez del Instrumento

Es evidente que todo instrumento de medición tiene que reunir dos características elementales necesarias: validez y confiabilidad. La primera se refiere a la eficacia con que un instrumento mide lo que se desea y la segunda indica el grado de seguridad que demuestra el mismo al medir. Sierra (2011) destaca que antes de proceder a su aplicación a la población o muestra, los instrumentos deben ser sometidos a pruebas de validez, para verificar si miden lo que en realidad pretenden medir, procedimiento este que es posible mediante la opinión de profesionales versados en el ámbito del conocimiento en el que se inserta el trabajo de investigación, de acuerdo a Sierra (p. 81).

Para cumplir con este requisito, el instrumento que se utilizará en la observación directa, fue sometido al juicio de los expertos, quienes emitirán su veredicto conforme a las estipulaciones, es decir, en cuanto a redacción y contenido. Donde se realizaron las modificaciones pertinentes para lograr obtener como resultado un instrumento de recolección de información adecuado que concuerda con los objetivos que persigue la investigación.

3.8. Técnica de Análisis de los Datos

En este apartado se describen las distintas operaciones a las que serán sometidos los datos obtenidos, es decir que para el análisis de los resultados se definirán las Técnicas lógicas o estadísticas que serán empleadas para descifrar lo que revelan los datos recolectados. Por consiguiente, en el análisis de los resultados se utilizó la técnica cuantitativa y el análisis descriptivo, que según Monsalve (2012) “es aquella que se realiza con la información de tipo verbal, de un modo general se recogen a través de fichas de uno u otro tipo” (p.135). En este sentido, se empleó estas técnicas para realizar los análisis de los datos observados a través de la guía de observación.

Asimismo, Bunge (2009), expresa que, “Con relación a los datos cuantitativos, este tipo de operación se efectúa naturalmente con toda la información numérica resultante de la investigación. Luego del procedimiento sufrido, se nos presentará como un conjunto de cuadros, tablas y medidas a las cuales habrá que pasar en limpio, calculando sus porcentajes y otorgándoles formas definitivas”. (p. 236). De acuerdo a las definiciones realizadas por los autores, en la presente investigación se usó las gráficas circulares con su respectivo análisis, las cuales permitieron obtener los porcentajes de los resultados representados gráficamente para visualizar más fácil y ordenada la información.

3.9. Operacionalización de Variables

Según García (2012:71), la variable es “una característica o cualidad; magnitud o cantidad, que puede sufrir cambios, y que es objeto de análisis, medición, manipulación o control en una investigación”. Asimismo, el mismo autor, se refiere a las variables como “las diferentes condiciones, cualidades características o modalidades que asumen los objetos en estudio desde el inicio de la investigación. Constituyen la imagen inicial del concepto dado dentro del marco” (p. 76). Es así como, las variables a estudiar en esta investigación, fueron el nervio dentario inferior y el tercer molar inferior, las cuales se presentan a continuación, para ello ver cuadro N° 01.

Cuadro n° 1: Operacionalización de las variables

Objetivo General: Describir las variantes de posición del nervio dentario inferior con relación a los ápices de terceros molares inferiores evaluados a través de una TAC cone beam de pacientes de cirugía de la Clínica Natural Valencia.

Variable	Definición Conceptual	Dimensiones	Indicadores	Ítems	Instrumento
Nervio Dentario Inferior	Es la rama más voluminosa del tronco posterior del nervio mandibular que, a su vez, es la tercera Rama del nervio trigémino.	Tamaño	· < 3mm	1	Observación directa- lista de cotejo.
			· < 3mm	2	
Tercer Molar Inferior	Es el último en erupcionar por lo que fácilmente puede quedar impactado o sufrir desplazamientos si no hay espacio suficiente en la arcada dentaria.	Ubicación Anatómica	· Vestibular	3	Observación directa- lista de cotejo.
			· Lingual	4	
			· Medial	5	
		Condiciones Anatómicas	· Erupcionado	6	
			· Incluido	7	
		Estadio de Maduración	· Clase I	8	
· Clase	9				
Distancia	· Clase III	10			
	· >5mm	11			
	· > 10mm	12			

Fuente: Campero y Sánchez (2017)

CAPÍTULO IV

RESULTADOS

4.1. Análisis y presentación de los resultados

En este capítulo se presentan los resultados de la investigación, luego de la aplicación de las técnicas e instrumentos de recolección de datos seleccionados, las cuales le darán respuestas a los objetivos planteados para el presente estudio. Ante esto, Palella y Martins (2006:73), indican que, una vez la previa aplicación de las técnicas de análisis estadístico se obtiene los resultados de la investigación, se procede a la exposición escrita para el informe final. Esto puede hacerse mediante representación gráfica.

Por la cual, este capítulo se encuentra enmarcado en adquirir un diagnóstico e interpretación de los resultados que se alcanzaron mediante el estudio de tomografías axiales computarizadas cone beam a los pacientes que acuden al área de cirugía de la Clínica Natural Valencia. Dichos datos se organizaron en tablas porcentuales y de frecuencia para posteriormente proceder a su representación gráfica; logrando con ella recopilar y analizar los resultados posteriores a la observación de los aspectos estudiados, así como evaluar la relación que pueda existir entre los ítems establecidos en el instrumento.

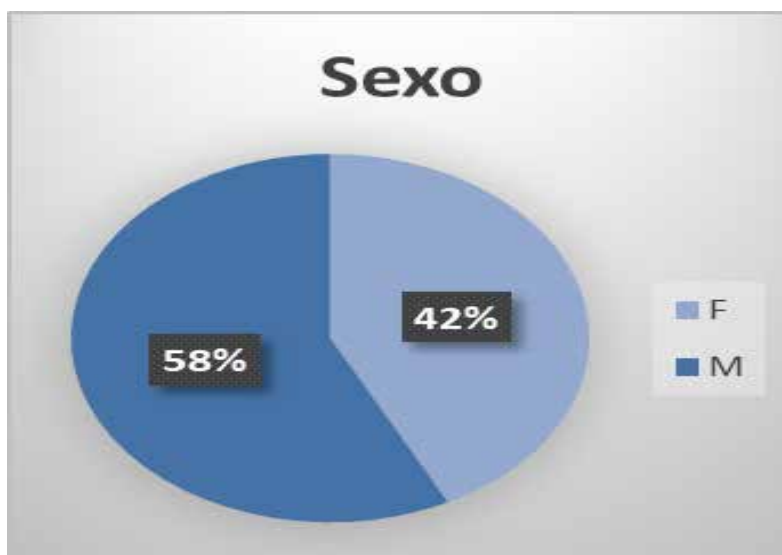
A continuación se muestran los resultados de las variables estudiadas, presentándose las mismas en tablas y su respectivo gráfico circulares, expresando los mismos en frecuencias y porcentajes.

Cuadro n° 2: Características de la muestra

ALTERNATIVAS	FRECUENCIA	PORCENTAJE
Femenino	51	42%
Masculino	70	58%
Total	121	100%

Fuente: Campero y Sánchez (2017)

Gráfico n° 1.Características de la muestra (sexo)



Fuente: Campero y Sánchez (2017)

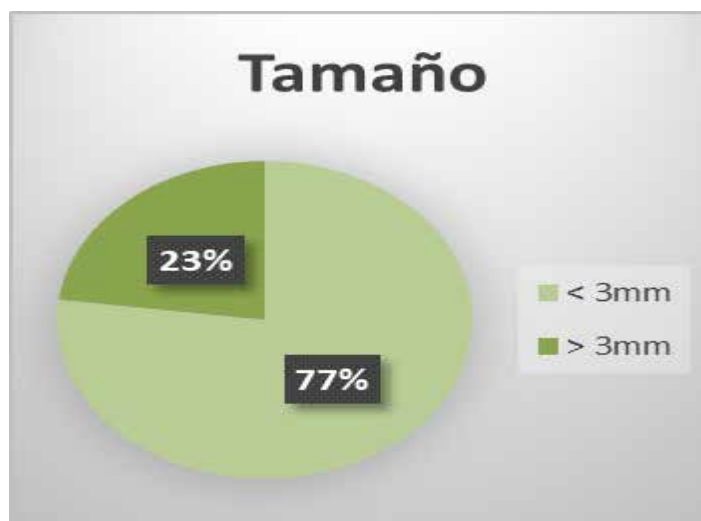
Análisis: Según los datos aportados por el gráfico anterior se observa que con respecto al sexo el 58% de los pacientes lo que equivale a la cantidad de 70 personas pertenecen al sexo masculino. Por el contrario el 42% lo que representa la cantidad de 51 personas corresponden al sexo femenino.

Cuadro n° 3: Tamaño del Nervio Dentario Inferior

ALTERNATIVAS	FRECUENCIA	PORCENTAJE
< 3mm	93	77%
> 3mm	28	23%
Total	121	100%

Fuente: Campero y Sánchez (2017)

Gráfico n° 2. Tamaño del Nervio Dentario Inferior



Fuente: Campero y Sánchez. (2017)

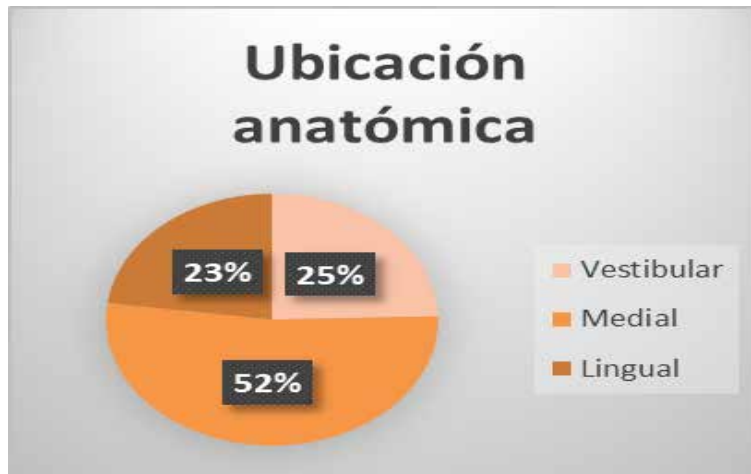Análisis: En el gráfico anterior se agrupan los datos de los Ítems n° 1 y 2 de la guía de observación, relacionado el tamaño del nervio dentario inferior medido a través de la TAC cone beam dan como resultado que el 77% de los pacientes presenta un tamaño no mayor a los 3mm, mientras que el 23% de los pacientes presenta un tamaño mayor o igual a los 3mm.

Cuadro n° 4: Ubicación anatómica del Tercer molar inferior.

ALTERNATIVAS	FRECUENCIA	PORCENTAJE
Vestibular	30	25%
Medial	63	52%
Lingual	28	23%
Total	121	100%

Fuente: Campero y Sánchez (2017)

Gráfico n° 3. Ubicación anatómica del tercer molar inferior.



Fuente: Campero y Sánchez (2017).

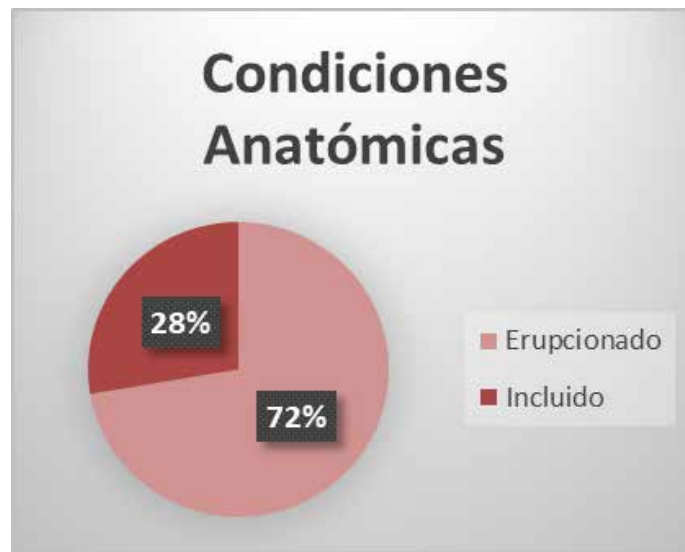Análisis: Se reflejan los datos aportados por la guía de observación con respecto a los ítems n° 3, 4 y 5 en los cuales la dirección del tercer molar inferior se encuentra localizado de la siguiente manera en el 52% de los pacientes hacia una posición medial, en el 25% hacia la posición vestibular y el 23% hacia una posición lingual.

Cuadro n° 5: Condiciones Anatómica

ALTERNATIVAS	FRECUENCIA	PORCENTAJE
Erupcionado	87	72%
Incluido	34	28%
Total	121	100%

Fuente: Campero y Sánchez (2017)

Gráfico n° 4. Condiciones Anatómicas del tercer molar inferior.



Fuente: Campero y Sánchez (2017)

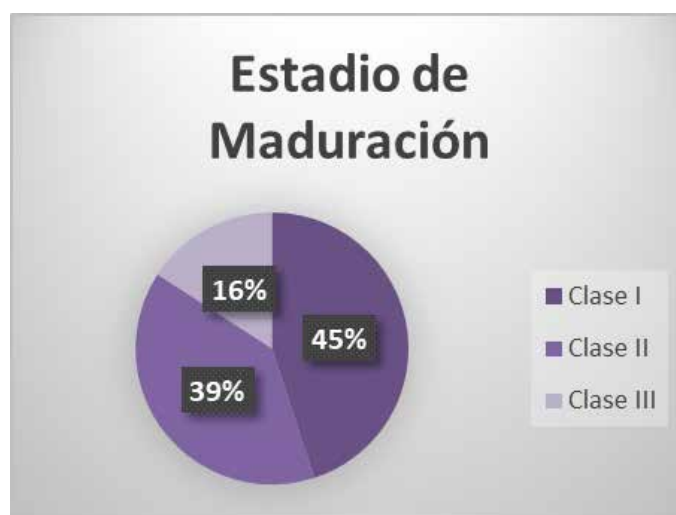Análisis: En el gráfico n° 4 se recogen los datos de los ítems n° 6 y 7 aportados por la guía de observación, donde es evaluada las condiciones anatómicas del tercer molar inferior donde se obtuvo que el 28% se encuentra incluido y el 72% se encuentra erupcionado.

Cuadro n° 6: Estadio de Maduración del tercer molar inferior

ALTERNATIVAS	FRECUENCIA	PORCENTAJE
Clase I	55	45%
Clase II	47	39%
Clase III	19	16%
Total	121	100%

Fuente: Campero y Sánchez (2017)

Gráfico n° 5. Estadio de Maduración del tercer molar inferior



*Figura N°5.*Estadio de Maduración del tercer molar inferior
Fuente: Campero, A. y Sánchez, R. (2017)

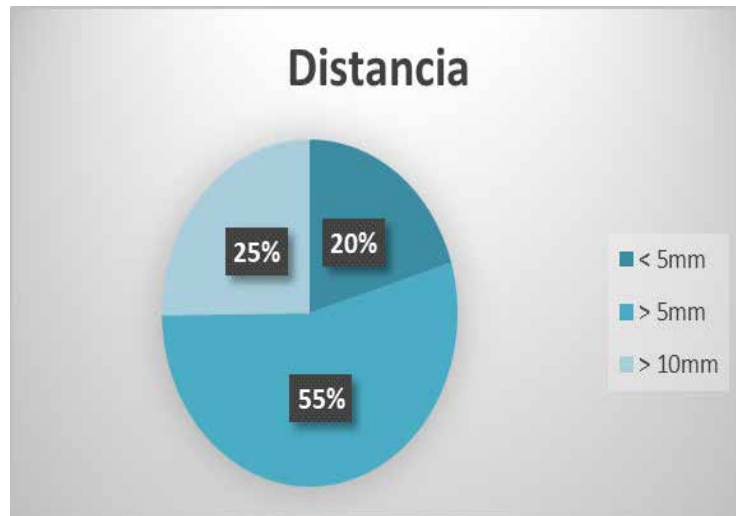Análisis: Según los datos aportados por la guía de observación respecto a los ítems n° 8, 9 y 10 referente al estadio de maduración del tercer molar inferior con respecto a la mandíbula arroja como resultado que un 45% pertenece a la Clase I, el 39% a la Clase II y un 16% a la Clase III.

Cuadro n° 7: Distancia del nervio dentario inferior con relación a los ápices del tercer molar inferior.

ALTERNATIVAS	FRECUENCIA	PORCENTAJE
< 5mm	24	20%
>5mm	67	55%
>10mm	30	25%
Total	121	100%

Fuente: Campero y Sánchez (2017)

Gráfico n° 6. Distancia del nervio dentario inferior con relación a los ápices del tercer molar inferior.



Fuente: Campero y Sánchez (2017)

Análisis: En el cuadro 6 se agrupan los datos de los Ítems n° 11 y 12 donde se recabó información sobre la distancia que existe entre el nervio dentario inferior y los ápices del tercer molar inferior dando como resultado un 55% presenta una distancia mayor o igual a 5mm, un 25% mayor o igual a 10mm, y 20% menor a 5mm.

CAPÍTULO V

CONCLUSIONES Y RECOMENDACIONES

5.1. Conclusiones.

A continuación se presentan los hallazgos más relevantes de la investigación y datos procesados en el capítulo anterior. Estos serán expuestos con relación a los objetivos establecidos de acuerdo al resultado del análisis efectuado en esta investigación se puede establecer con relación al logro de los objetivos propuestos las siguientes conclusiones:

A través del objetivo n°1 el cual consistió en determinar la posición del nervio dentario inferior con respecto a mandíbula se pudo constatar que existen variaciones en la posición del nervio dentario inferior, en cuanto a sus variaciones anatómicas, tamaño y distancia con respecto a los terceros molares mandibulares.

Seguidamente a través del objetivo n°2 el cual estaba referido en identificar las diferentes posiciones del nervio dentario inferior con respecto a los ápices de los terceros molares, se puede concluir que las posiciones del nervio dentario inferior va a depender de las condiciones anatómicas y el estadio de maduración de los terceros molares en el cual se observa que en la mayoría de los pacientes evaluados el tercer molar se encuentra en un 72% erupcionado, en cuanto a su estadio de maduración el 45% se encuentra en clase I con relación a la mandíbula.

Asimismo, el objetivo n°3 que habla sobre reconocer el espacio que existe entre ápice y tercer molar inferior podemos decir que el 55% de los datos recabados a

través de la TAC cone beam presenta una distancia mayor o igual a 5mm, un 25% mayor o igual a 10mm, y 20% menor a 5mm.

De la misma manera se pudo concluir que el estudio con tomografía axial computarizada cone beam reproduce con exactitud las disposiciones del nervio dentario inferior en relación a los ápices de los molares y dimensiones óseas del cuerpo mandibular. Por lo cual se puede decir que efectivamente los estudios tomográficos determinan y ayudan a la mejor planificación de las cirugías bucales como instalación de implantes, exodoncias de dientes retenidos y cirugías por traumas mandibulares.

5.2. Recomendaciones.

Al finalizar la investigación, resulta imprescindible ofrecer las siguientes recomendaciones:

- Indicar la TAC cone beam como técnica diagnóstico principal en las cirugías bucales.
- Expandir y brindar conocimientos sobre esta técnica.
- Realizar guías prácticas para el manejo sencillo de la técnica para docentes y estudiantes.
- Es necesario ampliar este tipo de estudios en donde se incluyan variables como: distancia del canal mandibular a los ápices de las molares y variantes anatómicas en diversas poblaciones etarias; Estudios en poblaciones con distintos patrones de crecimiento cráneo facial: dólcofacial, mesofacial y braquifacial.

REFERENCIAS BIBLIOGRAFICAS

- Albornoz Afanasiev y colaboradores (2014), **“Evaluación de estructuras adyacentes al conducto dentario inferior en región del tercer molar mediante tomografía Cone-Beam”**. Trabajo de grado. Carabobo, Venezuela.
- Arias, F. (2006). **“El Proyecto de Investigación. Introducción a la metodologíacientífica”**. Editorial Episteme. Caracas, Venezuela.
- Balestrini M. (2007) **“Como se desarrolla el proyecto de investigación”**. Caracas. Editorial Consultores y Asociados.
- Balestrini M. (2010.) El Proyecto de Investigación. **“Introducción a la Introducción a la metodología científica”**. (6° Ed). Caracas
- Bavaresco, J. (2013) **“Metodología de la Investigación”**. México: McGraw- Hill.
- GRANOLLERS TORRENS, M.; BERINI AYTÉS, Leonardo; GAY ESCODA, Cosme (1997). **“Variaciones de la anatomía del nervio dentario inferior”**. 4ta. edición.
- Leite Gabriel, (2013)**“Evaluación de la frecuencia de variaciones anatómicas del nervio dentario inferior y lesiones que pueden efectuar el canal mandibular en imágenes CBCT”**. Trabajo de Grado. Carabobo, Venezuela.
- Manual de Normas para la realización de Trabajos de Grado de la Universidad José Antonio Páez (2007).

Miranda Raúl (2016). “**Relación del tercer molar inferior con el conducto dentario inferior en tomografías computarizadas de haz cónico**”. Trabajo de Grado. Lima, Perú.

Navarro, Freddy y García, Salvador “**Cirugía Oral y Maxilo Facial**”. 2ª ed. Madrid. Arán ediciones SI; 2009.

Pilcón Osmar (2015), “**Variantes de Posición del Nervio Dentario Inferior – Ápice de las molares mediante estudio tomográficos ConeBeam en pacientes atendidos en el Instituto Nacional de Salud del Niño**”. Trabajo de Grado. Lima, Perú.

Universidad Pedagógica Experimental Libertador. (2003). “**Manual de Trabajos de Grado de Especialización y Maestría y Tesis Doctorales**”. Caracas: Fedupel.

ANEXOS

ANEXO A: INSTRUMENTO DE RECOLECCIÓN DE DATOS.

Nro	SEXO		UBICACIÓN ANATOMICA			TAMAÑO		CONDICIONES ANATOMICAS		ESTADIO DE MADURACION			DISTANCIA		
	F	M	Vestibular	Medial	Lingual	< 3mm	> 3mm	Erupcionado	Incluido	Clase I	Clase II	Clase III	< 5mm	> 5mm	> 10mm
1		X			X	1.6mm		X		X					11mm
2		X			X	2.1mm		X		X					16.3mm
3		X		X			3.0mm		X		X			8.9mm	
4		X	X			2.1mm			X		X			9.4mm	
5	X			X		2.0mm			X			X	2.5mm		
6	X		X			2.1mm			X			X	3.6mm		
7		X		X		2.8mm		X			X				10.7mm
8		X		X		2.5mm		X			X				10.6mm
9	X		X			2.3mm		X		X				5.8mm	
10		X			X	1.7mm		X			X				10.6mm
11		X	X			2.8mm						X			13.2mm
12	X				X	2.5mm			X		X			5.4mm	
13	X			X		2.2mm		X	X		X				10.3mm
14	X			X		2.6mm		X		X				9.5mm	
15	X				X	2.2mm		X		X				8.1mm	
16		X		X			3.3mm	X	X		X			8.2mm	
17		X		X			3.3mm	X	X		X			5.1mm	
18		X		X		2.9mm		X		X				5.7mm	
19		X		X		2.5mm		X		X				6.2mm	
20		X		X			3.0mm	X		X					11.7mm
21		X	X			2.6mm		X		X			4.3mm		
22		X	X			2.5mm		X			X			6.9mm	
23	X			X		2.4mm		X		X				7.6mm	
24	X			X		2.4mm		X		X				7.8mm	
25	X				X	2.8mm		X			X				11.6mm
26	X		X			2.8mm		X			X			8.7mm	

27	X			X	2.4mm			X		X	4.3mm		
28	X		X		2.7mm			X		X	4.4mm		
29	X		X		2.4mm			X		X	4.1mm		
30	X			X		3.2mm	X			X		6.8mm	
31	X		X		2.8mm		X			X		7.5mm	
32	X			X	2.4mm			X		X	3.7mm		
33		X		X	1.6mm		X		X				11mm
34		X		X	2.1mm		X		X				16.3mm
35		X	X			3.0mm		X		X		8.9mm	
36		X	X		2.1mm			X		X		9.4mm	
37	X		X		2.0mm			X		X	2.5mm		
38	X		X		2.1mm			X		X	3.6mm		
39		X	X			3.1mm	X			X			10.7mm
40		X	X		2.5mm		X			X			10.2mm
41	X		X		2.3mm		X		X			5.8mm	
42		X		X	1.7mm		X			X			10.6mm
43	X			X	2.2mm		X		X			8.1mm	
44		X	X			3.3mm	X	X		X		8.2mm	
45		X	X			3.3mm	X	X		X		5.1mm	
46		X	X		2.9mm		X		X			5.1mm	
47		X	X		2.5mm		X		X			6.2mm	
48		X	X			3.0mm	X		X				11.7mm
49		X	X		2.6mm		X		X		4.3mm		
50		X	X		2.5mm		X			X		6.9mm	
51	X		X		2.6mm		X		X			6.5mm	
52	X		X		2.4mm		X		X			7.8mm	
53	X			X		3.0mm	X			X			11.6mm
54		X	X		2.5mm		X			X			10.2mm
55	X		X		2.3mm		X		X			5.8mm	
56		X		X	1.7mm		X			X			10.6mm
57	X			X	2.2mm		X		X			8.1mm	
58		X	X			3.3mm	X	X		X		8.2mm	

59		X		X		3.3mm		X	X		X		5.1mm	
60		X		X		2.9mm		X		X			5.1mm	
61		X		X		2.5mm		X		X			6.2mm	
62		X		X			3.0mm	X		X				11.7mm
63		X	X			2.6mm		X		X		4.3mm		
64		X	X			2.5mm		X			X		6.9mm	
65	X			X		2.6mm		X		X			6.5mm	
66	X			X		2.4mm		X		X			7.8mm	
67	X				X		3.0mm	X			X			11.6mm
68		X				2.3mm		X		X				10.1mm
69		X	X				3.1mm	X		X			9.6mm	
70		X		X		2.4mm			X			X	4.3mm	
71		X	X			2.6mm			X			X	4.8mm	
72	X		X			2.8mm		X			X		6.5mm	
74	X			X			3.0mm	X			X		7.7mm	
75		X			X	2.9mm		X		X			6.4mm	
76	X				X	2.2mm		X		X			8.1mm	
77		X		X			3.3mm	X	X		X		8.2mm	
78		X		X			3.3mm	X	X		X		5.1mm	
79		X		X		2.9mm		X		X			5.7mm	
80		X		X		2.5mm		X		X			6.2mm	
81		X		X			3.0mm	X		X				11.7mm
82		X	X			2.6mm		X		X		4.3mm		
83		X	X			2.5mm		X			X		6.9mm	
84	X			X		2.4mm		X		X			7.6mm	
85	X			X		2.4mm		X		X			7.8mm	
86	X				X	2.8mm		X			X			11.6mm
87	X		X			2.8mm		X			X		8.7mm	
88	X				X	2.4mm			X			X	4.3mm	
89	X			X		2.7mm			X			X	4.4mm	
90	X			X		2.4mm			X			X	4.1mm	
91	X				X		3.2mm	X			X		6.8mm	

92		X		X		2.9mm			X		X					5.1mm	
93		X		X		2.5mm			X		X					6.2mm	
94		X		X			3.0mm		X		X						11.7mm
95		X	X			2.6mm			X		X				4.3mm		
96		X	X			2.5mm			X			X				6.9mm	
97	X			X		2.6mm			X		X					6.5mm	
98	X			X		2.4mm			X		X					7.8mm	
99	X				X		3.0mm		X			X					11.6mm
100		X				2.3mm			X		X						10.1mm
101		X	X				3.1mm		X		X					9.6mm	
102		X		X			3.3mm		X	X			X			8.2mm	
103		X		X			3.3mm		X	X			X			5.1mm	
104		X		X		2.9mm			X		X					5.1mm	
105	X				X	2.4mm				X				X		4.3mm	
106	X			X		2.7mm				X				X		4.4mm	
107	X			X		2.4mm				X				X		4.1mm	
108		X	X			2.6mm			X		X					4.3mm	
109		X	X			2.5mm			X			X				6.9mm	
110	X			X		2.4mm			X		X					7.6mm	
111	X			X		2.4mm			X		X					7.8mm	
112		X			X	1.6mm			X		X						11mm
113		X			X	2.1mm			X		X						16.3mm
114		X		X			3.0mm			X			X			8.9mm	
115		X	X			2.1mm				X			X			9.4mm	
116	X			X		2.2mm				X				X		2.5mm	
117	X		X			2.1mm				X				X		3.6mm	
118		X		X		2.8mm			X			X					10.7mm
119		X		X		2.5mm			X			X				7.8mm	
120	X		X			2.3mm			X		X					5.8mm	
121		X			X	1.7mm			X			X					10.6mm

Fuente: Campero y Sánchez (2017)

ANEXO B. VALIDACIÓN DEL INSTRUMENTO



FORMATO PARA LA VALIDACION DE INSTRUMENTOS SEGÚN JUICIO DE EXPERTOS

A continuación se le presenta una serie de categorías para validar los ítems que conforman este instrumento, en cuanto a cuatro aspectos específicos, para ello sírvase marcar con una X en la alternativa que Ud. considere correcta

TITULO DEL TRABAJO: Variantes de posición del nervio dentario inferior con relación a loa ápices molares evaluados con TAC cone beam en pacientes de cirugía de la clínica natural Valencia.

AUTORES: Campero Anya y Sánchez Richely.

CRITERIOS	PERTINENCIA (Oportunidad Conveniencia)		CLARIDAD (redacción)		COHERENCIA (Correspondencia)		DECISION		
	Adecuado	Inadecuado	Adecuado	Inadecuado	Adecuado	Inadecuado	dejar	modificar	quitar
Ítem 1	X		X		X		X		
2	X		X		X		X		
3	X		X		X		X		
4	X		X		X		X		
5	X		X		X		X		
6	X		X		X		X		
7	X		X		X		X		
8	X		X		X		X		
9	X		X		X		X		
10	X		X		X		X		
11	X		X		X		X		
12	X		X		X		X		

OBSERVACIONES:

VALIDEZ DE INSTRUMENTO:

APLICABLE: NO APLICABLE:

APLICABLE ATENDIENDO A LAS OBSERVACIONES:

DATOS DEL EXPERTO		
Nombre y Apellido	C.I	Firma
PABLO MORALES	9678555	
Profesión	Nivel Académico	Fecha
ODONTÓLOGO	IV.	11/10/2017



FORMATO PARA LA VALIDACION DE INSTRUMENTOS SEGÚN JUICIO DE EXPERTOS

A continuación se le presenta una serie de categorías para validar los ítems que conforman este instrumento, en cuanto a cuatro aspectos específicos, para ello sírvase marcar con una X en la alternativa que Ud. considere correcta

TITULO DEL TRABAJO: Variantes de posición del nervio dentario inferior con relación a los ápices molares evaluados con TAC cone beam en pacientes de cirugía de la clínica natural Valencia.

AUTORES: Campero Anya y Sánchez Richely.

CRITERIOS	PERTINENCIA (Oportunidad Conveniencia)		CLARIDAD (redacción)		COHERENCIA (Correspondencia)		DECISION		
	Adecuada	Inadecuada	Adecuada	Inadecuada	Adecuada	Inadecuada	dejar	modificar	quitar
1	X		X		X		X		
2	X		X		X		X		
3	X		X		X		X		
4	X		X		X		X		
5	X		X		X		X		
6	X		X		X		X		
7	X		X		X		X		
8	X		X		X		X		
9	X		X		X		X		
10	X		X		X		X		
11	X		X		X		X		
12	X		X		X		X		

OBSERVACIONES: _____

VALIDEZ DE INSTRUMENTO:

APLICABLE: NO APLICABLE: _____

APLICABLE ATENDIENDO A LAS OBSERVACIONES: _____

DATOS DEL EXPERTO		
Nombre y Apellido	C.I	Firma
Anyel Moreno	22405488	Anyel B
Profesión	Nivel Académico	Fecha
Odontólogo	Profesional	06-10-2017



FORMATO PARA LA VALIDACION DE INSTRUMENTOS SEGÚN JUICIO DE EXPERTOS

A continuación se le presenta una serie de categorías para validar los ítemes que conforman este instrumento, en cuanto a cuatro aspectos específicos, para ello sirvase marcar con una X en la alternativa que Ud. considere correcta

TITULO DEL TRABAJO: Variantes de posición del nervio dentario inferior con relación a los ápices molares evaluados con TAC cone beam en pacientes de cirugía de la clínica natural Valencia.

AUTORES: Campero Anny y Sánchez Richely.

ÍTEM	PERTINENCIA (Oportunidad Conveniencia)		CLARIDAD (precisión)		COHERENCIA (Correspondencia)		DECISION		
	Adecuado	Inadecuado	Adecuado	Inadecuado	Adecuado	Inadecuado	dejar	modificar	quitar
1	X		X		X		X		
2	X		X		X		X		
3	X		X		X		X		
4	X		X		X		X		
5	X		X		X		X		
6	X		X		X		X		
7	X		X		X		X		
8	X		X		X		X		
9	X		X		X		X		
10	X		X		X		X		
11	X		X		X		X		
12	X		X		X		X		

OBSERVACIONES: _____

VALIDEZ DE INSTRUMENTO:

APLICABLE: X NO APLICABLE: _____

APLICABLE ATENDIENDO A LAS OBSERVACIONES: _____

DATOS DEL EXPERTO		
Nombre y Apellido	C.I	Firma
<i>Herlinda Ortega</i>	5381848	<i>Herlinda Ortega</i>
Profesión	Nivel Académico	Fecha
<i>Odontólogo</i>	<i>Exp. Educa. Sup.</i>	<i>10/11/17</i>