



REPÚBLICA BOLIVARIANA DE VENEZUELA
UNIVERSIDAD JOSÉ ANTONIO PÁEZ
FACULTAD DE CIENCIAS DE LA SALUD
ESCUELA DE ODONTOLOGÍA



ACTA DE APROBACIÓN DEL TRABAJO DE GRADO

El jurado designado por la Facultad de Ciencias de la Salud, para la evaluación del trabajo de grado titulado "XENOINJERTOS COMO ESTRATEGIA DE REGENERACIÓN ÓSEA GUIADA", realizado por las ciudadanas Mirlerys Duannymar, Morillo Rodríguez, titulares de la cédula de identidad N° 27.307.174, y Sofía Victoria, Volcán Acuña, titular de la cédula de identidad N°24. 457.207. Cursantes de la carrera ODONTOLOGÍA, hace constar después de analizar su contenido y oír la exposición oral, considera que reúne los méritos suficientes para su aprobación.

Jurado

Nombre: Rodrigo Pino

C.I.: V-17.399.344

Jurado

Nombre: Blasmir Giménez

C.I.: V-11.121.571

Tutor Académico

Nombre: Romelia Rueda

C.I.: V-4.457.113

Fecha: 20 de Agosto del 2021





UNIVERSIDAD JOSÉ ANTONIO PÁEZ

**XENOINJERTOS COMO ESTRATEGIA DE REGENERACIÓN ÓSEA
GUIADA**

Autor(as): Mirlerys D. Morillo R
Sofía V. Volcán A.

Urb. Yuma II, calle N° 3. Municipio San Diego
Teléfono: (0241) 8714240 (master) – Fax: (0241) 8712394



REPÚBLICA BOLIVARIANA DE VENEZUELA
UNIVERSIDAD JOSÉ ANTONIO PÁEZ
FACULTAD DE CIENCIAS DE LA SALUD
ESCUELA DE ODONTOLOGÍA



XENOINJERTOS COMO ESTRATEGIA DE REGENERACIÓN ÓSEA GUIADA

Trabajo de Grado presentado como requisito parcial para optar al título de
Odontólogo General.

Autor(as): Mirlerys D. Morillo R.
Sofía V. Volcán A.

Tutor(a): Dra. Romelia Rueda

San Diego, julio 2021



REPÚBLICA BOLIVARIANA DE VENEZUELA
UNIVERSIDAD JOSÉ ANTONIO PÁEZ
FACULTAD DE CIENCIAS DE LA SALUD
ESCUELA DE ODONTOLOGÍA



CONSTANCIA DE ACEPTACIÓN DEL TUTOR

Mediante la presente hago constar que he leído el Trabajo de Grado, elaborado por el(a), ciudadano(a) Mirlerys Duannymar, Morillo Rodríguez, titular de la cédula de identidad N° 27.307.174, y Sofía Victoria, Volcán Acuña, titular de la cédula de identidad N°24. 457.207, para optar al grado académico de ODONTÓLOGO, cuyo título es **“XENOINJERTOS COMO ESTRATEGIA DE REGENERACIÓN ÓSEA GUIADA”**, adscrito a la línea de investigación: Odontología Clínica y Correctiva y declaro que acepto la tutoría del mencionado Trabajo de Grado durante su etapa de desarrollo hasta su presentación y evaluación por el jurado evaluador que se designe; según las condiciones del Reglamento de Estudios de la Universidad José Antonio Páez.

En San Diego, a los veinte días del mes de agosto del año dos mil veintiuno.

(Firma autógrafa)

Nombre y apellido: Romelia Rueda

N° de la Cédula de Identidad: 4.457.113

San Diego, Edo. Carabobo.



REPÚBLICA BOLIVARIANA DE VENEZUELA
UNIVERSIDAD JOSÉ ANTONIO PÁEZ
FACULTAD DE CIENCIAS DE LA SALUD
ESCUELA DE ODONTOLOGÍA



ACTA DE APROBACIÓN DEL TRABAJO DE GRADO

El jurado designado por la Facultad de Ciencias de la Salud, para la evaluación del trabajo de grado titulado **“XENOINJERTOS COMO ESTRATEGIA DE REGENERACIÓN ÓSEA GUIADA”**, realizado por las ciudadanas Mirlerys Duannymar, Morillo Rodríguez, titulares de la cédula de identidad N° 27.307.174, y Sofía Victoria, Volcán Acuña, titular de la cédula de identidad N°24. 457.207. Cursantes de la carrera ODONTOLOGÍA, hace constar después de analizar su contenido y oír la exposición oral, considera que reúne los méritos suficientes para su aprobación.

Jurado

Nombre: Rodrigo Pino

C.I.: V-17.399.344

Jurado

Nombre: Blasmir Giménez

C.I.: V-11.121.571

Tutor Académico

Nombre: Romelia Rueda

C.I.: V-4.457.113

Fecha: 20 de Agosto del 2021



UNIVERSIDAD JOSÉ ANTONIO PÁEZ
COORDINACIÓN DE TRABAJO DE GRADO
FORMATO PARA LA ELABORACIÓN Y EVALUACIÓN



<p>Autor (es): Apellidos y Nombre: Morillo Rodríguez, Mirlerys Duannymar Correo electrónico: mirlerys@gmail.com Apellidos y Nombre: Volcán Acuña, Sofía Victoria Correo electrónico: svolcan29@gmail.com</p>
<p>Título de Anteproyecto: Xenoinjertos como estrategia de regeneración ósea guiada.</p>
<p>Línea de Investigación: Odontología Clínica y Correctiva.</p>
<p>Formulación del Problema: ¿Qué beneficios en regeneración ósea se logran mediante el uso de xenoinjertos?</p>
<p>Objetivo General: -Describir los beneficios del uso de xenoinjertos como estrategia de regeneración ósea.</p>
<p>Objetivos Específicos: -Identificar el proceso de cicatrización de acuerdo a las técnicas de regeneración ósea mediante el uso de xenoinjertos -Determinar la importancia del uso de los xenoinjertos como estrategia de regeneración ósea. -Establecer los beneficios que se obtienen en regeneración ósea mediante el uso de xenoinjertos.</p>
<p>Teorías centrales de la investigación:</p> <ul style="list-style-type: none">- Defectos Óseos- Injertos óseos- Regeneración ósea- Aumento de volumen óseo
<p>Tipo de investigación / Diseño de I. Documental/ Procedimiento metodológico Tipo documental// Investigación descriptiva/estudios de desarrollo teórico/</p>

Fuentes de Información/ Criterios de selección/ Estrategia de búsqueda.		
Enumere las asignaturas del Pensum que intervienen en la realización de la investigación: <ul style="list-style-type: none"> - Cirugía - Periodoncia - Rehabilitación Protésica 		
Tutor Académico Propuesto Nombre: Dra. Romelia Rueda Firma:		
APROBADO: _____ NO APROBADO: _____		
Dirección de Escuela Nombre: _____ Firma: _____ Fecha: _____		
APROBADO: _____ NO APROBADO: _____		
Coordinación de Trabajo de Grado Nombre: _____ Firma: _____ Fecha: _____		
APROBADO: _____ NO APROBADO: _____		

DEDICATORIA

Quiero dedicar este logro, a mis padres, sin ellos esto no sería posible, me han dado una herramienta para el resto de mi vida, ellos me dedicaron a mí, tiempo y muchísimo esfuerzo.

Papá, te dedico esto, porque siempre estuviste para mí, recorriste miles de kilómetros en estos 4 años para llevarme pacientes, y llevarme a mí, te lo dedico, porque sin dudarlo fuiste mi paciente cuando lo necesite, reparaste mis cosas, me regalaste tu tiempo y tu esfuerzo, y eso no tiene precio.

Mamá, te dedico esto, porque siempre, hasta ahora, has corrido para que todo me salga bien, soy consciente de todo tu sacrificio, uno que solo hace una madre que ama mucho, te dedico esto mamita, porque tú siempre estás, en todo momento, y sé que siempre estarás

Mirlerys Morillo.

DEDICATORIA

A Dios, gracias por guiar, orientar y rodearnos de gente maravillosa a lo largo de toda la carrera, por dar las fuerzas necesarias para continuar en el camino, para así cumplir la meta más anhelada, solo tú, conoces nuestro día a día en este camino, por lo tanto te dedicamos todo nuestro éxito, Gracias Dios

A mis padres, pilares fundamentales en mi vida, Raúl Volcán y Liliana de Volcán y a mis hermanos Gabriel y Sebastián Volcán.

A mi familia, en especial a mi Tío Alexandre Volcán, quien desde el cielo sé que se siente orgulloso de mí.

A mis compañeros de estudio por acompañarme a lo largo de mi carrera, y a mis amigos por brindarme siempre su apoyo.

Sofía Volcán

AGRADECIMIENTOS

A Dios, por darnos la bendición de ver en cada día un motivo para seguir adelante, por su gracia divina para guiarnos en caminar este camino estrecho que se basaba en el esfuerzo, pero aguardaba tan grandiosa recompensa de éxitos.

A nuestra casa de estudio Universidad José Antonio Páez y sus profesores que laboran en la institución, quienes día a día brindan lo mejor, con su conocimiento y apoyando a cada uno en su desarrollo personal.

A nuestros padres, Raúl y Liliana Volcán, Yannis Rodríguez y Duanny Morillo.

A nuestra tutora, Dra. Romelia Rueda por sus acertados aportes y orientación durante el desarrollo del estudio.

A todas aquellas personas que de una u otra forma apoyaron el proceso de investigación, e hicieron posible la culminación de la misma.

Gracias..

Sofía Volcán y Mirlerys Morillo.

ÍNDICE GENERAL

CONTENIDO	pp.
Páginas Preliminares	i-xi
RESUMEN	xiii
INTRODUCCIÓN	1
CAPÍTULO I EL PROBLEMA	
1.1 Planteamiento del Problema	3
1.2 Formulación del Problema	7
1.3 Objetivos de la Investigación	7
1.3.1 Objetivo General	7
1.3.2 Objetivos Específicos	7
1.4 Justificación	7
1.5 Alcance y Limitaciones	8
CAPÍTULO II MARCO TEÓRICO	
2.1 Bases Teóricas	9
2.1.1 Defectos Óseos	9
2.1.2 Injertos Óseos	10
2.2 Bases Legales	14
CAPÍTULO III MARCO METODOLÓGICO	
3.1 Tipo de Investigación	17
3.2 Diseño de la Investigación Documental	17
3.3 Procedimientos Metodológicos	18
3.3.1 Fuentes de Información	19
3.3.2 Criterios de Selección	19
3.3.3 Estrategias de Búsqueda	20

CAPÍTULO IV ARTÍCULO DE REVISIÓN	28
4.1 Introducción	
4.2 Desarrollo	30
4.3 Discusión	
CAPÍTULO V	
Conclusiones	34
Anexos	36
Artículo de Revisión para revista	36
Resumen	36
Introducción	38
Materiales y Métodos	40
Conclusión	51
Referencias	52

LISTA DE CUADROS O TABLAS

Tabla	Contenido	pp.
1	Estrategia de búsqueda	21

LISTA DE GRÁFICOS Y FIGURAS

Figura	Contenido	pp.
1	Flujograma sobre proceso de búsqueda	23



XENOINJERTOS COMO ESTRATEGIA DE REGENERACIÓN ÓSEA GUIADA

Autoras: Mirlerys, Morillo

Sofía, Volcán

Tutor(a): Dra. Romelia Rueda

Fecha: junio, 2021

RESUMEN

La rehabilitación odontológica progresa continuamente en materia de revitalización. Entre los principales métodos de regeneración ósea en cirugía preprotésica, están la distracción alveolar, los injertos óseos y sus alternativas, principalmente los xeroinjertos de origen bovino y los cerámicos tipo fosfato tricálcico. Existe una gran variedad de xenoinjertos consistentes en una matriz mineral derivada de animales, corales o algas, su indicación fundamental es el relleno de cavidades, principalmente en la elevación sinusal. El propósito de esta revisión es describir los beneficios del xenoinjertos como estrategia en la regeneración ósea. Su uso como estrategia de regeneración ósea guiada, específicamente el de bovino cubierto con una barrera de membrana biológica reabsorbible, es un tratamiento seguro y fiable para el aumento de volumen óseo, solventa la reabsorción ósea del hueso autógeno. Las complicaciones por su uso son muy bajas. Tras realizar la cirugía con el injerto la supervivencia del implante colocado en la zona es del 85,7% al 100%. Se confirma que esta es la técnica de elección para realizar una regeneración ósea horizontal y vertical para la posterior rehabilitación con implantes. En odontología, se sigue estudiando este campo y su aplicación, sin embargo, se ha ido demostrado que resulta de forma satisfactoria para mejorar o mantener la función tisular. Por eso tomar conocimiento sobre este tema es fundamental ya que en un futuro próximo podría convertirse en una herramienta de uso habitual.

Línea de Investigación: Odontología Clínica y Correctiva.

Descriptor: Xenoinjertos, defectos óseos, regeneración ósea guiada,

INTRODUCCIÓN

La práctica odontológica como parte de su evolución ha incorporado técnicas terapéuticas para la rehabilitación oral de los pacientes que por diferentes causas han perdido órganos dentales. Al respecto, la regeneración ósea guiada es uno de las técnicas más estudiadas y extendidas para el aumento óseo en defectos alveolares localizados. A principios de los años ochenta del siglo pasado una serie de estudios experimentales entre ellos, Nyman, “et al” descubrieron la posibilidad de regenerar los tejidos periodontales perdidos mediante el principio de la exclusión celular, así, observaron que las células que primero colonizan la lesión van a determinar el tipo de tejido que en última instancia ocupara el espacio existente (1).

En base a este conocimiento, desarrollaron técnicas mediante la utilización de membranas barrera, con la capacidad de excluir a las estirpes celulares no deseadas de la zona a tratar y a su vez permitir el acceso de los precursores celulares deseados. Esta técnica recibió el nombre de regeneración tisular guiada y estableció un nuevo principio mediante el cual era posible regenerar el tejido periodontal, incluyendo el cemento radicular, el ligamento periodontal y el hueso alveolar (1-2).

En el mismo orden, diferentes técnicas han sido empleadas en el tratamiento de defectos tisulares como lo es el xenoinjerto, el cual es un injerto de tejido procedente de un donante de una especie diferente a la del receptor, generalmente es un material de origen animal que contienen los minerales naturales del hueso. De acuerdo con Aresti “et al” en la actualidad, existen seis tipos básicos de xenoinjertos disponibles: Hidroxiapatita (HA) no porosa, Cemento de hidroxiapatita, hidroxiapatita porosa, Fosfato Tricálcico (-TCP), PMMA y HEMA polímero (polímeros de calcio de capas de polimetacrilato de metilo y metacrilato de hidroxietilo y Vidrio bioactivo (3).

Abordar los avances de la Odontología como ciencia sobre el tema de los Xenoinjertos desde la perspectiva de una investigación documental permite aportar conocimiento que integra de forma metódica y selectiva lo mas actual en esta área.

Por lo antes expresado, se realizó esta investigación de tipo documental, descriptiva y diseño de estudio de desarrollo teórico, con el objetivo de realizar una revisión descriptiva de la evidencia científica presentada en las publicaciones encontradas donde se realizan procedimientos con xenoinjertos como estrategia de regeneración ósea .Buscando nuevos estudios que proporcionen técnicas y materiales novedosas.

En este sentido, el presente estudio se desarrolló en cuatro capítulos: Capítulo I: El Problema, el cual incluye el planteamiento del problema, objetivos de estudio y Justificación del mismo, alcances y limitaciones. Capítulo II: El Marco Teórico Referencial, en el cual se presentan las bases teóricas y legales. Capítulo III: Marco Metodológico, se reseña el tipo de la investigación, diseño, procedimiento metodológico desarrollado y Capítulo IV: Artículo de revisión. Conclusiones y referencias.

CAPÍTULO I

EL PROBLEMA

1.1 Planteamiento del problema

La medicina regenerativa es un campo amplio que incluye la ingeniería de tejidos, pero también incorpora la investigación sobre auto curación donde el cuerpo usa sus propios sistemas, algunas veces con ayuda de material biológico extraño, para recrear células y reconstruir tejidos y órganos. Los términos “ingeniería de tejidos” y “medicina regenerativa” han llegado a ser intercambiables, ya que el campo intenta enfocarse en las curas en lugar de en los tratamientos para enfermedades complejas y a menudo crónicas.

Este campo continúa evolucionando, además de las aplicaciones médicas, las aplicaciones no terapéuticas incluyen el uso de tejidos como biosensores para detectar agentes amenazantes biológicos o químicos, y chips de tejidos que se pueden utilizar para probar la toxicidad de un medicamento experimental. De ahí, que actualmente, los avances en rehabilitación odontológica progresan a velocidad cada vez mayor, a veces impulsados por mentes especializadas, pero en otras ocasiones frenados por el proceso natural del organismo, en materia de revitalización.

Dentro de este campo existen diversas teorías y defensores de prácticas odontológicas especializadas, entre ellos, Gómez V “et al” establece un punto de partida en el cual los practicantes de esta profesión, deben enfocar especial atención, el aumento del volumen óseo. Y consecutivamente, el uso de xenoinjertos, para llevar a cabo este procedimiento. Mediante esta acción, se beneficia el proceso de recepción y fijación de los implantes dentales, objetivo final del odontólogo que desea ejecutar una correcta terapia rehabilitadora en sus pacientes (4).

En este sentido, Ortiz-Vigon “et al” sobre implantes dentales, refieren que:

Actualmente, el abordaje más apropiado para el tratamiento con implantes dentales es planificar la rehabilitación protésica más adecuada para el paciente y, posteriormente,

colocar los implantes en la posición tridimensional óptima para su posterior restauración. Por este motivo, es frecuente la necesidad de realizar procedimientos de aumento óseo que permitan dicha posición idónea en el espacio (5p.15).

Así pues, existen pacientes que carecen de suficiente cantidad de hueso para colocar los implantes dentales, pero a su vez existen muchas técnicas quirúrgicas para aumentar el volumen óseo y posibilitar el tratamiento con implantes. Es importante señalar que el proceso alveolar presente en la mandíbula y en el maxilar contiene alveolos que proveen al diente de soporte estructural y biológico como parte del periodonto, formado por el hueso alveolar de inserción, el ligamento periodontal, el cemento radicular, el tejido conectivo y la encía.

La pérdida ósea del proceso alveolar es un fenómeno que puede acontecer a lo largo de la vida por diferentes motivos. Acerca de las causas de esta reabsorción ósea según Ortiz-Vigón “et al” pueden ser debidas a una infección crónica o aguda, un traumatismo, una patología local o sistémica, o como consecuencia de la enfermedad periodontal avanzada, pero la causa más frecuente de deficiencia ósea en la cresta residual edéntula es la merma de la función mecánica derivada de la extracción o pérdida dental (5).

Con relación a la pérdida o extracción del diente, producto de esto, dice el precitado autor que según estudios clínicos la atrofia alveolar produce una pérdida de entorno al 25% del volumen óseo tras el primer año. En el mismo orden de las ideas, en un estudio experimental relacionado con la biología ósea y la atrofia del proceso alveolar se halló que, la reabsorción de las paredes buco-linguales acontecía en dos fases que se solapaban, en una primera fase, se reabsorbía el hueso fasciculado de inserción y se reemplazaba por una matriz ósea. La segunda fase de remodelación se producía desde el exterior de las paredes óseas alveolares con una reabsorción de éstas teniendo como resultado una pérdida vertical y horizontal del proceso alveolar (5).

De manera que, la pérdida de soporte óseo alveolar es uno de los signos característicos de destrucción de la enfermedad periodontal considerada generalmente

para representar las secuelas anatómicas de la extensión apical de la periodontitis. La extensión y la severidad de la pérdida de hueso alveolar están usualmente determinadas por una combinación de signos clínicos y radiológicos, cuya importancia radica en el diagnóstico clínico, planificación de tratamiento y estimación de un pronóstico.

Es pertinente agregar, que entre los principales factores etiológicos que desencadenan la pérdida de hueso dentoalveolar, la enfermedad periodontal está dentro de los factores que generan defectos óseos; es una enfermedad de los tejidos de soporte de los dientes, que afecta al ligamento periodontal, cemento radicular, hueso alveolar y tejidos gingivales. De ahí que, se trata de una enfermedad de progresión cíclica caracterizada por inflamación de la encía, causada por la colonización bacteriana de superficies dentarias adyacentes que, extendida a tejidos periodontales más profundos, resulta en la destrucción de la inserción del tejido conectivo al cemento, formación de sacos, destrucción del hueso alveolar, movilidad de los dientes y exfoliación de los mismos.

Por consiguiente, las atroñas óseas de la cresta alveolar edéntula, tanto, en sentido horizontal como vertical van a condicionar cualquier solución posible a la situación, por lo tanto, será necesario corregir las deficiencias mediante procedimientos de aumento de hueso, ya sean simultáneos o previos a la colocación de las fijaciones. Estas alteraciones de la cresta ósea pueden variar en función de la región del maxilar afectada al igual que las demandas funcionales y estéticas de los pacientes a tratar, por lo que es imprescindible una individualización de la valoración de las necesidades terapéuticas. Asimismo, los autores consideran que se debe evaluar clínicamente y, sobre todo, mediante radiografías tridimensionales, Tomografía Computarizada de Haz Cónico (TCHC), la cresta alveolar residual. Un minucioso diagnóstico de la cresta alveolar residual es fundamental para la selección de la estrategia terapéutica y el material adecuado para cada situación (5).

Entre los diferentes procedimientos, están el aumento vertical y horizontal del reborde. Es importante mencionar, que las técnicas de aumento óseo mediante la regeneración ósea guiada, son procedimientos con una consolidada evidencia

científica como método de aumento de hueso en defectos alveolares localizados; en estudios experimentales en animales y estudios clínicos en humanos, han evidenciado que estas técnicas guiadas son procedimientos predecibles para el aumento óseo que permiten la colocación y el mantenimiento de implantes osteointegrados. Así mismo, los implantes dentales requieren suficiente hueso para lograr una estabilización adecuada. En algunos pacientes, el tratamiento con implantes no sería una opción sin el aumento óseo horizontal o vertical.

De igual manera, Salmerón expresa que existen varios materiales y técnicas quirúrgicas disponibles para el aumento óseo, un injerto óseo en bloque tiene como principal objetivo resolver un defecto óseo que el organismo no puede reparar por sí solo y devolver el soporte y la anatomía con la neoformación de hueso en cantidad y calidad suficiente para la instalación correcta de implantes dentales (6). Además, añade el autor que la solución ideal a un estado de edéntulo total, consiste en restablecer el volumen óseo perdido y poder disponer de hueso apto para soportar los implantes necesarios de un diseño protésico correcto, agregando que los “los principales métodos de regeneración ósea en cirugía preprotésica son la distracción alveolar y los injertos óseos y sus alternativas, principalmente, los xeroinjertos de origen bovino (Bio-Oss®) y los cerámicos tipo fosfato tricálcico (Cerasorb®)”(6 p.22).

En el mismo orden de ideas, existen multitud de xenoinjertos consistentes en una matriz mineral derivada de animales, corales o algas. El que más evidencia tiene en implantología, y actualmente está considerado como el standard dorado, es el hueso bovino desproteinizado (HBD), siendo altamente biocompatible y con propiedades osteoconductoras, sin embargo, su capacidad para reabsorberse es controvertida. (5)

Investigaciones realizadas 2015, ofrecen información sobre sustitutos óseos de origen equino, demostrando su biocompatibilidad y osteoconductividad y se pueden utilizar como sustitutos óseos sin que interfieran en los fenómenos fisiológicos de aposición y reabsorción ósea (7).

Debido a lo expuesto anteriormente, surge la siguiente interrogante:

1.2 Formulación del problema

¿Qué beneficios, en regeneración ósea se logran mediante el uso de xenoinjertos?

1.3 Objetivos de la Investigación

1.3.1 Objetivo general

Describir los beneficios del xenoinjerto como estrategia en la regeneración ósea.

1.3.2 Objetivos específicos

- | Identificar el proceso de cicatrización de acuerdo a las técnicas de regeneración ósea mediante el uso de xenoinjertos.
- | Explicar la importancia del uso de los xenoinjertos como técnica de regeneración ósea.
- | Establecer los beneficios que se obtienen en regeneración ósea mediante el uso de xenoinjertos.

1.4 Justificación de la Investigación

Todo avance tecnológico, social, cultural, científico, etc., tiene vital importancia en el desarrollo de un país y las persona que en el habitan. Además, puede aportar a las áreas de investigación de instituciones científicas, tecnológicas y educativas, conocimientos e información relevante.

La presente investigación está orientada al análisis descriptivo del uso de xenoinjertos como estrategia de regeneración ósea. El cual es una técnica utilizada en procedimientos odontológicos que ofrece al paciente cambios en su apariencia dental que inciden en su bienestar y calidad de vida. En este sentido, se realizó una indagación documental apoyada en una revisión bibliográfica de publicaciones científicas, artículos de revisión, tesis, textos en línea, para obtener información valiosa y actualizada y dar respuesta a la formulación del estudio.

Desde lo teórico, la investigación constituye un aporte con los resultados que surjan luego de analizados los aspectos enunciados en el planteamiento, dando así respuestas a los objetivos elaborados, proporcionando información sobre el tema a los

estudiantes de odontología de la Universidad José Antonio Páez, así como de otras universidades que tengan dentro de sus escuelas la carrera odontología.

Igualmente, brinda a la Universidad como casa de estudio información actualizada que sirva de base para la búsqueda de nuevas alternativas, además, de establecer un vínculo académico-profesional con los autores de este estudio como futuros profesionales en el área, y al mismo tiempo la investigación podrá ser utilizada como base para otras investigaciones como referentes bibliográficas.

En lo metodológico, proporciona la oportunidad de incursionar en el campo de la elaboración de artículos científicos, aspecto relevante para el desarrollo profesional de los estudiantes de la Universidad José Antonio Páez.

Desde lo social se considera importante porque es un tema que busca ofrecer al paciente mejoras para su salud bucal y por ende en su calidad de vida, influyendo en su autoestima, aspecto muy importante para todos los seres humanos.

1.5 Alcances y Limitaciones

En la presente investigación de acuerdo a su tipo descriptivo y diseño documental, se describen los beneficios de los xenoinjertos como estrategia de regeneración ósea dirigido profesionales y estudiantes de odontología como a otros profesionales interesados en el tema para la actualización de los conocimientos. La línea de investigación de este estudio, está enfocada hacia la odontología correctiva en el área de cirugía e implantología.

CAPÍTULO II

MARCO TEÓRICO REFERENCIAL

En este capítulo, se abordan un conjunto de principios y postulados teóricos y técnicos que sustentan el estudio que se adelanta. De acuerdo a lo referido por Hernández “et al” el marco teórico referencial consiste en “sustentar teóricamente el estudio, una vez que ya se ha planteado el problema (se han establecido los objetivos y pregunta de la investigación), se ha evaluado su relevancia y factibilidad” (9 p.73).

El marco teórico referencial, según el autor señalado anteriormente (9), es el producto de la revisión documental-bibliográfica, y consiste en una recopilación de ideas, posturas de autores, conceptos y definiciones, que sirven de base a la investigación por realizar. Para la presente investigación se estructura en: Bases Teóricas y Bases Legales.

2.1 Bases Teóricas

2.1.1 Defectos Óseos

La enfermedad periodontal es una enfermedad inflamatoria que afecta al tejido de soporte de los dientes. Dado que el resultado final de la enfermedad es la pérdida de las estructuras periodontales y consiguientemente de los dientes, la meta a conseguir con el tratamiento periodontal es la regeneración de estas estructuras perdidas. La pérdida de hueso alveolar es uno de los signos característicos de la destrucción en la periodontitis y una secuela es la extensión apical de la misma (10).

Diferentes autores han realizado diversas clasificaciones para los defectos óseos, entre ellos; Goldman y Cohen, en 1958, los describieron clasificándolos en función del número de paredes que rodean al defecto; de una, dos y tres paredes, quedando: Supraóseos, (cuando la base de la bolsa periodontal es coronal a la cresta ósea) infraóseos, (la base de la bolsa es apical a la cresta ósea residual) intraóseos: (cuando el componente infraóseo afecta a un solo diente) (11).

2.1.2 Injertos Óseos

Un injerto óseo se define según Ortiz-Vigon “et al” “como cualquier material implantado que promueva la cicatrización ósea, ya sea por sí mismo o en combinación con otro material. Se han desarrollado e investigado diferentes biomateriales, naturales y sintéticos, autólogos y heterólogos como sustitutos óseos en procedimientos de aumento óseo” (5 p.33)

El aumento de volumen óseo horizontal-vertical se puede realizar a través del uso de injertos, caso específico de esta investigación mediante xenoinjertos. Así, según Monzón “et al” expresa que la utilización de injertos óseos en la implantología dental, tiene que ver con el origen y estructura de los mismos, lo cual se incluye en la clasificación actual de injertos, con el propósito de establecer algunas de sus características más importantes, que permitan al cirujano realizar la elección adecuada basándose en las necesidades estructurales y funcionales requeridas (12).

2.1.3 Clasificación de los Injertos

De acuerdo a su origen: Autólogos (autoinjertos)

- Autólogos (autoinjertos): Carini “et al” expresa que este tipo de injerto se compone por tejido tomado del mismo individuo, y proporciona mejores resultados, es el único que cumple con los tres mecanismos de regeneración ósea, osteogénesis, osteoinducción y osteoconducción, evita la transmisión de enfermedades y el rechazo inmunológico, (13).

- Homólogos (aloinjertos): Christoph “et al” sostiene que estos se componen de tejido tomado de un individuo de la misma especie, no relacionado genéticamente con el receptor, cuenta con capacidad osteoinductiva y osteoconductor, se comporta como una estructura que permitirá la neoformación ósea a partir del remplazo gradual que sufre el injerto por el hueso del huésped, haciendo este proceso lento y con considerable pérdida de volumen. Existen 3 tipos de aloinjertos óseos: congelados, desecados (liofilizados) y desmineralizados (14)

- Isogénicos (isoinjertos): Monzón “et al” afirma que se componen por tejido tomado de un individuo genéticamente relacionado con el individuo receptor (12).

- Heterólogos (xenoinjertos): Jensen “et al” expresa que son aquellos que se trasplantan de una especie a otra especie distinta. Existen multitud de xenoinjertos mineralizados derivados de animales, coral e incluso algas disponibles en el mercado.

Estos injertos deben cumplir ciertos requisitos para su utilización, como su seguridad, biocompatibilidad, osteoconductividad, tener propiedades mecánicas, biodegradabilidad y capacidad para reemplazarse por hueso del paciente (15).

2.1.4 Regeneración Ósea

La Regeneración Ósea Guiada (ROG), de acuerdo con Dinatale “et al” se basa en la formación de nuevo hueso para el relleno de defectos óseos; comprende el uso de membranas con funciones de barrera aptas para evitar la infiltración, en la zona de reparación, de componentes celulares (células epiteliales y conjuntivas) distintos a células osteopromotoras, además, los primeros reportes científicos sobre ROG aparecen en la literatura a finales de la década de los años 50, donde se demostró crecimiento de nuevo hueso en fémur, cresta ilíaca y columna vertebral utilizando una barrera para impedir la invasión de tejidos blandos (16).

En este sentido, la ROG en implantología surge a partir de investigaciones precedentes en el campo de la Periodoncia sobre Regeneración Tisular Guiada (RTG), basada en una técnica quirúrgica que evita la proliferación de células epiteliales no deseadas, mediante la interposición de una membrana semipermeable entre hueso, raíz dentaria y colgajo, de manera de dar tiempo a las células del tejido periodontal (hueso y ligamento) de multiplicarse y colonizar el defecto tisular (1,2, 16).

2.1.5 Crecimiento óseo y volumen vertical y horizontal

El crecimiento del hueso se comienza tras la formación del centro de osificación primaria, en la diáfisis se comienza a expandir el espacio medular primitivo hacia las epífisis, ésta expansión del espacio medular tiene lugar cuando los osteoclastos reabsorben las trabéculas óseas formadas al principio, ya que éstas sólo representaban un almacén temporario.

En cuanto que el crecimiento de volumen óseo vertical, es considerado el procedimiento que utiliza cualquier técnica que apunte a crear una mayor altura de reborde alveolar, en una dimensión vertical, con el objetivo de poder colocar implantes dentales de una longitud adecuada (usualmente de 9 mm o mayor). En el mismo orden de las ideas, Esposito “et al” expresa que el crecimiento de volumen horizontal son los defectos de clase 4, se caracterizan por una mínima anchura del reborde alveolar, que dificultan en gran medida la estabilización de los implantes dentales en la posición correcta desde el punto de vista restaurador. En estos casos, existen varias opciones terapéuticas diferenciadas entre simultaneas o diferidas (17).

2.1.6 Factores de Crecimiento

En el ámbito odontológico los factores de crecimiento se conocen como intermediarios biológicos que se encargan de la proliferación, diferenciación y quimiotaxia celular, así como también, de la formación de matriz extracelular, estos factores juegan un papel importante en la regeneración de tejidos duros y blandos.

2.1.7 Xenoinjertos

El xenoinjerto óseo dental es el hueso obtenido de una especie distinta a la del receptor humano, normalmente proviene de hueso animal. Los xenoinjertos no poseen un potencial osteoinductivo, pero sí osteoconductor y además actúan como matriz para la neoformación ósea (16).

Son biocompatibles y presentan propiedades osteoconductoras, soportando el crecimiento vascular, la migración y diferenciación celular y la consecuente formación de hueso siempre en un medio osteogénico propicio. Con el tiempo se observa que los espacios interparticulares se rellenan con hueso nuevo (14).

2.1.8 Cicatrización

Felzani sostiene que es la respuesta local a la injuria, reflejada en una herida o disolución de continuidad normal de los tejidos, en el ser humano se presenta como un conjunto de procesos celulares, vasculares y bioquímicos que se suceden en cadena superponiéndose en el tiempo hasta completar el proceso de cicatrización, fenómeno que sigue a todo traumatismo accidental o al quirúrgico (18).

Por lo tanto, la cicatrización ósea se da por un proceso de regeneración, la cual es posible de obtener mediante la combinación de tres elementos: células viables, matriz extracelular y sustancias reguladoras insolubles (factores de crecimiento); sin dejar de mencionar los factores locales que también son influyentes, como el entorno mecánico y vascular. La combinación de estos elementos generará un ambiente apropiado para la regeneración ósea (19). Esta puede ser directa o indirecta según la configuración morfológica. La directa ocurre por remodelación intra cortical, sin formación de cartílago intermedio y con los extremos óseos desorganizados unificados directamente por tejido osteoide (intramembranosa) y se presenta luego de una aposición anatómica excelente y la conservación rígida de la posición del hueso fracturado mediante ferulización adecuada. En tanto la cicatrización ósea indirecta sucede por formación del callo y cartílago (endocondral).

2.1.9 Ventajas y Desventajas de los Xenoinjertos

La frecuencia de las cirugías relacionadas con implantes dentales que involucran procedimientos quirúrgicos de aumento de tejido blando y hueso ha aumentado significativamente (20). Los sustitutos derivados de bovinos son, por mucho, el xenoinjerto más utilizado en odontología (21,22). Sin embargo, los artículos que informan sobre las complicaciones clínicas son escasos y la seguridad a largo plazo de estos injertos son rara vez abordados en la literatura dental. Las complicaciones informadas han incluido: sinusitis aguda y crónica, bola fúngica sinusal, desplazamiento del material, reacciones inmunes, inflamación crónica, reacción de cuerpo extraño (23,24) y el riesgo de transmisión de enfermedades (la variante de la enfermedad de Creutzfeldt-Jakob) (25,26).

Recientemente, se ha descrito que el largo periodo de latencia hasta la manifestación de la enfermedad (uno a más de 50 años) en pacientes infectados con xenoinjertos proporciona un marco para discutir los posibles riesgos a largo plazo de los xenoinjertos (26).

Con base a lo anterior, el hecho de que existan estudios que arrojan información sobre efectos adversos, no implica que haya casos donde se observa todo lo contrario. Pacientes con ausencias dentales se pueden beneficiar de una solución para mejorar

su calidad de vida. Los resultados de los tratamientos mediante implantes dentales correctamente ejecutados revelan una elevada tasa de éxito y de supervivencia tanto de los implantes como de las prótesis dentales. Sin embargo, a lo largo de los años se han identificado ciertos factores críticos para el éxito a largo plazo de los implantes y sus restauraciones protodoncias (27).

Por lo tanto, el uso de xenoinjertos presenta sus ventajas y desventajas, entre ellos (28): **Ventajas**

Elaboración industrial

Osteoconductor por excelencia

Nula reacción inflamatoria

Son de fácil obtención

Desventajas

Posible transmisión

Proceso elaboración costosa

No posee osteoinducción

2.2 Bases legales

Debido a ciertos cambios impulsados por el tema pandemia por Covid 19, este apartado se refiere a los derechos de autor y a los aspectos legales que lo rigen. Comenzando con la Constitución Nacional de la República Bolivariana de Venezuela (1999), en su Artículo 100 en lo que toca a los Derechos Económicos, en el capítulo de los Derechos Económicos dice: **“Los derechos sobre las obras científicas, literarias y artísticas, invenciones, denominaciones, marcas y lemas, gozarán de protección por el tiempo y en las condiciones en que la Ley señale”** (29).

Igualmente, se observa que el Artículo 136 de la Constitución Nacional ordinal 29 señala: **“Es de la competencia del Poder Nacional, la legislación reglamentaria de las garantías que otorga esta Constitución, la Legislación Civil, Mercantil, Penal, Penitenciaria y de Procedimiento, la de elecciones, la de expropiación por causa de utilidad pública o social, lo de Crédito Público, la de propiedad intelectual, artística e industrial”** (29). Entonces, se sabe que la legislación sobre la materia de

Derecho de autor es de la competencia del Poder Nacional en esa estructuración vertical territorial del Poder.

Cabe destacar, se hace hincapié a lo referente a producciones de obras escritas, científicas. En cuanto a la Ley sobre Derechos de Autor (Gaceta Oficial N° 4.638 extraordinario del 1 de octubre del 1993), es una ley de nueva, que va a proteger los derechos de los autores sobre todas las obras de ingenio de carácter creador, es decir, todo lo que es producto del intelecto humano, ya sea de índole literaria, científica, artística o cualquiera sea su forma de expresión, mérito o destino (30).

De los Autores: En el Artículo 10 se establece que el derecho de autor sobre las obras hechas en colaboración pertenece en común a los coautores. Los coautores deben ejercer sus derechos de común acuerdo. Se presume, salvo prueba en contrario, que cada uno de ellos es mandatario de los otros en relación con los terceros. En caso de desacuerdo, cada uno de los coautores puede solicitar del Juez de Primera Instancia en lo Civil que tome las providencias oportunas conforme a los fines de la colaboración. Cuando la participación de cada uno de los coautores pertenece a géneros distintos, cada uno de ellos podrá, salvo pacto en contrario, explotar separadamente su contribución personal, siempre que no perjudique la explotación de la obra común.

De la Duración: El Artículo 25 establece que **“el derecho de autor dura toda la vida de éste y se extingue a los sesenta años contados a partir del primero de enero del año siguiente al de su muerte, incluso respecto a las obras no divulgadas durante su vida”** (30).

El Artículo 46 refiere que siempre que se indique claramente el nombre del autor y la fuente, es lícita también:

La cita de determinadas partes de una obra ya divulgada dentro de una obra original en la cual el autor haya empleado el idioma como medio de expresión.

A través del Artículo 103 se crea el Registro de la Producción Intelectual, adscrito a la Dirección Nacional del Derecho de Autor a la cual se refiere el Título IX de esta Ley. Las obras del ingenio, los productos y las producciones protegidas por esta Ley podrán inscribirse en el Registro de la Producción Intelectual.

Sobre las Sanciones Penales: Artículo 119

Siempre que el hecho no constituya un delito más grave previsto en el Código Penal u otras leyes, será castigado con prisión de seis (6) a dieciocho (18) meses, todo aquel que con intención y sin tener derecho a ello, emplee el título de una obra, con infracción del Artículo 24; o comunique, en violación del artículo 40 de esta Ley, en forma original o elaborada, íntegra o parcialmente, obras del ingenio, ediciones de obras ajenas o de textos, o fotografías(30).

CAPÍTULO III

MARCO METODOLÓGICO

El presente capítulo establece los aspectos operacionales que definen el tipo de investigación, las estrategias y los pasos a seguir de acuerdo a la problemática planteada y tiene como objetivo dar un rigor científico, que añada la debida confiabilidad y validez al proceso de investigación. En este sentido, el marco metodológico está referido al conjunto de procedimientos lógicos tecno-operacional implícito en todo proceso de investigación, con el objeto de ponerlo en manifiesto y sistematizarlos (31). La investigación desarrollada se enfocó en la descripción del uso de xenoinjertos como estrategia de regeneración ósea.

3.1 Tipo de investigación

La investigación es de tipo documental, considerando lo expuesto en el Manual para la elaboración de Trabajos de Especialización, Trabajos de Grado de Maestrías y Tesis Doctorales de la Universidad José Antonio Páez, se entiende por investigación documental:

El estudio de problemas con el propósito de ampliar y profundizar el conocimiento de su naturaleza, con apoyo, principalmente, en trabajos previo, información y datos divulgados por medios impresos, audiovisuales o electrónicos. La originalidad del estudio se reflejará en el enfoque, criterios, conceptualizaciones, reflexiones, conclusiones, recomendaciones y, en general, en el pensamiento del estudiante, incluye documentos escritos y de otra naturaleza como son: memorias, libros, anuarios, cartografías, biografías, archivos oficiales y/o privados, misivas, e-mail, prensa escrita y/o electrónica, datos estadísticos o numéricos, videos, películas, grabaciones de audio y/o imagen, entre otros (9).

La presente investigación se basó en la búsqueda de la información de investigaciones desarrolladas por profesionales expertos en la temática abordada,

xenoinjertos como estrategia de regeneración ósea guiada, artículos publicados en revistas indexadas, tesis de pregrado, postgrado y otras publicaciones científicas en línea. Con respecto al nivel de profundidad y a los objetivos formulados en este estudio, la investigación se enmarca dentro del tipo descriptiva. En estos estudios se realiza “la descripción, registro, análisis e interpretación de la naturaleza actual y la composición o procesos de los fenómenos; su característica fundamental es presentar una interpretación correcta” (32p.46)

3.2 Diseño de Investigación Documental

En cuanto al diseño de investigación es la “estrategia general que adopta el investigador para responder al problema planteado” (33p.26). En atención al diseño, la investigación se clasifica en documental, de campo y experimental. (33).

Tomando en cuenta el objetivo de investigación es: Describir los beneficios en regeneración ósea que se logran con el uso de los xenoinjertos, el diseño que aplica corresponde a estudios de desarrollo teórico; consiste en la presentación de nuevas teorías, conceptualizaciones, a partir del análisis crítico de la información empírica y teorías existentes (8).

3.3 Procedimientos Metodológicos

De acuerdo con Arias se define procedimiento como el conjunto de pasos o etapas que se llevan a cabo durante el desarrollo de una investigación. Estos serán de acuerdo al tipo y a los objetivos elaborados (33). El estudio desarrollado es de diseño documental y de tipo descriptivo, las etapas que se cumplieron son:

- 1- Búsqueda de fuentes especializadas: impresas y electrónicas
- 2- Lectura inicial de los documentos disponibles.
- 3- Elaboración de esquema preliminar
- 4- Recolección de datos mediante el uso de los buscadores (Google Académico, Lilacs, Springer Link, bibliotecas virtuales como Scielo).
- 5- Análisis e interpretación de la información recolectada, en función del esquema preliminar.
- 6- Formulación de esquema definitivo
- 7- Registro de la información en la fichas.
- 8- Redacción del informe final (33).

3.3.1 Fuente de Información

Se definen como los diversos tipos de documentos que contienen datos útiles para satisfacer una demanda de información o conocimiento. Pueden ser: impresas, audiovisuales y electrónicas (33). En este caso, la información estuvo enfocada en la especialidad de cirugía y periodoncia. Se utilizaron como fuentes de información: Elsevier (vía Science Direct), el motor de búsqueda Google Académico, bibliotecas virtuales como Scielo, Dialnet, bases de datos como Lilacs, Latindex, Springer Link, Medigraphic.org.mx, Pumbed

También se buscó información en la Bibliotecas virtuales de universidades nacionales como la de Universidad José Antonio Páez, Universidad Central de Venezuela, Universidad de Carabobo, Universidad de Los Andes. Se ubicaron órganos divulgativos especializados, como las revistas ODOUS, actas odontológicas. De universidades internacionales como la Universidad Autónoma de México, Universidad Central de Ecuador, y revistas internacionales como Revista Odontológica Mexicana y de Colombia.

3.3.2 Criterios de Selección

La selección documental varía de acuerdo a la naturaleza y alcance de la investigación, e incluye: número de documentos que han de ser consultados, coberturas en el tiempo (años de publicación donde busca información), especificidad de la temática y descriptores (palabras clave) sobre los cuales se ha desarrollado la consulta. En este sentido, los criterios que se tomaron en cuenta fueron:

Metodología: Se buscaron artículos de revisión, artículos de casos clínicos. Tesis, documentos donde se reportaban casos de implantes.

Para la selección de revistas deben:

Ser publicaciones regulares

Año: últimos diez años.

Naturaleza de su contenido: científico, cirugía y periodoncia

Editarse en español

Estar indizadas en directorios de amplio acceso, artículos arbitrados

Estar respaldadas por instituciones asociadas al campo de la odontología

Ser utilizadas por docentes e investigadores iberoamericanos.

Palabras clave utilizadas para la búsqueda:

Xenoinjertos, regeneración ósea, cicatrización, regeneración ósea por xenoinjertos, beneficios del xenoinjertos, defectos óseos, regeneración ósea en odontología, regeneración ósea y xenoinjertos, enfermedad periodontal, rehabilitación odontológica, recepción y fijación de implantes dentales, aumento óseo en odontología, aumento del volumen óseo en odontología, técnicas para regeneración de hueso en odontología, atrofia alveolar, pérdida del volumen óseo, beneficios de xenoinjertos, ventajas y desventajas de xenoinjertos, riesgos de fracasos en xenoinjertos.

3.3.3 Estrategia de Búsqueda

Cumpliendo lo establecido en la investigación documental, se procedió con la revisión bibliográfica sobre el uso de xenoinjertos como estrategia de regeneración ósea guiada, fue necesaria una búsqueda inicial electrónica por el buscador Google Académico, con las palabras xenoinjertos, arrojando 15.100 resultados, de los cuales se seleccionaron los enmarcados en las fechas correspondientes a últimos diez años, por medio de la lectura de resúmenes y palabras clave, reduciéndose a un grupo de 1.000 resultados.

De este conjunto, se excluyeron 850 que no estaban relacionados con xenoinjertos o no cumplían con los criterios establecidos por las investigadoras: no presentaban resumen, o el idioma no era español. Con respecto al buscador Lilacs, en un primer momento se consiguió mucha información en inglés y portugués, de la temática muy poca en español.

En algunas de las paginas donde se busco informacion entre ellas pubmed.ncbi, los artículos arrojados que fueron seleccionados estaban en inglés o francés, pero brinda la oportunidad de traducir al español. En Acta Odontológica Venezolana utilizando la palabra clave regeneración ósea, arrojé varios resultados, siendo tomados dos artículos. En medigraphic.org.mx palabra clave: regeneración ósea guiada, arrojé 50 resultados, se tomaron tres artículos, al final no pasaron la evaluación. La búsqueda en la biblioteca virtual Scielo arrojó 20 resultados de los

cuales solo cinco fueron seleccionados. La búsqueda en World Wide Science: palabra clave (Xenoinjertos, regeneración ósea) arrojó 240 resultados, se tomo 1 y al final no fue seleccionado. La búsqueda en Dialnet: palabra clave (xenoinjertos, regeneración ósea) 27 resultados, se tomo 1, luego ubicado como informacion primaria en otra página. Para una mejor observación de la informacion utilizada en el artículo de revisión se presenta la siguiente tabla con los buscadores y algunas páginas utilizadas:

Tabla N°1 Estrategia de Búsqueda

Buscadores	Descriptor	Resultados seleccionados
Google Académico	Xenoinjertos, regeneración ósea, cicatrización, regeneración ósea por xenoinjertos. beneficios del xenoinjertos, defectos óseos, ventajas, desventajas de xenoinjertos.	Arroja informacion de artículos en diversas páginas.
Pubmed	Implantes	8 artículos
	Xenoinjertos, regeneración ósea	
	Éxitos y fracasos de xenoinjertos	
Scielo	Xenoinjertos, regeneración ósea	
	Defectos óseos.	5 artículos
Medicinaoral	Ventajas y desventajas de xenoinjertos, riesgos de fracasos en xenoinjertos.	1
Acta Odontológica	Regeneración ósea guiada Cicatrización	2 artículos
Odontologia33.com	Regeneración ósea	1
onlinelibrary.wiley.com	Regeneración ósea.	2
gacetadental.com/	Injertos, Implantes.	1
archiv.ub.uni-marburg	Implantes.	1
la.dental-tribune.com	Defectos óseos	1
sidp.it/media-download/tayyjuh.	Xenoinjertos, lesiones.	1
sepa.es/images/stories/SEPA/REVISTA	Defectos intraóseos	1
revmedicaelectronica.sld.cu	Injertos óseos	1
cochrane.org/es	Aumento óseo	2
https://cybertesis.unmsm.edu.pe	Cicatrización	1
repositorio.ug.edu.ec/bitstream/redug	Regeneración ósea	1
ncbi.nlm.nih.gov/pmc/articles	Ventajas y desventajas de	1

	xenoinjertos.	
europemc.org/article/med	implantes	1
medigraphic.com/pdfs/adm	Defectos óseos, Ing. tisular.	2
dialnet.unirioja.es/servlet/articul		1

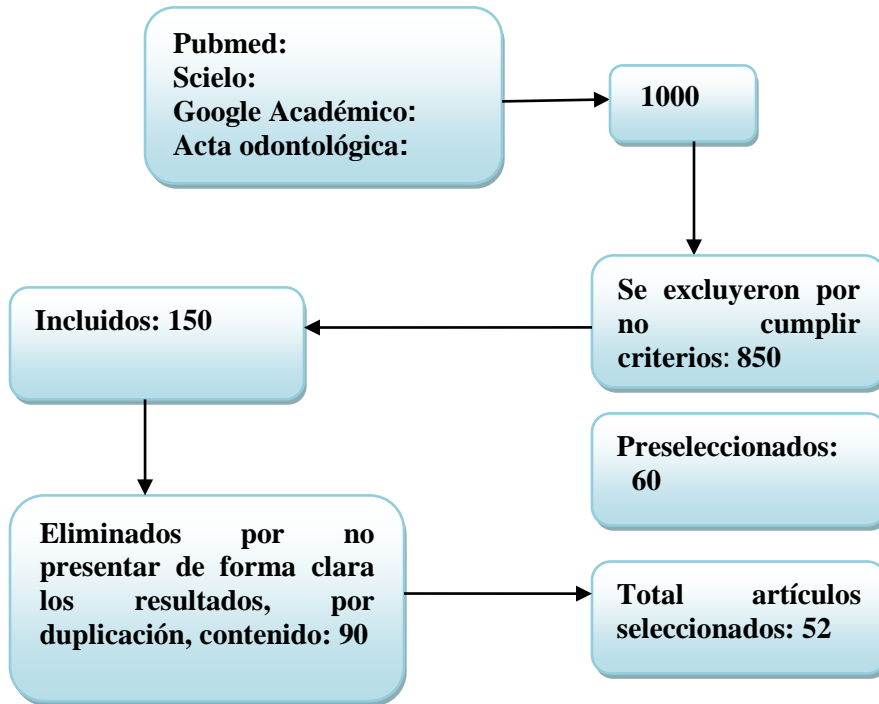
Fuente. Elaboración Propia (2021)

Una vez realizada la búsqueda, se procedió a seleccionar los estudios considerando los criterios establecidos: artículos de revistas arbitradas, tesis aprobadas, textos publicados (evaluación de las fuentes de información). Se revisaron estudios donde se evaluara la eficacia del uso de los xenoinjertos en pacientes con necesidades de implantes. Artículos donde se reportan casos donde se realizaban rehabilitaciones óseas con distintos materiales. Al final, se descartaron todos aquellos estudios que no cumplieran con lo establecido.

Cabe destacar, que el proceso de evaluación de la información seleccionada requiere de mucha atención por parte del investigador; se hizo necesaria la verificación de validez de la información seleccionada, en cuanto a su metodología, estadística, discurso y hasta su planteamiento, de ello depende el éxito del artículo de revisión realizado.

Para el proceso de análisis de datos, se realizaron dos revisiones independientes de los artículos seleccionados, con el propósito de identificar patrones, clarificar los estudios, ubicar las semejanzas y diferencias entre los xenoinjertos y mostrar los resultados de una forma organizada. Se hizo énfasis en las secciones de resultados, discusión y conclusiones. Finalmente, después de leer los títulos, para identificar los artículos potencialmente elegibles, se seleccionaron 52 artículos los cuales fueron base para el artículo de revisión que se presenta. Ver fig. 1

Fig. 1 Flujograma sobre proceso de búsqueda



Fuente: elaboración propia. 2021

CAPÍTULO IV

ARTÍCULO DE REVISIÓN

Xenoinjertos como estrategia de regeneración ósea guiada

4.1 Introducción

La rehabilitación odontológica progresa a velocidad cada vez mayor en materia de revitalización. Dentro de este campo existen diversas teorías y defensores de prácticas odontológicas especializadas, una de ellas es el aumento del volumen óseo y el uso de xenoinjertos. Esto beneficia el proceso de recepción y fijación de los implantes dentales, objetivo final del odontólogo que desea ejecutar una correcta terapia rehabilitadora en sus pacientes [1]. En el caso de aquellos que carecen de suficiente cantidad de hueso para colocar implantes dentales, existen varias técnicas quirúrgicas para aumentar el volumen óseo y posibilitar este tratamiento. Sin embargo, no está claro cuáles técnicas son preferibles, lo que puede acarrear frecuentes complicaciones.

La pérdida ósea del proceso alveolar es un fenómeno que puede acontecer a lo largo de la vida por diferentes motivos. Esta reabsorción ósea puede ser ocasionada por infección crónica o aguda, traumatismo, patología local o sistémica, o como consecuencia de la enfermedad periodontal avanzada. La causa más frecuente de deficiencia ósea en la cresta residual edéntula, es la merma de la función mecánica derivada de la extracción o pérdida dental[2]. La pérdida de soporte óseo alveolar es uno de los signos característicos de destrucción por la enfermedad periodontal, considerada generalmente por representar las secuelas anatómicas de la extensión apical de la periodontitis. Esta enfermedad puede afectar grandes áreas de reabsorción ósea de forma vertical u horizontal, en algunos casos puede estar relacionada con la presencia de placa bacteriana y la formación de bolsas periodontales. En este caso puede ocasionar la pérdida de los dientes causando dificultad para la masticación y la fonación de palabras, además de movimiento y desviación del resto de los dientes,

reabsorciones óseas, sumado a los problemas de estética, autoestima, interacción social y disfrute gastronómico [3].

De tal manera que las atrofiaciones óseas de la cresta alveolar edéntula, en sentido horizontal o vertical van a condicionar cualquier solución posible a la situación. Por lo tanto, será necesario corregir las deficiencias mediante procedimientos de aumento de hueso; simultáneos o previos a la colocación de las fijaciones. Dichas alteraciones de la cresta ósea pueden variar en función de la región del maxilar afectada, al igual que las demandas funcionales y estéticas de los pacientes a tratar, por lo que es imprescindible la valoración individualizada de las necesidades terapéuticas. Además, se debe evaluar clínicamente mediante radiografías tridimensionales, Cone Beam Computed Tomography (CBCT), la cresta alveolar residual; un diagnóstico de ésta es fundamental para seleccionar la estrategia terapéutica y el material adecuado para cada situación [2]. Entre los diferentes procedimientos, están el aumento vertical y horizontal del reborde.

Las técnicas de aumento óseo mediante la regeneración ósea guiada, son procedimientos con una consolidada evidencia científica como método de aumento de hueso en defectos alveolares localizados, constituyen procedimientos predecibles para el aumento óseo que permiten la colocación y el mantenimiento de implantes osteointegrados. Los mismos requieren suficiente hueso para lograr una estabilización adecuada, y en algunos pacientes, el tratamiento con implantes no sería viable sin el aumento óseo horizontal o vertical. Existen varios materiales y técnicas quirúrgicas disponibles para el aumento óseo [4]. Un injerto óseo en bloque tiene como principal objetivo resolver un defecto óseo que el organismo no puede reparar por sí solo, para así devolver el soporte y la anatomía con la neoformación de hueso en cantidad y calidad suficiente para la instalación correcta de implantes dentales. En caso de edentulismo [2], el procedimiento idóneo consiste en restablecer el volumen óseo perdido, y así disponer de hueso apto para el soporte de los implantes requeridos para un diseño protésico correcto.

Entre los principales métodos de regeneración ósea en cirugía preprotésica, están la distracción alveolar y los injertos óseos y sus alternativas, principalmente los

xeroinjertos de origen bovino (Bio-Oss®) y los cerámicos tipo fosfato tricálcico (Cerasorb®)[5]. Siendo el volumen óseo horizontal y vertical mediante el uso de xenoinjertos el interés de esta revisión. Existe una gran variedad de xenoinjertos consistentes en una matriz mineral derivada de animales, corales o algas, su indicación fundamental es el relleno de cavidades, sobre todo en la elevación sinusal. También son empleados en implantes inmediatos postextracción y en implantes fenestrados [5]. Uno de los que mayor seguridad ofrece en implantología, considerado como el gold standard, es el hueso bovino desproteinizado (DBBM); es altamente biocompatible y con propiedades osteoconductoras, sin embargo, su capacidad para reabsorberse es controvertida.

Actualmente, se desarrollan investigaciones acerca de sustitutos óseos de origen equino, en recientes estudios preclínicos y casos clínicos se ha demostrado su biocompatibilidad y osteoconductoras; se pueden utilizar como sustitutos óseos sin que interfieran en los fenómenos fisiológicos de aposición y reabsorción ósea [6]. En este sentido, toda investigación sobre el empleo de xenoinjertos en el campo de la odontología constituye un aporte tanto para profesionales como para estudiantes de los distintos niveles académicos de esta profesión. Además de un apoyo para las personas que por una u otra razón tengan pérdida de órganos dentales, debilidad ósea y requieren de implantes para mejorar su calidad de vida e imagen personal. De allí, el propósito de esta revisión es describir los beneficios del xenoinjertos como estrategia en la regeneración ósea.

4.2 Desarrollo

Evolución de los estudios sobre xenoinjertos

La medicina regenerativa es un campo amplio que incluye la ingeniería de tejidos, además incorpora la investigación sobre auto curación donde el cuerpo usa sus propios sistemas, algunas veces con ayuda de material biológico extraño, para recrear células y reconstruir tejidos y órganos. Los términos ingeniería de tejidos y medicina regenerativa han llegado a ser intercambiables, el campo intenta enfocarse más en las curas, en lugar de los tratamientos para enfermedades complejas; hasta crónicas.

Además, de las aplicaciones médicas y las no terapéuticas incluyen el uso de tejidos como biosensores para detectar agentes amenazantes biológicos o químicos, y chips de tejidos que se pueden utilizar para probar la toxicidad de un medicamento experimental. Actualmente, los avances en rehabilitación odontológica progresan a velocidad cada vez mayor; en materia de revitalización.

La práctica odontológica ha evolucionado al incorporar técnicas terapéuticas para la rehabilitación oral de los pacientes que por diferentes causas han perdido órganos dentales. La regeneración ósea guiada es uno de las técnicas más estudiadas y extendidas para el aumento óseo en defectos alveolares localizados. A principios de los años ochenta del siglo pasado una serie de estudios experimentales entre ellos los de Nyman et al., descubrieron la posibilidad de regenerar los tejidos periodontales perdidos mediante el principio de la exclusión celular, observando que las células que primero colonizan la lesión van a determinar el tipo de tejido que en última instancia ocupará el espacio existente [7].

En base a este conocimiento, desarrollaron técnicas mediante la utilización de membranas barrera [8], con la capacidad de excluir a las estirpes celulares no deseadas de la zona a tratar, y a su vez permitir el acceso de los precursores celulares deseados. Esta técnica recibió el nombre de regeneración tisular guiada y estableció un nuevo principio mediante el cual fue posible regenerar el tejido periodontal, incluyendo el cemento radicular, el ligamento periodontal y el hueso alveolar [7,8].

Dentro de las diferentes técnicas que han sido empleadas en el tratamiento de defectos tisulares está el xenoinjerto, el cual es un injerto de tejido procedente de un donante de una especie distinta, bien sea de animales o minerales similares al hueso. Existen mineralizados derivados de corales y algas. Son biocompatibles y ofrecen propiedades osteoconductoras, soportan el crecimiento vascular, la migración y diferenciación celular, además de la formación de hueso de manera consecuyente y siempre en un medio osteogénico (9). Aresti et al., señalan que en la actualidad, existen seis tipos básicos de xenoinjertos disponibles: Hidroxiapatita (HA) no porosa, Cemento de hidroxiapatita, Hidroxiapatitaporosa, Fosfatotricálcico (-TCP), PMMA y

HEMA polímero (polímeros de calcio de capas de polimetacrilato de metilo y metacrilato de hidroxietilo) y Vidriobioactivo (10).

Defectos óseos y pérdida de hueso

La periodontitis es una enfermedad inflamatoria que afecta al tejido de soporte de los dientes. Dado que su resultado final es la pérdida de las estructuras periodontales y consiguientemente de los dientes, la meta a conseguir con el tratamiento periodontal es la regeneración de estas estructuras perdidas. Más allá de las bolsas periodontales, del sangrado al sondaje y la pérdida de inserción, la pérdida de hueso alveolar es uno de los signos característicos de la destrucción en la periodontitis y una secuela es la extensión apical de la misma [11, 12]. La morfología alveolar puede ser evaluada tras la elevación de un colgajo mucoperiosteico durante la cirugía periodontal, o también por medio de estudio radiológico intraoral; éste permite realizar un buen diagnóstico de la situación [12].

Además se puede hacer una comparación longitudinal entre las medidas de distancia entre las marcas anatómicas, unión amelocementaria o cresta alveolar, donde se puede observar el grado de extensión de la pérdida ósea [13, 14]. También se evidencia la pérdida ósea más allá de la profundidad de sondaje, por ejemplo el número de paredes perdidas o la anchura de los desperfectos infraóseos, los cuales podrían influir en la terapia regenerativa. Dicha anchura debe ser evaluada radiográficamente como la distancia entre el margen coronal de la bolsa infraósea y la superficie de la raíz, una línea a través del desperfecto infraóseo y la parte más coronal del margen [15, 16]. Los defectos infraóseos, anatómicamente pueden presentarse de diferentes maneras, entre horizontales, verticales o circunferenciales; “variando dentro de un mismo individuo se puede dosificar en función de su grado, forma, distribución, localización, apertura de los puntos de contacto, grado de impactación alimentaria, relación con crestas marginales adyacentes o lesiones traumáticas” [12 p. 104].

Radiologicamente un defecto vertical se caracteriza por una destrucción asimétrica alrededor del diente, en este sentido la cresta alveolar no es paralela al nivel que hace conexión entre la unión del LAC del diente contiguo, y la base de dicho defecto está

localizada apicalmente a la cresta alveolar [17]. También se debe considerar que el hueso vertical perdido se asocia además con la pérdida de hueso periodontal y a la pérdida dentaria como consecuencia. De allí la relevancia de la detección a tiempo de dicha alteración [18].

En cuanto a la clasificación de los defectos óseos, existen diferentes realizadas por distinto autores, entre ellas destacan la presentada por Goldman y Cohen, quienes los clasificaron en función al número de paredes que rodean al defecto; de una, dos y tres paredes. Luego en 1964 Glickman, las divide en cráteres, defectos infraóseos, contornos óseos bultosos, hemisepto, márgenes inconsistentes y Balcones. Por su parte Prichard, en 1965 los agrupa en cráteres interproximales, hemiseptos, invasiones de furcación, defectos intraóseos y combinaciones de estos defectos. En 1974 surge la de Manson y Nicholson, quienes los clasifican en defectos intraalveolares, alteraciones en la morfología del margen alveolar, perforaciones de las tablas con o sin afectación del margen alveolar [12].

Referente a las ventajas, los xenoinjertos presentan las siguientes: elaboración industrial, osteoconductor por excelencia, nula reacción inflamatoria y son de fácil obtención [39]. Dentro de sus desventajas están: posible rechazo inmunológico, resistencia mecánica baja [40], proceso de elaboración costosa y no posee osteoinducción.

Discusión

En la actualidad, la ingeniería tisular se ha convertido en una de las mejores opciones para el manejo de terapias regenerativas, esta permite mejorar la calidad de vida de los pacientes en diferentes ámbitos, ya que como campo interdisciplinario aplica los principios de ingeniería y biología para desarrollo de elementos biológicos sustitutivos para la restauración, mantenimiento y mejora de la función tisular. "Se basa en el entendimiento de los principios del crecimiento tisular, y su aplicación, para producir reemplazo de tejidos para uso clínico" [53 p. 1], y sus estrategias son utilizadas con éxito clínicamente en odontología. Lo que representa un desafío para sus profesionales y para estudiantes de esta área.

De tal manera que esta interdisciplina se proyecta como una herramienta de uso habitual en para la regeneración ósea [53], que permitirá mejorar la calidad de vida de pacientes por medio de terapias regenerativas avanzadas. Actualmente, estas terapias ya se están utilizando para el tratamiento de patologías en diversos órganos, pero en el sistema estomatognático su aplicación se encuentra en etapas iniciales [54]. En la medida que estas investigaciones avancen, será cada vez más favorable su aplicabilidad en la clínica odontológica. Podemos decir también que el uso de xenoinjertos como estrategia de regeneración ósea guiada, específicamente el uso de xenoinjerto bovino cubierto con una barrera de membrana biológica reabsorbible, es un tratamiento seguro y fiable para el aumento de volumen óseo ya que este solventa la reabsorción ósea del hueso autógeno, brindándole una alta tasa de morbilidad en la cirugía [55].

CAPÍTULO V

Conclusión

El uso de xenoinjerto, se ha convertido en la técnica de elección en la regeneración ósea horizontal y vertical para la posterior rehabilitación con implantes, por ser la supervivencia del implante colocado en la zona requerida del 85 al 100%, presentar ninguna o pocas complicaciones, y mejorar o mantener la función tisular. Por eso difundir conocimiento sobre este tema es fundamental ya que en un futuro próximo podría convertirse en una herramienta de uso habitual. Abordar los avances de la Odontología sobre el tema de los Xenoinjertos permite aportar conocimiento que integra de forma metódica y selectiva lo más actual en esta área.

En cuanto a los artículos de revisión, es un estudio bibliográfico en el que se recopila, analiza, sintetiza y discute la información publicada sobre un tema, que pueden incluir un examen crítico del estado de los conocimientos reportados en la literatura, son importantes porque contribuyen a la actualización, síntesis y difusión de nuevos conocimientos. Esto es válido no solo para medicina sino para todas las ciencias y las humanidades. Por ello, las revisiones son una solución que tienen los profesionales para mantenerse actualizados acerca de los últimos conocimientos y tendencias sobre una determinada materia. En este sentido, algunos autores señalan que cada cierta cantidad de artículos se necesita una revisión para consolidar la información existente y dar una respuesta clara y actualizada sobre un tema.

REFERENCIAS

- 1-Nyman, S., Karring, T., Lindhe, J. & Planten, S. Healing following implantation of periodontitis-affected roots into gingival connective tissue.(1980) **7**: 394-401. [citado el 6 de julio 2021]. Disponible en: <http://archiv.ub.uni-marburg.de/diss/z2004/0392/pdf/ddk.pdf>
- 2-Gottlow, J., Nyman, S., Karring, T. & Lindhe, J. New attachment formation as the result of controlled tissue regeneration. (1984) **11**:494-503. [citado el 6 de julio 2021]. Disponible en: <https://onlinelibrary.wiley.com/doi/abs/10.1111/j.1600051X.1984.tb00901.x?sid=nlm%3Apubmed> <https://doi.org/10.1111/j.1600-051X.1984.tb00901.x>
- 3-Aresti, Allende A, Martín Vera P. Tratamiento de defectos óseos con biomateriales y técnicas de barrera. [Publicación periódica en línea]. 2013 [citado el 4 de julio 2021]. Disponible en: <https://www.dental-tribune.com/epaper/dt-latin-america/dt-latin-america-no-1-2013-0113-%5B04-07%5D.pdf>.
- 4-Gomez V. Benedetti G. Castellar C. Fang L. Díaz A. Regeneración Ósea Guiada: Nuevos avances en la terapéutica de los defectos óseos. [Publicación periódica en línea]. 2014 (vol.51 n.º.2) [8 p.] [Citado 05 de mayo 2020] Disponible en URL: <http://scielo.sld.cu/pdf/est/v51n2/est07214.pdf>
- 5-Ortiz-Vigón A. Regidor E. Vignán R. Pérez A. Gómez D. Vignoletti F. Aumento óseo horizontal de la cresta alveolar atrófica. Revisión de la literatura. Max [Internet] 2016 vol.19 n.º.202 [19 p.] [Citado 05 de mayo de 2020] Disponible en URL: <https://www.odontologia33maxilaris.com/foro-20160930-Aumento-oseo-horizontal-de-la-cresta-alveolar-atrofica-Revision-de-la-literatura.aspx>
- 6-Salmerón J. Cirugía Preprotésica. Análisis crítico. [Publicación periódica en línea] 2007 julio-agosto. [Citado 21 de mayo 2020]; 29(4): [9 p.]. Disponible en URL: <http://scielo.isciii.es/pdf/maxi/v29n4/especial2.pdf>.
- 7-Hallman M, Lundgren S, Sennerby L. Histologic analysis of clinical biopsies taken after 6 months and 3-years after maxillary sinus floor augmentation with 80% bovine hydroxyapatite and 20% autogenous bone mixed with fibrin glue. Clin Implant Dent Relat Res 2001; **3**:87-96. Disponible en URL: scielo.isciii.es/scielo.php?pid=S021312852018000300002&script=sci_arttext&tlng=pt vol.34 no.3 Madrid
- 8-Hernández R Fernández, C y Baptista, P. Metodología de la Investigación. 3ra. Ed. México: Mc Graw – Hill; 2006.

9-Manual para la elaboración y presentación de los anteproyectos, proyectos de trabajos de grado, trabajos de grado, tesis doctoral e informe de pasantía y extramuros de la Universidad José Antonio Páez. 2020

10-Papapanou PN, Tonetti MS. Diagnosis and epidemiology of periodontal osseous lesions. Artículo de Revisión.[Publicación periódica en línea], Periodontology 2000, Vol. 22, 2000, 8–21 Copyright C Munksgaard 2000 Printed in Denmark All rights reserved Disponible en <https://www.sidp.it/media-download/tayygeh.pdf>

11-Goldman HM, Cohen WD. The infrabony pocket: classification and treatment. J Periodontol 1958; 29(4): 272. [Citado 17 de julio 2021] Disponible en:<https://aap.onlinelibrary.wiley.com/doi/abs/10.1902/jop.1958.29.4.272>The Journal of Periodontology

12-Monzón Trujillo D, Martínez Brito, I. Rodríguez Sarduy,R. Piña Rodríguez, J J, Pérez Mír, E A. Injertos óseos en implantología oral. Artículo de Revisión. [Publicación periódica]. (vol.36 no.4) Matanzas jul.-ago. 2014. [Citado: 29 de junio de 2021] Disponible en <http://www.revmedicaelectronica.sld.cu/index.php/rme/article/view/1107>

13-Carini F; Porcaro, F; Ciaravino, M; Monai, D; Francesconi, M y Baldoni, M. Reconstrucción preimplante con hueso autólogo de procedencia sinfisaria en la rehabilitación de defectos óseos 42 transversales de los maxilares: protocolo a realizar en la consulta.2009.[Publicación periódica] (Vol. 21, No.1, p, 11-19). Madrid Disponible en https://scielo.isciii.es/scielo.php?script=sci_arttext&pid=S1699-65852009000100002

14-Christoph H.; Glauser H. y Glauser R Evaluación clínica del tratamiento con implantes dentales.Periodontology, editorial española; 9: 230-239. 2005

15-Jensen, S. S., Aaboe, M., Pinholt, E. M., Hjorting-Hansen, E., Melsen, F. & Ruyter, I. E. (1996) Tissue reaction and material characteristics of four bone substitutes. International Journal of Oral and Maxillofacial Surgery.Disponible en: <https://pubmed.ncbi.nlm.nih.gov/8820123>

16-Dinatale, E y Guercio, E. Regeneración ósea guiada (GBR). Revisión de la literatura. Acta odontol. venez [online]. 2008, vol.46, n.4, pp. 554-561. ISSN 0001-6365. Disponible en: http://ve.scielo.org/scielo.php?pid=S0001-63652008000400027&script=sci_abstract

17-Esposito M. Grusovin MG. Felice P. Karatzopoulos G. Worthington HV. Coulthard P. Intervenciones para reemplazar los dientes perdidos: técnicas de aumento óseo horizontal y vertical para el tratamiento con implantes. Cochrane [Internet]. 2009. [Citado 05 de mayo 2020]; (2) Disponible en:

https://www.cochrane.org/es/CD003607/ORAL_intervenciones-para-reemplazar-los-dientes-perdidos-tecnicas-de-aumento-oseo-horizontal-y-vertical.

18.-Felzani R. Cicatrización de los tejidos con interés en cirugía bucal. [Publicación periódica en línea]. 2005 [citado en julio 2021] (vol.43, n.3), pp. 310-318. ISSN 0001-6365. Disponible en <https://dialnet.unirioja.es/servlet/articulo?codigo=5686077>

19-Fernández Tresguerres HI, Alobera GM, Del Canto PM, Blanco JL. Physiological bases of bone regeneration I. Histology and physiology of bone tissue. Med Oral Patol Oral Cir Bucal. 2006; 11: 47-51. ISSN 1698-6946 Disponible en: http://www.medicinaoral.com/pubmed/medoralv11_i2_p151.pdf

20-Cha HS, Kim JW, Hwang JH, Ahn KM. Frecuencia de injerto óseo en cirugía de implantes. 31 de marzo de 2016; 38 (1): 19. doi: 10.1186 / s40902-016-0064-2. Collection 2016 Dic. Disponible en <https://pubmed.ncbi.nlm.nih.gov/27077072/>

21-Schlegel AK. Material de reemplazo óseo Bio-Oss. Resultados a largo plazo con el material de reemplazo óseo Bio-Oss. 1996; 106: 141-149 [Publicación periódica en línea] Disponible en <https://europepmc.org/article/med/8921988>

22-Campana V, Milano G, Pagano E, Barba M, Cicione C, Salonna G et al. Sustitutos óseos en cirugía ortopédica: de la ciencia básica a la práctica clínica. 2014; 25: 2445-2461. [Publicación periódica en línea] Disponible en <https://www.ncbi.nlm.nih.gov/pmc/articles/PMC4169585/>

23-Lutz R, Berger-Fink S, Stockmann P, Neukam FW, Schlegel KA. Aumento del suelo del seno con hueso autógeno frente a un xenoinjerto de origen bovino: un estudio retrospectivo de 5 años Res. 2015; 26: 644-648. [Publicación periódica en línea] Disponible en <https://pubmed.ncbi.nlm.nih.gov/25906198/>

24-Jensen T, Schou S, Stavropoulos A, Terheyden H, Holmstrup P. Maxillary sinus floor augmentation with Bio-Oss or Bio-Oss mixed with autogenous bone as graft: a systematic review. Clin Oral Implants Res. 2012; 23: 263-273. [Publicación periódica en línea] Disponible en <https://pubmed.ncbi.nlm.nih.gov/21443592/>

25-Kim Y, Nowzari H, Rich SK. Risk of prion disease transmission through bovine-derived bone substitutes: a systematic review. Clin Implant Dent Relat Res. 2013; 15: 645-653. Disponible en <https://pubmed.ncbi.nlm.nih.gov/22171533/>

26-Kim Y, Rodriguez AE, Nowzari H. El riesgo de infección por priones a través de materiales de injerto bovino. 2016; 18: 1095-1102 Disponible en <https://pubmed.ncbi.nlm.nih.gov/26856530/>

27-Moraschini, V., Poubel, L. A., Ferreira, V. F. & Barboza Edos, S. Evaluación de las tasas de supervivencia y éxito de los implantes dentales informadas en estudios longitudinales con un período de seguimiento de al menos 10 años: una revisión sistemática. (2015).Int J Oral Maxillofac Surg44 (3): 377-88.Disponible en <https://pubmed.ncbi.nlm.nih.gov/25467739/>

28- Llamuca, Katty. Estudios de casos de los diferentes tipos de hueso y materiales para formación de rebordes alveolares con fines protésicos. Trabajo de titulación de Odontólogo. Ecuador:Universidad de Guayaquil Facultad Piloto de Odontología, julio del 2014. Disponible en <http://repositorio.ug.edu.ec/bitstream/redug/5218/1/LLAMUCAkatty.pdf>

29- Constitución de la República Bolivariana de Venezuela. [Internet] 2000 [Consulta el 21 de mayo de 2021] Disponible en http://leyes.tuabogado.com/constitución/index.php?option=com-_content&view=article&id=84:crbv-articulo-83&catid=25Itemid=106

30-Ley sobre el Derecho de Autor (Gaceta Oficial N° 4.638 Extraordinario del 1 de octubre de 1993) Disponible en URL: <http://mhov.com.ve/wp-content/uploads/2014/08/Ley-Sobre-Derecho-de-Autor.pdf>

31-Balestrini, M. Procedimientos Técnicos en la Investigación Documental (Orientaciones para la aplicación de las Técnicas Documentales y organización del Trabajo Escrito). Caracas. BL Consultores Asociados, Servicio Editorial. (2002).

32-Tamayo y Tamayo M. Diccionario de la Investigación Científica. 2da ed. México, Limusa. 2004

33-Arias F. El Proyecto de Investigación. Introducción a la Metodología Científica.6ta. ed. Caracas Episteme; 2012

34-Gómez V, Benedetti G, Castellar C, Fang L, Díaz A. Regeneración Ósea Guiada: Nuevos avances en la terapéutica de los defectos óseos. Rev. Cuba de Estomat. [Internet] 2014 [consultado 2020 May 5]; 51(2): 187-194. Disponible en: <http://scielo.sld.cu/pdf/est/v51n2/est07214.pdf>

35-Ortiz-Vigón A, Regidor E, Lorenzo R, Oteo A, Gómez D, Vignoletti F. Aumento óseo horizontal de la cresta alveolar atrófica. Revisión de la literatura. Rev. Maxill. [Internet] 2016 [Consultado 2020 May 5]; 19(202): 122-141. Disponible en: <https://www.odontologia33.com/revista-maxillaris/noticias/6528/revista-maxillaris-numero-202-octubre.html>

36-Cova M, Freitas A. Técnica de distracción osteogénica dentoalveolar como tratamiento predecible en el aumento de volumen tridimensional en los rebordes atróficos [Pregrado]. Universidad José Antonio Páez, Venezuela; 2011.

37-de Vicente E. Distracción ósea vs Injerto en bloque. Gaceta Odont. [Internet]. 2011 [Consultado 2020 May 21]; 226: 84-100. Disponible en: https://gacetadental.com/wp-content/uploads/OLD/pdf/226_CIENCIA_Distraccion_osea_vs_injerto_bloque.pdf

38-Salmerón-Acosta J. Cirugía preprotésica. Análisis crítico. Rev Esp Oral y Maxilofac [Internet] 2007 [Consultado 2020 May 21]; 29(4): 228-239. Disponible en: <https://scielo.isciii.es/pdf/maxi/v29n4/especial2.pdf>

39-Hallman M, Lundgren S, Sennerby L. Histologic analysis of clinical biopsies taken after 6 months and 3-years after maxillary sinus floor augmentation with 80% bovine hydroxyapatite and 20% autogenous bone mixed with fibrin glue. Clin Implant Dent Relat Res 2001 [Consultado 2021 May 5]; 3: 87-96. Disponible en: <https://onlinelibrary.wiley.com/doi/abs/10.1111/j.1708-8208.2001.tb00236.x>

40-Nyman, S, Karring, T, Lindhe, J, Planten S. Healing following implantation of periodontitis-affected roots into gingival connective tissue. J Clin Periodontol. [Internet] 1980 [Consultado 2021 Jul 6]; 7(5): 394-401. Disponible en: <http://archiv.ub.uni-marburg.de/diss/z2004/0392/pdf/ddk.pdfhttps://doi.org/10.1111/j.1600-051X.1980.tb02012.x>

41-Gottlow, J, Nyman, S, Karring, T, Lindhe J. New attachment formation as the result of controlled tissue regeneration. J Clin Periodontol. [Internet] 1984 [Consultado 2021 Jul 6]; 11(8): 494-503. Disponible en: <https://onlinelibrary.wiley.com/doi/abs/10.1111/j.1600-051X.1984.tb00901.x?sid=nlm%3Apubmedhttps://doi.org/10.1111/j.1600-051X.1984.tb00901.x>

42-Nannmark U, Sennerby L. The bone tissue responses to prehydrated and collagenated cortico-cancellous porcine bone grafts: a study in rabbit maxillary defects. Clin Implant Dent Relat Res. [Internet] 2008 [Consultado 2021 Jul 5]; 10(4):264-70. Disponible en: <https://onlinelibrary.wiley.com/doi/epdf/10.1111/j.1708-8208.2007.00080.xhttps://doi.org/10.1111/j.1708-8208.2007.00080.x>

43-Aresti-Allende A, Martín-Vera P. Tratamiento de defectos óseos con biomateriales y técnicas de barrera. Dent Trib. [Internet] 2013 [Consultado 2021 Jul 4]; Disponible en: <https://la.dental-tribune.com/news/tratamiento-de-defectos-oseos-con-biomateriales-y-tecnicas-de-barrera/>

44-Papapanou PN, Tonetti MS. Diagnosis and epidemiology of periodontal osseous lesions. Periodontol [Internet] 2000 [Consultado 2021 Jul 5]; 22: 8-2. Disponible en: <https://www.sidp.it/media-download/tayyjuh.pdf>

45-Escudero-Castaño N, Perea-García M, Campo-Trapejo J, Bascones-Martínez A. Regeneración ósea de un defecto circunferencial de tres paredes con hueso autólogo. Av Periodon Implant. [Internet] 2008 [Consultado 2021 Jul 21]; 20 (2): 103-111. Disponible en: <https://scielo.isciii.es/pdf/peri/v20n2/original2.pdf>

46-Benn DK A review of the reliability of radiographic measurements in estimating alveolar bone changes. J clin periodontol. 1990; 17(1): 14-21.

47- Eickholz P, Hausmann E. Evidence for healing of interproximal intrabony defects after conventional and regenerative therapy: digital radiography and clinical measurements. J periodon resear. 1998; 33(3): 156-65.

48-Klein F, Kim TS, Hassfeld S, Staehle HJ, Reitmeir P, Holle R, et al. Radiographic defect depth and width for prognosis and description of periodontal healing of infrabony defects. J periodontol. 2001; 72(12): 1639-46.

49-Tsitoura E, Tucker R, Suvan J, Laurell L, Cortellini P, Tonetti M. Baseline radiographic defect angle of the intrabony defect as a prognostic indicator in regenerative periodontal surgery with enamel matrix derivative. J clin periodontol. 2004; 31(8): 643-7.

50-Pepelassi EA, Tsiklakis K, Diamanti-Kipioti A. Radiographic detection and assessment of the periodontal endosseous defects. J clin periodontol. 2000; 27(4): 224-30.

51-Papapanou PN, Wennstrom JL. The angular bony defect as indicator of further alveolar bone loss. J of clin periodontol. 1991; 18(5): 317-22.

52-Martínez-Lange Azorin JF, Segura-Andrés G, Faus-López J, Agustin-Panadero R. Tratamiento de defectos intraóseos causados por enfermedad periodontal agresiva mediante derivados de la matriz del esmalte: revisión y descripción de la técnica. Period y Osteointeg. [Internet] 2013 [Consultada 2021 Jul 23]; 23(1): 48-58.

Disponible en:
http://www.sepa.es/images/stories/SEPA/REVISTA_PO/articulos.pdf/23-1_06.pdf

53-Bowers GM, Granet M, Stevens M, Emerson J, Corio R, Mellonig J, et al. Histologic evaluation of new attachment in humans. A preliminary report. J periodontol. 1985; 56(7): 381-96.

54-Rivault AF, Toto PD, Levy S, Gargiulo AW. Autogenous bone grafts: osseous coagulum and osseous retrograde procedures in primates. J periodontol. 1971; 42(12): 787-96.

55-Laurell L, Gottlow J. Guided tissue regeneration update. International dental journal. 1998 Aug;48(4):386-98. 14. Robinson E. Osseous coagulum for bone induction. J periodontol. 1969; 40(9): 503-10.

56-Robinson E. Osseous coagulum for bone induction. J periodontol. 1969; 40(9): 503-10.

57-Badersten A, Nilveus R, Egelberg J. Effect of nonsurgical periodontal therapy. I. Moderately advanced periodontitis. J clinical periodontol. 1981; 8(1): 57-72.

58-Monzón-Trujillo D, Martínez-Brito I, Rodríguez-Sarduy R, Piña-Rodríguez JJ, Pérez-Mír EA. Injertos óseos en implantología oral. Rev Med Elect. [Internet] 2014 [Consultada 2021 Jun 29]; 36(4): 1-17. Disponible en http://www.revmedicaelectronica.sld.cu/index.php/rme/rt/printerFriendly/1107/html_1

59-Carini F, Porcaro, F, Ciaravino M, Monai D, Francesconi M, Baldoni M. Reconstrucción preimplante con hueso autólogo de procedencia sinfisaria en la rehabilitación de defectos óseos 42 transversales de los maxilares: protocolo a realizar en la consulta. Avanc Period Implant [Internet] 2009 [Consultada 2021 May 6]; 21(1): 11-19. Disponible en https://scielo.isciii.es/scielo.php?script=sci_arttext&pid=S1699-65852009000100002

60-Christoph H, Glauser H, Glauser R. Evaluación clínica del tratamiento con implantes dentales. Periodontol. 2005. 9: 230-239.

61-Jensen SS, Aaboe M, Pinholt EM, Hjorting-Hansen E, Melsen, F, Ruyter I E. Tissue reaction and material characteristics of four bone substitutes. Internat J Oral Maxillofac Implants [Internet] 1996 [Consultado 2021 May 5]; 11(1); 55-66. Disponible en: <https://pubmed.ncbi.nlm.nih.gov/8820123>

- 62-Dinatale E, Guercio E. Regeneración ósea guiada (GBR). Revisión de la Literatura. Act Odont Venezol. [Internet] 2008 [Consultado 2020 May 21]; 46(4): 10. Disponible en: http://ve.scielo.org/scielo.php?script=sci_arttext&pid=S0001-63652008000400027
- 63-Esposito M. Grusovin MG. Felice P. Karatzopoulos G. Worthington HV. Coulthard P. Intervenciones para reemplazar los dientes perdidos: técnicas de aumento óseo horizontal y vertical para el tratamiento con implantes. Cochrane [Internet]. 2009. [Consultado 2020 May 5]; (2) Disponible en: https://www.cochrane.org/es/CD003607/ORAL_intervenciones-para-reemplazar-los-dientes-perdidos-tecnicas-de-aumento-oseo-horizontal-y-vertical
- 64-Cha HS, Kim JW, Hwang JH, Ahn KM. Frequency of bone graft in implant surgery. Maxillofac Plast Reconstr Surg. [Internet] 2016 [Consultado 2021 May 9]; 38(1): 19. Disponible en: <https://www.ncbi.nlm.nih.gov/pmc/articles/PMC4819798/> doi: 10.1186/s40902-016-0064-2
- 65-Schlegel AK. Bio-Oss bone replacement material. Long-term results with Bio-Oss bone replacement material. Schweiz Monatsschr Zahnmed. 1996; 106: 141-149
- 66-Campana V, Milano G, Pagano E, Barba M, Cicione C, Salonna G et al. Bone substitutes in orthopaedic surgery: from basic science? to clinical practice. J Mater Sci Mater Med. [Internet] 2014 [Consultado 2021 Jun 5]; 25(10): 2445-2461. Disponible en: <https://www.ncbi.nlm.nih.gov/pmc/articles/PMC4169585/>
- 67-Lutz R, Berger-Fink S, Stockmann P, Neukam FW, Schlegel KA. Sinus floor augmentation with autogenous bone vs. A bovine-derived xenograft-A 5-year retrospective study. Clin Oral Implant Res. [Internet] 2015 [Consultado 2021 May 5]; 26(6): 644-648.[Publicación periódica en línea] Disponible en: <https://pubmed.ncbi.nlm.nih.gov/25906198/>doi: 10.1111/clr.12352.
- 68-Jensen T, Schou S, Stavropoulos A, Terheyden H, Holmstrup P. Maxillary sinus floor augmentation with Bio-Oss or Bio-Oss mixed with autogenous bone as graft: a systematic review. Clin Oral Implants Res. [Internet] 2012 [Consultado 2021 May 3]; 23(3): 263-273. [Publicación periódica en línea] Disponible en: <https://pubmed.ncbi.nlm.nih.gov/21443592/> doi: 10.1111/j.1600-0501.2011.02168.x.
- 69-Kim Y, Nowzari H, Rich SK. Risk of prion disease transmission through bovine-derived bone substitutes: a systematic review. Clin Implant Dent Relat Res. [Internet] 2013 [Consultado 2021 Jul 5]; 15(5): 645-653. Disponible en: <https://pubmed.ncbi.nlm.nih.gov/22171533/>doi: 10.1111/j.1708-8208.2011.00407.x.
- 70-Kim Y, Rodriguez AE, Nowzari H. The risk of prion infection through bovine grafting materials. Clin Implant Dent Relat Res. [Internet] 2016 [Consultado 2021 Jul

4]; 18(6): 1095-1102. Disponible en: <https://pubmed.ncbi.nlm.nih.gov/26856530/>
DOI: 10.1111/cid.12391

71-Moraschini, V., Poubel, L. A., Ferreira, V. F. & Barboza Edos, S. (2015) Evaluation of survival and success rates of dental implants reported in longitudinal studies with a follow-up period of at least 10 years: A systematic review. *Internat J Oral Maxillof Surg.* [Internet] 2015 [Consultado 2021 Jun 28];44(3): 377-388. Disponible en: <https://pubmed.ncbi.nlm.nih.gov/25467739/> DOI: 10.1016/j.ijom.2014.10.023

72-Llamuca K. Estudios de casos de los diferentes tipos de hueso y materiales para formación de rebordes alveolares con fines protésicos. [Pregrado] [Internet] Ecuador: Universidad de Guayaquil. 2014 [Consultado 2021 Jun 29]. Disponible en <http://repositorio.ug.edu.ec/bitstream/redug/5218/1/LLAMUCAkatty.pdf>

73-De la Peña-Brambila FJ, Miranda-Diaz AG. Alternativas de reconstrucción de los defectos óseos mandibulares. *Rev Mx Ciruj Buc Maxilof.* [Internet] 2016 [Consultado 2021 Jul 27]; 12(3); 99-106. Disponible en: <https://www.medigraphic.com/pdfs/cirugiabucal/cb-2016/cb163e.pdf>

74-Quiroz-Gonzalez K. Comparación histológica del aloinjerto y xenoinjerto en la cicatrización alveolar post exodoncia en *Cavia porcellus*. [Pregrado]. [Internet]. Perú: Universidad Nacional Mayor de San Marcos. 2013. Disponible en: https://cybertesis.unmsm.edu.pe/bitstream/handle/20.500.12672/3379/Quiroz_gk.pdf?sequence=1&isAllowed=y

75-Baar A, Ibañez A. Injertos y substitutos óseos, y sustancias osteoinductivas: puesta al día. *Rev Chilena Ortop y Traum.* [Internet] 2006 [Consultado 2021 Jul 2]; 47: 23-32. Disponible en: <https://www.schot.cl/wp-content/uploads/revista/47-1.pdf#page=23>

76-Finkemeier CG. Bone-grafting and bone-graf substitutes. *J Bone Joint Surg.* 2002; 84(3): 454-464.

77-Araya-Hernández J. Estudio morfológico comparativo de un hueso liofilizado fabricado en Chile y de un hueso comercial (Bio-oss). [Postgrado] [Internet]. Chile: Universidad de Chile. 2006. Disponible en: [http://repositorio.uchile.cl/bitstream/handle/2250/140005/Estudio-morfol%
c3%b3gico-comparativo-de-un-hueso-liofilizado-fabricado-en-Chile.pdf?sequence=1&isAllowed=y](http://repositorio.uchile.cl/bitstream/handle/2250/140005/Estudio-morfol%c3%b3gico-comparativo-de-un-hueso-liofilizado-fabricado-en-Chile.pdf?sequence=1&isAllowed=y)

78-Keating JF, McQueen MM. Substitutes for autologous bone graft in orthopaedic trauma. *J Bone Joint Surg.* [Internet] 2001 [Consultado 2021 Jul 3]; 83-B(1):3-8. Disponible en: <https://online.boneandjoint.org.uk/doi/pdf/10.1302/0301-620x.83b1.0830003>

79-Nandi SK, Roy S, Mukherjee P, Kundu B, Basu De & D. Orthopaedic applications of bone graft & graft substitutes: a review. *Indian J Med Res.*[Internet] 2010 [Consultado 2021 Jul 4]; 132: 15-30. Disponible en: https://www.researchgate.net/profile/Samit-Nandi/publication/45538194_Orthopaedic_applications_of_bone_graft_graft_substitutes_A_review/links/0a85e532b0b68a44c6000000/Orthopaedic-applications-of-bone-graft-graft-substitutes-A-review.pdf

80-Camargo PM, Lekovic V, Weinlaender M, Nedic M, Vasilic N, Wolinsky LE, et al. A controlled re-entry study on the effectiveness of bovine porous bone mineral used in combination with a collagen membrane of porcine origin in the treatment of intrabony defects in humans. *J Clin Periodontol.* [Internet] 2000 [Consultado 2021 Jun 28]; 27 (12): 889–896. Disponible en: <https://onlinelibrary.wiley.com/doi/abs/10.1034/j.1600-051x.2000.027012889.x>
DOI: [10.1034/j.1600-051x.2000.027012889.x](https://doi.org/10.1034/j.1600-051x.2000.027012889.x)

81-Soares Rocha F, Alencar Ramos LM, Dantas Batista J, Zanetta-Barbosa D, Dechichi P. Organic bovine graft associated with PRP in rabbit calvaria. *Intl Arch Otorrinolaryngol.* [Internet] 2011 [Consultado Jul 3]; 15 (2): 208-213. Disponible en: <http://arquivosdeorl.org.br/conteudo/pdfForl/15-02-14-eng.pdf>

82-Gerbi ME, Pinheiro AL, Marzola C, Limeira Júnior Fde A, Ramalho LM, Ponzi EA, et al. Assessment of bone repair associated with the use of organic bovine bone and membrane irradiated at 830 nm. *Photomed Laser Surg.* [Internet] 2005 [Consultado 2021 Jul 2]; 23(4): 382-8. Disponible en: <https://pubmed.ncbi.nlm.nih.gov/16144481/>doi: 10.1089/pho.2005.23.382.

83-Franca M. Registro fotográfico: procedimiento de implantación de xenoinjerto bovino Corti-Oss® y membranas de prf. 2020. Valencia. Venezuela.

84-Felzani R. Cicatrización de los tejidos con interés en cirugía bucal. *Act Odont Venez.* [Internet] 2005 [Consultado 2021 Jul 5]; 43(3): 310-318. Disponible en: https://www.actaodontologica.com/ediciones/2005/3/cicatrizacion_tejidos.asp

85-Fernández-Tresguerres Hernández-Gi I, Alobera-García MA, del Canto_Pingarrón M, Blanco-Jerez L. Bases fisiológicas de la regeneración ósea I Histología y fisiología del tejido óseo. *Med Oral Patol Oral Cir Bucal.* 2006; 11: E47-51.

Disponible

en:

<http://www.medicinaoral.com/medoralfree01/v11i1/medoralv11i1p47e.pdf>

86-Agüero-Romero GA, Pulitano-Manisagian GE, Mandalanus PM. Reseña actualizada de Ingeniería Tisular en disciplinas odontológicas. Rev Facul Odont. [Internet] 2016 [Consultado 2021 Jul 26]; 31(70): 15-22. Disponible en: <https://dialnet.unirioja.es/servlet/articulo?codigo=5766161>

87-Rosales-Ibañez R, Ojeda-Gutiérrez F. Ingeniería tisular en odontología. Rev Adm. [Internet] 2012 [Consultado 2021 Jul 25]; LXIX(4 164-167. Disponible en: <https://www.medigraphic.com/pdfs/adm/od-2012/od124d.pdf>

88-Ferrer-Diaz P, Martin-Ares M, Trapote-Mateo S, Jiménez-García J, Santiago-Saracho JE, Manrique-García C. Regeneración horizontal en sector abteroposterior cpn injerto en bloque Vs particulado. Cient Dent. [Internet] 2019 [Consultado 2021 Jul 12]; 16(1); 35-39. Disponible en: <https://coem.org.es/pdf/publicaciones/cientifica/vol16num1/RegeneracionHorizontal.pdf>

ANEXO

Xenoinjertos como estrategia de regeneración ósea guiada

Xenografts as a guided bone regeneration strategy

Xenoinxertos como estratégia de regeneração óssea guiada

Sofía Victoria Volcán-Acuña, Mirlerys Duannymar Morillo-Rodríguez
Facultad de Ciencias de la Salud, Universidad José Antonio Páez, Valencia,
Venezuela

Línea de Investigación: Odontología Clínica y Correctiva

Resumen

La rehabilitación odontológica progresa continuamente en materia de revitalización. Entre los principales métodos de regeneración ósea en cirugía preprotésica, están la distracción alveolar, los injertos óseos y sus alternativas, principalmente los xenoinjertos de origen bovino y los cerámicos tipo fosfato tricálcico. Existe una gran variedad de xenoinjertos consistentes en una matriz mineral derivada de animales, corales o algas, su indicación fundamental es el relleno de cavidades, principalmente en la elevación sinusal. El propósito de esta revisión es describir los beneficios del xenoinjertos como estrategia en la regeneración ósea. Su uso como estrategia de regeneración ósea guiada, específicamente el de bovino cubierto con una barrera de membrana biológica reabsorbible, es un tratamiento seguro y fiable para el aumento de volumen óseo, solventa la reabsorción ósea del hueso autógeno. Las complicaciones por su uso son muy bajas. Tras realizar la cirugía con el injerto la supervivencia del implante colocado en la zona es del 85,7% al 100%. Se confirma que esta es la técnica de elección para realizar una regeneración ósea horizontal y vertical para la posterior rehabilitación con implantes. En odontología, se sigue estudiando este campo y su aplicación, sin embargo, se ha ido demostrando que resulta de forma satisfactoria para mejorar o mantener la función tisular. Por eso tomar conocimiento sobre este tema es fundamental ya que en un futuro próximo podría convertirse en una herramienta de uso habitual.

Palabras clave: Xenoinjertos, regeneración ósea guiada.

Abstract

Dental rehabilitation is continuously progressing in terms of revitalization. Among the main methods of bone regeneration in preprosthetic surgery, are alveolar distraction, bone grafts and their alternatives, mainly xenografts of bovine origin and ceramics type tricalcium phosphate. There is a great variety of xenografts consisting of a mineral matrix derived from animals, corals or algae, its fundamental indication is the filling of cavities, mainly in the sinus elevation. The purpose of this review is to

describe the benefits of xenografts as a strategy in bone regeneration. Its use as a guided bone regeneration strategy, specifically that of cattle covered with a resorbable biological membrane barrier, is a safe and reliable treatment for bone volume increase, solvent bone reabsorption of autogenous bone. Complications from its use are very low. After performing surgery with the graft, the survival of the implant placed in the area is 85.7% to 100%. It is confirmed that this is the technique of choice to perform a horizontal and vertical bone regeneration for subsequent rehabilitation with implants. In dentistry, this field is still studied and its application, however, it has been shown that it is satisfactory to improve or maintain tissue function. That is why taking cognizance about this topic is essential since in the near future it could become a tool of common use.

Key words: Xenografts, guided bone regeneration.

Resumo

A reabilitação odontológica está progredindo continuamente em termos de revitalização. Entre os principais métodos de regeneração óssea na cirurgia pré-prótese, estão a distração alveolar, enxertos ósseos e suas alternativas, principalmente xeroenxertos de origem bovina e fosfato de tricalcário tipo cerâmica. Há uma grande variedade de xeroenxertos consistindo de uma matriz mineral derivada de animais, corais ou algas, sua indicação fundamental é o enchimento de cavidades, principalmente na elevação do seio. O objetivo desta revisão é descrever os benefícios dos xeroenxertos como estratégia na regeneração óssea. Seu uso como estratégia de regeneração óssea guiada, especificamente a de bovinos cobertos com uma barreira de membrana biológica resorbável, é um tratamento seguro e confiável para aumento de volume ósseo, reabsorção óssea solvente de osso autógeno, proporcionando uma alta taxa de morbidade na cirurgia. As complicações de seu uso são muito baixas. Após a realização da cirurgia com o enxerto, a sobrevivência do implante colocado na área é de 85,7% a 100%. Confirma-se que esta é a técnica de escolha para realizar uma regeneração óssea horizontal e vertical para posterior reabilitação com implantes. Na odontologia, esse campo ainda é estudado e sua aplicação, no entanto, tem sido demonstrado que é satisfatório melhorar ou manter a função tecidual. É por isso que tomar conhecimento sobre esse tema é essencial, pois em um futuro próximo pode se tornar uma ferramenta de uso comum.

Palavras-Chave: Xeroenxertos, regeneração óssea guiada

Introducción

La rehabilitación odontológica progresa a velocidad cada vez mayor en materia de revitalización. Dentro de este campo existen diversas teorías y defensores de prácticas odontológicas especializadas, una de ellas es el aumento del volumen óseo y el uso de xenoinjertos. Esto beneficia el proceso de recepción y fijación de los implantes dentales, objetivo final del odontólogo que desea ejecutar una correcta terapia rehabilitadora en sus pacientes [1]. En el caso de aquellos que carecen de suficiente cantidad de hueso para colocar implantes dentales, existen varias técnicas quirúrgicas para aumentar el volumen óseo y posibilitar este tratamiento. Sin embargo, no está claro cuáles técnicas son preferibles, lo que puede acarrear frecuentes complicaciones.

La pérdida ósea del proceso alveolar es un fenómeno que puede acontecer a lo largo de la vida por diferentes motivos. Esta reabsorción ósea puede ser ocasionada por infección crónica o aguda, traumatismo, patología local o sistémica, o como consecuencia de la enfermedad periodontal avanzada.

La causa más frecuente de deficiencia ósea en la cresta residual edéntula, es la merma de la función mecánica derivada de la extracción o pérdida dental [2]. La pérdida de soporte óseo alveolar es uno de los signos característicos de destrucción por la enfermedad periodontal, considerada generalmente por representar las secuelas anatómicas de la extensión apical de la periodontitis. Esta enfermedad puede afectar grandes áreas de reabsorción ósea de forma vertical u horizontal, en algunos casos puede estar relacionada con la presencia de placa bacteriana y la formación de bolsas periodontales. En este caso puede ocasionar la pérdida de los dientes causando dificultad para la masticación y la fonación de palabras, además de movimiento y desviación del resto de los dientes, reabsorciones óseas, sumado a los problemas de estética, autoestima, interacción social y disfrute gastronómico [3].

De tal manera que las atrofiaciones óseas de la cresta alveolar edéntula, en sentido horizontal o vertical van a condicionar cualquier solución posible a la situación. Por lo tanto, será necesario corregir las deficiencias mediante procedimientos de aumento de hueso; simultáneos o previos a la colocación de las fijaciones. Dichas alteraciones

de la cresta ósea pueden variar en función de la región del maxilar afectada, al igual que las demandas funcionales y estéticas de los pacientes a tratar, por lo que es imprescindible la valoración individualizada de las necesidades terapéuticas. Además, se debe evaluar clínicamente mediante radiografías tridimensionales, Cone Beam Computed Tomography (CBCT), el diagnóstico de la cresta alveolar residual es fundamental; para seleccionar la estrategia terapéutica y el material adecuado para cada situación [2]. Entre los diferentes procedimientos, están el aumento vertical y horizontal del reborde.

Las técnicas de aumento óseo mediante la regeneración ósea guiada, son procedimientos con una consolidada evidencia científica como método de aumento de hueso en defectos alveolares localizados, constituyen procedimientos predecibles para el aumento óseo que permiten la colocación y el mantenimiento de implantes osteointegrados. Los mismos requieren suficiente hueso para lograr una estabilización adecuada, y en algunos pacientes, el tratamiento con implantes no sería viable sin el aumento óseo horizontal o vertical. Existen varios materiales y técnicas quirúrgicas disponibles para el aumento óseo [4]. Un injerto óseo en bloque tiene como principal objetivo resolver un defecto óseo que el organismo no puede reparar por sí solo, para así devolver el soporte y la anatomía con la neoformación de hueso en cantidad y calidad suficiente para la instalación correcta de implantes dentales. En caso de edentulismo [2], el procedimiento idóneo consiste en restablecer el volumen óseo perdido, y así disponer de hueso apto para el soporte de los implantes requeridos para un diseño protésico correcto.

Entre los principales métodos de regeneración ósea en cirugía preprotésica, están la distracción alveolar y los injertos óseos y sus alternativas, principalmente los xenoinjertos de origen bovino (Bio-Oss®) y los cerámicos tipo fosfato tricálcico (Cerasorb®)[5]. Siendo el volumen óseo horizontal y vertical mediante el uso de xenoinjertos el interés de esta revisión. Existe una gran variedad de xenoinjertos consistentes en una matriz mineral derivada de animales, corales o algas, su indicación fundamental es el relleno de cavidades, sobre todo en la elevación sinusal. También son empleados en implantes inmediatos post extracción y en implantes

fenestrados [5]. Uno de los que mayor seguridad ofrece en implantología, considerado como el gold standard, es el hueso bovino desproteinizado (DBBM); es altamente biocompatible y con propiedades osteoconductoras, sin embargo, su capacidad para reabsorberse es controvertida.

Actualmente, se desarrollan investigaciones acerca de sustitutos óseos de origen equino, en recientes estudios preclínicos y casos clínicos se ha demostrado su biocompatibilidad y osteoconductoras; se pueden utilizar como sustitutos óseos sin que interfieran en los fenómenos fisiológicos de aposición y reabsorción ósea [6]. Abordar los avances de la Odontología sobre el tema de los Xenoinjertos permite aportar conocimiento que integra de forma metódica y selectiva lo más actual en esta área. De allí, el propósito de esta revisión es describir los beneficios del xenoinjertos como estrategia en la regeneración ósea.

Materiales y métodos

Para el desarrollo de este artículo se hizo una revisión documental acerca del uso de xenoinjertos para la regeneración ósea en la rehabilitación odontológica, lo que ameritó una pesquisa enfocada en la especialidad de cirugía y periodoncia. Se utilizaron como fuentes de información: Elsevier (vía Science Direct), el motor de búsqueda Google Académico, bibliotecas virtuales como Scielo, Dialnet, bases de datos como Lilacs, Latindex, Springer Link, Medigraphic.org.mx. También se buscó información en Bibliotecas virtuales de universidades nacionales; Universidad José Antonio Páez, Universidad Central de Venezuela, Universidad de Carabobo, Universidad de Los Andes. De universidades extranjeras como la Universidad Autónoma de México, y la Universidad Central de Ecuador. También Se ubicaron revistas científicas especializadas, Actas Odontológicas, tanto nacionales como internacionales. Además de artículos científicos disponibles en físicos.

Para la búsqueda se utilizaron las palabras clave xenoinjertos, defectos óseos, regeneración ósea en odontología, atrofia alveolar, pérdida del volumen óseo, la cual inicialmente arrojó 15.100 resultado. Después de la revisión de los resúmenes y palabras clave, excluyendo aquellos que no estaban relacionados con xenoinjertos,

quedando un grupo de 1.000 resultados. Posteriormente, se hizo lectura de la información compilada, se evaluó su pertinencia con el propósito de la revisión documental y con las normas exigidas para la publicación de artículos de revisión por la revista seleccionada, y finalmente se hizo la síntesis del contenido presentado, reduciéndose a 54 resultados.

Evolución de los estudios sobre xenoinjertos

La medicina regenerativa es un campo amplio que incluye la ingeniería de tejidos, además incorpora la investigación sobre auto curación donde el cuerpo usa sus propios sistemas, algunas veces con ayuda de material biológico extraño, para recrear células y reconstruir tejidos y órganos. Los términos ingeniería de tejidos y medicina regenerativa han llegado a ser intercambiables, ya que el campo intenta enfocarse más en las curas, en lugar de los tratamientos para enfermedades complejas, y a menudo hasta crónicas. Además de las aplicaciones médicas y las no terapéuticas incluyen el uso de tejidos como biosensores para detectar agentes amenazantes biológicos o químicos, y chips de tejidos que se pueden utilizar para probar la toxicidad de un medicamento experimental. Actualmente, los avances en rehabilitación odontológica progresan a velocidad cada vez mayor; en materia de revitalización.

La práctica odontológica ha evolucionado al incorporar técnicas terapéuticas para la rehabilitación oral de los pacientes que por diferentes causas han perdido órganos dentales. La regeneración ósea guiada es uno de las técnicas más estudiadas y extendidas para el aumento óseo en defectos alveolares localizados. A principios de los años ochenta del siglo pasado una serie de estudios experimentales entre ellos los de Nyman et al., descubrieron la posibilidad de regenerar los tejidos periodontales perdidos mediante el principio de la exclusión celular, observando que las células que primero colonizan la lesión van a determinar el tipo de tejido que en última instancia ocupará el espacio existente [7].

En base a este conocimiento, desarrollaron técnicas mediante la utilización de membranas barrera [8], con la capacidad de excluir a las estirpes celulares no deseadas de la zona a tratar, y a su vez permitir el acceso de los precursores celulares deseados. Esta técnica recibió el nombre de regeneración tisular guiada y estableció

un nuevo principio mediante el cual fue posible regenerar el tejido periodontal, incluyendo el cemento radicular, el ligamento periodontal y el hueso alveolar [7,8].

Dentro de las diferentes técnicas que han sido empleadas en el tratamiento de defectos tisulares está el xenoinjerto, el cual es un injerto de tejido procedente de un donante de una especie distinta, bien sea de animales o minerales similares al hueso. Existen mineralizados derivados de corales y algas. Son biocompatibles y ofrecen propiedades osteoconductoras, soportan el crecimiento vascular, la migración y diferenciación celular, además de la formación de hueso de manera consecuyente y siempre en un medio osteogénico (9). Aresti et al., señalan que en la actualidad, existen seis tipos básicos de xenoinjertos disponibles: hidroxiapatita (HA) no porosa, Cemento de hidroxiapatita, Hidroxiapatita porosa, Fosfato tricálcico (-TCP), PMMA y HEMA polímero (polímeros de calcio de capas de polimetacrilato de metilo y metacrilato de hidroxietilo) y Vidriobioactivo (10).

Defectos óseos y pérdida de hueso

La periodontitis es una enfermedad inflamatoria que afecta al tejido de soporte de los dientes. Dado que su resultado final es la pérdida de las estructuras periodontales y consiguientemente de los dientes, la meta a conseguir con el tratamiento periodontal es la regeneración de estas estructuras perdidas. Más allá de las bolsas periodontales, del sangrado al sondaje y la pérdida de inserción, la pérdida de hueso alveolar es uno de los signos característicos de la destrucción en la periodontitis y una secuela es la extensión apical de la misma [11, 12]. La morfología alveolar puede ser evaluada tras la elevación de un colgajo mucoperióstico durante la cirugía periodontal, o también por medio de estudio radiológico intraoral; éste permite realizar un buen diagnóstico de la situación [12].

Además se puede hacer una comparación longitudinal entre las medidas de distancia entre las marcas anatómicas, unión amelocementaria o cresta alveolar, donde se puede observar el grado de extensión de la pérdida ósea [13, 14]. También se evidencia la pérdida ósea más allá de la profundidad de sondaje, por ejemplo el número de paredes perdidas o la anchura de los desperfectos infraóseos, los cuales podrían influir en la terapia regenerativa. Dicha anchura debe ser evaluada

radiográficamente como la distancia entre el margen coronal de la bolsa infraósea y la superficie de la raíz, una línea a través del desperfecto infraóseo y la parte más coronal del margen [15, 16]. Los defectos infraóseos, anatómicamente pueden presentarse de diferentes maneras, entre horizontales, verticales o circunferenciales; “variando dentro de un mismo individuo se puede dosificar en función de su grado, forma, distribución, localización, apertura de los puntos de contacto, grado de impactación alimentaria, relación con crestas marginales adyacentes o lesiones traumáticas” [12 p. 104].

Radiologicamente un defecto vertical se caracteriza por una destrucción asimétrica alrededor del diente, en este sentido la cresta alveolar no es paralela al nivel que hace conexión entre la unión del LAC del diente contiguo, y la base de dicho defecto está localizada apicalmente a la cresta alveolar [17]. También se debe considerar que el hueso vertical perdido se asocia además con la pérdida de hueso periodontal y a la pérdida dentaria como consecuencia. De allí la relevancia de la detección a tiempo de dicha alteración [18].

En cuanto a la clasificación de los defectos óseos, existen diferentes realizadas por distinto autores, entre ellas destacan la presentada por Goldman y Cohen, quienes los clasificaron en función al número de paredes que rodean al defecto; de una, dos y tres paredes. Luego en 1964 Glickman, las divide en cráteres, defectos infraóseos, contornos óseos bultosos, hemisepto, márgenes inconsistentes y Balcones. Por su parte Prichard, en 1965 los agrupa en cráteres interproximales, hemiseptos, invasiones de furcación, defectos intraóseos y combinaciones de estos defectos. En 1974 surge la de Manson y Nicholson, quienes los clasifican en defectos intraalveolares, alteraciones en la morfología del margen alveolar, perforaciones de las tablas con o sin afectación del margen alveolar [12]. A continuación se presenta la tabla 1 con la clasificación de Goldman y Cohen con características de cada tipología [19].

Tabla 1. Clasificación de los defectos óseos

Defecto óseo	Características
De 1 pared	Generalmente es interdental. En caso de que la pared remanente sea proximal, se denomina defecto hemiseptal
De dos paredes	Es el más común en la zona interdental. Generalmente incluye a las paredes V y L
De tres paredes	Está rodeado por tres paredes óseas, y la superficie reticular forma una cuarta pared
Circunferencial	Es cuando existe pérdida ósea alrededor de todo el diente

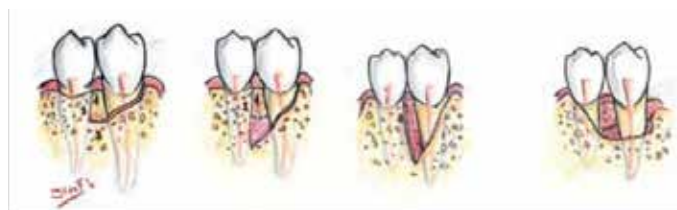


Figura 1. Defectos verticales de 3 paredes, 2 paredes, 1 pared y circunferencial. Fuente: [19]

Elaboración propia

El tratamiento de la periodontitis consiste en eliminar los factores causales por medio de terapia mecánica, raspado y alisado radicular, posteriormente se reevalúa la situación periodontal para proceder a valorar la necesidad de tratamiento quirúrgico, ya que los defectos óseos de magnitud, dificulta el éxito del tratamiento mecánico. Por consiguiente, el resultado de la cirugía será el logro de una nueva reinsertión [20], reparación [21], o epitelio largo de unión [22]. En dichos procedimientos quirúrgicos no es fundamental el uso de materiales para favorecer la regeneración, los cuales se clasifican de la siguiente manera: autógenos, aquellos que pertenecen al mismo individuo; alógenos, pertenecientes a un individuo de la misma especie; o aloplásticos, sustitutivos sintéticos, inorgánicos, biocompatibles y/o bioactivos, de injertos óseos, que promueven la cicatrización mediante osteoconducción [23].

Uno de los tipos de autoinjerto óseo intraoral, es el hueso cortical, se obtiene preferiblemente de una zona próxima al lugar del defecto para disminuir la morbilidad de la cirugía. Si se elige extraer hueso cortical de la zona quirúrgica donante y se mezcla sangre de este mismo emplazamiento, se formará lo que denominaríamos coágulo óseo para su posterior reposición en el lugar del defecto [23]. Es frecuente que a través de la exploración y observación radiográfica en pacientes con periodontitis, se presencien defectos óseos, debido a que el desarrollo de la enfermedad provoca irregularidades óseas en la arquitectura alveolar, lo que

disminuye la inserción del diente. La reducción de los defectos óseos posterior al tratamiento básico, raspado y alisado radicular, podría llegar a mejorar el pronóstico del diente, notoriamente durante el primer mes, y de manera continua hasta los nueve meses, evitando en la medida de lo posible el tratamiento regenerativo [24].

Injertos Óseos y su clasificación

Un injerto óseo es definido como cualquier material implantado que origine la cicatrización ósea, por sí mismo o en combinación con otro material. Se han desarrollado y estudiado diversos biomateriales, tanto naturales como sintéticos, autólogos y heterólogos como sustitutos óseos en procedimientos de aumento óseo [1]. El aumento de volumen óseo horizontal-vertical se puede realizar a través del uso de injertos, en el caso específico de esta revisión, mediante xenoinjertos. De tal manera, que la utilización de injertos óseos en la implantología dental, tiene que ver con el origen y estructura de los mismos, lo cual se incluye en la clasificación actual de injertos, con el propósito de establecer algunas de sus características más importantes, que permitan al cirujano realizar la elección adecuada basándose en las necesidades estructurales y funcionales requeridas [25].

En cuanto a su clasificación, esta se hace de acuerdo a su origen en Autólogos (autoinjertos): este tipo de injerto está compuesto por tejido tomado del mismo individuo, proporciona mejores resultados y es el único que cumple con los tres mecanismos de regeneración ósea; osteogénesis, osteoinducción y osteoconducción, evita la transmisión de enfermedades y el rechazo inmunológico[26]. Los Homólogos (aloinjertos): se componen de tejido tomado de un individuo de la misma especie, no relacionado genéticamente con el receptor, cuenta con capacidad osteoinductiva y osteoconductora, se comporta como una estructura que permitirá la neoformación ósea a partir del remplazo gradual que sufre el injerto por el hueso del huésped, haciendo este proceso lento y con considerable pérdida de volumen. Existen 3 tipos de aloinjertos óseos: congelados, desecados (liofilizados) y desmineralizados [27]. Los Isogénicos (isoinjertos): están compuestos por tejido tomado de un individuo genéticamente relacionado con el individuo receptor [25]. Y los Heterólogos (xenoinjertos): aquellos que se trasplantan de una especie a otra especie distinta.

Existen multitud de xenoinjertos mineralizados derivados de animales, coral e incluso algas disponibles en el mercado. Estos injertos deben cumplir ciertos requisitos para su utilización, como su seguridad, biocompatibilidad, osteoconductividad, tener propiedades mecánicas, biodegradabilidad y capacidad para reemplazarse por hueso del paciente [28]; siendo estos últimos, los xenoinjertos, el objeto de interés en este momento.

Regeneración Ósea, Crecimiento y Desarrollo Óseo

Los primeros reportes científicos sobre Regeneración Ósea Guiada (ROG), aparecen en la literatura a finales de la década de los años 50, donde se demostró el crecimiento de nuevo hueso en fémur, cresta ilíaca y columna vertebral utilizando una barrera para impedir la invasión de tejidos blandos. Esta se basa en la formación de nuevo hueso para el relleno de defectos óseos, comprende el uso de membranas con funciones de barrera aptas para evitar la infiltración, en la zona de reparación, de componentes celulares (células epiteliales y conjuntivas) distintos a células osteopromotoras. [29].

La ROG en implantología surge a partir de investigaciones precedentes en el campo de la Periodoncia sobre Regeneración Tisular Guiada (RTG), basada en una técnica quirúrgica que evita la proliferación de células epiteliales no deseadas, mediante la interposición de una membrana semipermeable entre hueso, raíz dentaria y colgajo, de manera de dar tiempo a las células del tejido periodontal (hueso y ligamento) de multiplicarse y colonizar el defecto tisular [29]. También a finales de la década de los años 50 inician las publicaciones de reportes científicos acerca de tratamientos odontológicos en la regeneración ósea guiada, para el desarrollo o crecimiento óseo.

En el crecimiento de volumen óseo vertical, es considerado el procedimiento que utiliza cualquier técnica que apunte a crear una mayor altura de reborde alveolar, en una dimensión vertical, con el objetivo de poder colocar implantes dentales de una longitud adecuada (usualmente de 9 mm o mayor). El crecimiento de volumen horizontal son los defectos de clase 4, estos se caracterizan por una anchura mínima del reborde alveolar, que dificultan en gran medida la estabilización de los implantes

dentales en la posición correcta desde el punto de vista restaurador. En el ámbito odontológico, los factores de crecimiento son conocidos como intermediarios biológicos y son los encargados de la proliferación, diferenciación y quimiotaxia celular, además de la formación de matriz extracelular; factores que juegan un papel fundamental en la regeneración de tejidos duros y blandos” [30].

Xenoinjertos: técnica de regeneración ósea. Beneficios y clasificación

El xenoinjerto óseo dental es el hueso obtenido de una especie distinta a la del receptor humano, normalmente proviene de hueso animal. Estos no poseen un potencial osteoinductivo, pero sí osteoconductor, además actúan como matriz para la neoformación ósea [29]. Son biocompatibles y presentan propiedades osteoconductoras, soportan el crecimiento vascular, la migración y diferenciación celular y la consecuente formación de hueso siempre en un medio osteogénico propicio. Es decir, con el tiempo se observa que los espacios interparticulares se rellenan con hueso nuevo [27].

La frecuencia de las cirugías relacionadas con implantes dentales que involucran procedimientos quirúrgicos de aumento de tejido blando y hueso ha aumentado significativamente [31]. Los sustitutos derivados de bovinos constituye el xenoinjerto más utilizado en odontología [32-33]. Los artículos que informan sobre las complicaciones clínicas son escasos y la seguridad a largo plazo de estos injertos son rara vez abordados en la literatura odontológica. Dentro de las complicaciones informadas están: sinusitis aguda y crónica, bola fúngica sinusal, desplazamiento del material, reacciones inmunes, inflamación crónica, reacción de cuerpo extraño [34-35], y el riesgo de transmisión de enfermedades (la variante de la enfermedad de Creutzfeldt-Jakob) [36-37]; autores como Kim y colaboradores concluyeron que el largo período de latencia hasta la manifestación de la enfermedad (de más de 50 años) en pacientes infectados con xenoinjertos proporciona un marco para discutir los posibles riesgos a largo plazo [37].

Sin embargo, el hecho de que existan estudios que arrojan información sobre efectos adversos, no implica que haya casos donde se observa todo lo contrario. Pacientes con ausencias dentales se pueden beneficiar de una solución para mejorar

su calidad de vida. Los resultados de los tratamientos mediante implantes dentales correctamente ejecutados revelan una elevada tasa de éxito y de supervivencia tanto de los implantes como de las prótesis dentales [38]. A lo largo de los años se han identificado ciertos factores críticos para el éxito a largo plazo de los implantes y sus restauraciones protodónicas.

De manera tal que el uso de xenoinjertos presenta las siguientes ventajas: elaboración industrial, osteoconductor por excelencia, nula reacción inflamatoria y son de fácil obtención [39]. Dentro de sus desventajas están: posible rechazo inmunológico, resistencia mecánica baja [40], proceso de elaboración costosa y no posee osteoinducción [39].

Los xenoinjertos se clasifican según su origen en:

- **Hidroxiapatita coralina**, es de origen orgánico y estructura porosa constituida por más de un 98% de carbonato de calcio en una forma cristalina [41]. Es obtenido mediante el proceso de replaminaforma (réplicas de forma de vida), entre los corales utilizados se encuentran los derivados de Porites; de gran similitud con el hueso cortical. Otro coral utilizado es el derivado de Goniopora, su microestructura es similar al hueso esponjoso [42]. El hueso es irradiado para su esterilización, su forma comercial más conocida es Biocoral® [43, 44]. Este material es de alta resistencia a la fuerza compresiva, sin embargo es quebradizo y su desventaja es la alta tasa de reabsorción [45].
- **Hidroxiapatita ficógena**, es un tipo de hidroxiapatita natural microporosa, no reabsorbible derivada de algas. La integración ósea y la proliferación de hueso sobre la superficie de los gránulos de hidroxiapatita ficógena es aplicable, debido a que el patrón de mineralización en algas y hueso presenta gran similitud. Sus propiedades físico-químicas son casi idénticas a las del hueso por su gran área superficial, al tamaño del cristal y a su contenido en carbonato [46].
- **Hueso bovino orgánico esponjoso y cortical**, es el xenoinjerto que ha sido más estudiado en implantología [44], constituye una alternativa que fue

popularizada en la década de los años 50 [47]. Está constituido por cristales nanométricos de hidroxiapatita (HA) depositados sobre colágeno tipo I. Desde el punto de vista histológico, se ha encontrado al retirar implantes injertados con hidroxiapatita bovina en animales y humanos un contacto íntimo entre el hueso neoformado y las partículas de hidroxiapatita bovina con presencia de osteoblastos y osteoclastos, lo cual es indicativo de que la formación de nuevo hueso se ve acompañada de un proceso de aposición y reabsorción del material de relleno. Al analizar el porcentaje de hueso vital neoformado tras injerto con hidroxiapatita bovina se ha observado que este porcentaje aumenta significativamente al mezclar la hidroxiapatita bovina con hueso del receptor, por lo que esta combinación es recomendable [48]. Actualmente, está desprovisto de inmunogenicidad ya que es sometido a unos procedimientos pirolíticos que eliminan todos sus elementos proteicos y celulares que habitualmente ocupan los espacios intertrabeculares del hueso [49]. En la figura 1 se puede apreciar el procedimiento quirúrgico realizado para la implantación de xenoinjerto bovino marca Corti-oss® y membranas de prf [50].

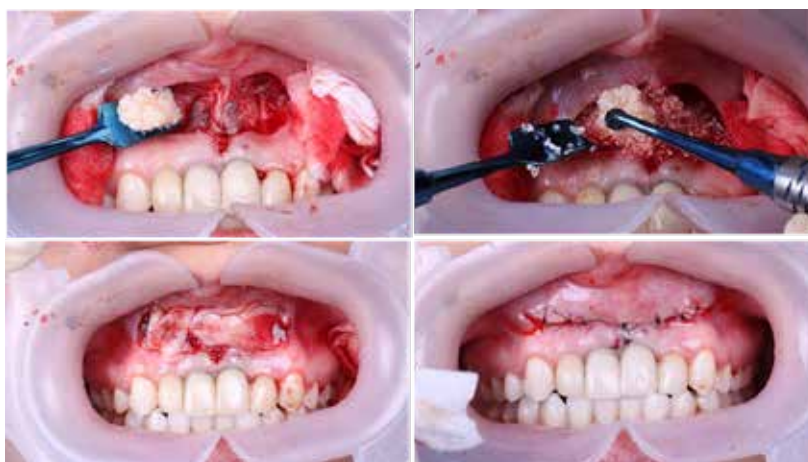


Figura 1. Implantación de xenoinjerto bovino. Fuente: [50]

La cicatrización de acuerdo a las técnicas de regeneración ósea mediante el uso de xenoinjertos

Cicatrización es la respuesta local a la injuria, reflejada en una herida o disolución de continuidad normal de los tejidos. En el humano se presenta como un conjunto de procesos celulares, vasculares y bioquímicos que se suceden en cadena superponiéndose en el tiempo hasta completar el proceso; fenómeno que sigue a todo traumatismo accidental o al quirúrgico [51]. En cuanto a las partes óseas, se da por un proceso de regeneración posible de obtener mediante la combinación de tres elementos: células viables, matriz extracelular y sustancias reguladoras insolubles (factores de crecimiento); además de los factores locales influyentes, como el entorno mecánico y vascular.

Así, la combinación de estos elementos generará un ambiente apropiado para la regeneración ósea [52], que puede ser directa o indirecta según la configuración morfológica. La directa ocurre por remodelación intracortical, sin formación de cartílago intermedio y con los extremos óseos desorganizados unificados directamente por tejido osteoide (intramembranosa), se presenta luego de una aposición anatómica excelente y la conservación rígida de la posición del hueso fracturado mediante ferulización adecuada. La indirecta sucede por formación del callo y cartílago (endocondral).

Conclusión

En la actualidad, la ingeniería tisular se ha convertido en una de las mejores opciones para el manejo de terapias regenerativas, esta permite mejorar la calidad de vida de los pacientes en diferentes ámbitos, ya que como campo interdisciplinario aplica los principios de ingeniería y biología para desarrollo de elementos biológicos sustitutivos para la restauración, mantenimiento y mejora de la función tisular. "Se basa Se basa en el entendimiento de los principios del crecimiento tisular, y su aplicación, para producir reemplazo de tejidos para uso clínico" [53 p. 1], y sus estrategias son utilizadas con éxito clínicamente en odontología. Lo que representa un desafío para sus profesionales y para estudiantes de esta área.

De tal manera que esta interdisciplina se proyecta como una herramienta de uso habitual en para la regeneración ósea [53], que permitirá mejorar la calidad de vida de pacientes por medio de terapias regenerativas avanzadas. Actualmente, estas terapias ya se están utilizando para el tratamiento de patologías en diversos órganos, pero en el sistema estomatognático su aplicación se encuentra en etapas iniciales [54]. En la medida que estas investigaciones avancen, será cada vez más favorable su aplicabilidad en la clínica odontológica. Podemos decir también que el uso de xenoinjertos como estrategia de regeneración ósea guiada, específicamente el uso de xenoinjerto bovino cubierto con una barrera de membrana biológica reabsorbible, es un tratamiento seguro y fiable para el aumento de volumen óseo ya que este solventa la reabsorción ósea del hueso autógeno, brindándole una alta tasa de morbilidad en la cirugía [55].

Además las complicaciones del uso de xenoinjerto son muy bajas, y tras realizar la cirugía con el injerto la supervivencia del implante colocado en la zona es del 85,7% al 100%. Y se confirma que esta es la técnica de elección para realizar una regeneración ósea horizontal y vertical para la posterior rehabilitación con implantes. En el área de odontología, se sigue estudiando este campo y su aplicación, sin embargo, se ha ido demostrando que resulta de forma satisfactoria para mejorar o mantener la función tisular. Por eso tomar conocimiento sobre este tema es fundamental ya que en un futuro próximo podría convertirse en una herramienta de uso habitual.

Referencias

- 1- Gómez V, Benedetti G, Castellar C, Fang L, Díaz A. Regeneración Ósea Guiada: Nuevos avances en la terapéutica de los defectos óseos. Rev. Cuba de Estomat. [Internet] 2014 [consultado 2020 May 5]; 51(2): 187-194. Disponible en: <http://scielo.sld.cu/pdf/est/v51n2/est07214.pdf>
- 2- Ortiz-Vigón A, Regidor E, Lorenzo R, Oteo A, Gómez D, Vignoletti F. Aumento óseo horizontal de la cresta alveolar atrófica. Revisión de la literatura. Rev. Maxill. [Internet] 2016 [Consultado 2020 May 5]; 19(202): 122-141. Disponible en: <https://www.odontologia33.com/revista-maxillaris/noticias/6528/revista-maxillaris-numero-202-octubre.html>
- 3- Cova M, Freites A. Técnica de distracción osteogénica dentoalveolar como tratamiento predecible en el aumento de volumen tridimensional en los rebordes atróficos [Pregrado]. Universidad José Antonio Páez, Venezuela; 2011.
- 4- de Vicente E. Distracción ósea vs Injerto en bloque. Gaceta Odont. [Internet]. 2011 [Consultado 2020 May 21]; 226: 84-100. Disponible en: https://gacetadental.com/wp-content/uploads/OLD/pdf/226_CIENCIA_Distraccion_osea_vs_injerto_bloque.pdf
- 5- Salmerón-Acosta J. Cirugía preprotésica. Análisis crítico. Rev Esp Oral y Maxilofac [Internet] 2007 [Consultado 2020 May 21]; 29(4): 228-239. Disponible en: <https://scielo.isciii.es/pdf/maxi/v29n4/especial2.pdf>
- 6- Hallman M, Lundgren S, Sennerby L. Histologic analysis of clinical biopsies taken after 6 months and 3-years after maxillary sinus floor augmentation with 80% bovine hydroxyapatite and 20% autogenous bone mixed with fibrin glue. Clin Implant Dent Relat Res 2001 [Consultado 2021 May 5]; 3: 87-96. Disponible en: <https://onlinelibrary.wiley.com/doi/abs/10.1111/j.1708-8208.2001.tb00236.x>
- 7- Nyman, S, Karring, T, Lindhe, J, Planten S. Healing following implantation of periodontitis-affected roots into gingival connective tissue. J ClinPeriodontol. [Internet] 1980 [Consultado 2021 Jul 6]; 7(5): 394-401. Disponible en: <http://archiv.ub.uni-marburg.de/diss/z2004/0392/pdf/ddk.pdfhttps://doi.org/10.1111/j.1600-051X.1980.tb02012.x>

- 8- Gottlow, J, Nyman, S, Karring, T, Lindhe J. New attachment formation as the result of controlled tissue regeneration. *J Clin Periodontol*. [Internet] 1984 [Consultado 2021 Jul 6]; 11(8): 494-503. Disponible en: <https://onlinelibrary.wiley.com/doi/abs/10.1111/j.1600-051X.1984.tb00901.x?sid=nlm%3Apubmedhttps://doi.org/10.1111/j.1600-051X.1984.tb00901.x>

- 9- Nannmark U, Sennerby L. The bone tissue responses to prehydrated and collagenated cortico-cancellous porcine bone grafts: a study in rabbit maxillary defects. *Clin Implant Dent Relat Res*. [Internet] 2008 [Consultado 2021 Jul 5]; 10 (4):264-70. Disponible en: <https://onlinelibrary.wiley.com/doi/epdf/10.1111/j.1708-8208.2007.00080.xhttps://doi.org/10.1111/j.1708-8208.2007.00080.x>

- 10- Aresti-Allende A, Martín-Vera P. Tratamiento de defectos óseos con biomateriales y técnicas de barrera. *Dent Trib*. [Internet] 2013 [Consultado 2021 Jul 4]; Disponible en: <https://la.dental-tribune.com/news/tratamiento-de-defectos-oseos-con-biomateriales-y-tecnicas-de-barrera/>

- 11- Papapanou PN, Tonetti MS. Diagnosis and epidemiology of periodontal osseous lesions. *Periodontol* [Internet] 2000 [Consultado 2021 Jul 5]; 22: 8-2. Disponible en: <https://www.sidp.it/media-download/tayyjih.pdf>

- 12- Escudero-Castaño N, Perea-García M, Campo-Trapejo J, Bascones-Martínez A. Regeneración ósea de un defecto circunferencial de tres paredes con hueso autólogo. *Av Periodon Implant*. [Internet] 2008 [Consultado 2021 Jul 21]; 20 (2): 103-111. Disponible en: <https://scielo.isciii.es/pdf/peri/v20n2/original2.pdf>

- 13- Benn DK A review of the reliability of radiographic measurements in estimating alveolar bone changes. *J clin periodontol*. 1990; 17(1): 14-21.

- 14- Eickholz P, Hausmann E. Evidence for healing of interproximal intrabony defects after conventional and regenerative therapy: digital radiography and clinical measurements. *J periodon reser*. 1998; 33(3): 156-65.

- 15- Klein F, Kim TS, Hassfeld S, Staehle HJ, Reitmeir P, Holle R, et al. Radiographic defect depth and width for prognosis and description of

- periodontal healing of infrabony defects. J periodontol. 2001; 72(12): 1639-46.
- 16- Tsitoura E, Tucker R, Suvan J, Laurell L, Cortellini P, Tonetti M. Baseline radiographic defect angle of the intrabony defect as a prognostic indicator in regenerative periodontal surgery with enamel matrix derivative. J clin periodontol. 2004; 31(8): 643-7.
- 17- Pepelassi EA, Tsiklakis K, Diamanti-Kipioti A. Radiographic detection and assessment of the periodontal endosseous defects. J clin periodontol. 2000; 27(4): 224-30.
- 18- Papapanou PN, Wennstrom JL. The angular bony defect as indicator of further alveolar bone loss. J of clin periodontol. 1991; 18(5): 317-22.
- 19- Martínez-Lange Azorin JF, Segura-Andrés G, Faus-López J, Agustin-Panadero R. Tratamiento de defectos intraóseos causados por enfermedad periodontal agresiva mediante derivados de la matriz del esmalte: revisión y descripción de la técnica. Period y Osteointeg. [Internet] 2013 [Consultada 2021 Jul 23]; 23(1): 48-58. Disponible en: http://www.sepa.es/images/stories/SEPA/REVISTA_PO/articulos.pdf/23-1_06.pdf
- 20- Bowers GM, Granet M, Stevens M, Emerson J, Corio R, Mellonig J, et al. Histologic evaluation of new attachment in humans. A preliminary report. J periodontol. 1985; 56(7): 381-96.
- 21- Rivault AF, Toto PD, Levy S, Gargiulo AW. Autogenous bone grafts: osseous coagulum and osseous retrograde procedures in primates. J periodontol. 1971; 42(12): 787-96.
- 22- Laurell L, Gottlow J. Guided tissue regeneration update. International dental journal. 1998 Aug;48(4):386-98. 14. Robinson E. Osseous coagulum for bone induction. J periodontol. 1969; 40(9): 503-10.
- 23- Robinson E. Osseous coagulum for bone induction. J periodontol. 1969; 40(9): 503-10.

- 24- Badersten A, Nilveus R, Egelberg J. Effect of nonsurgical periodontal therapy. I. Moderately advanced periodontitis. *J clinical periodontol.* 1981; 8(1): 57-72.
- 25- Monzón-Trujillo D, Martínez-Brito I, Rodríguez-Sarduy R, Piña-Rodríguez JJ, Pérez-Mír EA. Injertos óseos en implantología oral. *Rev Med Elect.* [Internet] 2014 [Consultada 2021 Jun 29]; 36(4): 1-17. Disponible en http://www.revmedicaelectronica.sld.cu/index.php/rme/rt/printerFriendly/1107/html_1
- 26- Carini F, Porcaro, F, Ciaravino M, Monai D, Francesconi M, Baldoni M. Reconstrucción preimplante con hueso autólogo de procedencia sinfisaria en la rehabilitación de defectos óseos 42 transversales de los maxilares: protocolo a realizar en la consulta. *Avanc Period Implant* [Internet] 2009 [Consultada 2021 May 6]; 21(1): 11-19. Disponible en https://scielo.isciii.es/scielo.php?script=sci_arttext&pid=S1699-65852009000100002
- 27- Christoph H, Glauser H, Glauser R. Evaluación clínica del tratamiento con implantes dentales. *Periodontol.* 2005. 9: 230-239.
- 28- Jensen SS, Aaboe M, Pinholt EM, Hjorting-Hansen E, Melsen, F, Ruyter I E. Tissue reaction and material characteristics of four bone substitutes. *Internat J Oral Maxillofac Implants* [Internet] 1996 [Consultado 2021 May 5]; 11(1); 55-66. Disponible en: <https://pubmed.ncbi.nlm.nih.gov/8820123>
- 29- Dinatale E, Guercio E. Regeneración ósea guiada (GBR). Revisión de la Literatura. *Act Odont Venezol.* [Internet] 2008 [Consultado 2020 May 21]; 46(4): 10. Disponible en: http://ve.scielo.org/scielo.php?script=sci_arttext&pid=S0001-63652008000400027
- 30- Esposito M, Grusovin MG, Felice P, Karatzopoulos G, Worthington HV, Coulthard P. Intervenciones para reemplazar los dientes perdidos: técnicas de aumento óseo horizontal y vertical para el tratamiento con implantes. *Cochrane* [Internet]. 2009. [Consultado 2020 May 5]; (2) Disponible en: https://www.cochrane.org/es/CD003607/ORAL_intervenciones-para-

[reemplazar-los-dientes-perdidos-tecnicas-de-aumento-oseo-horizontal-y-vertical](#)

- 31- Cha HS, Kim JW, Hwang JH, Ahn KM. Frequency of bone graft in implant surgery. *Maxillofac Plast Reconstr Surg.* [Internet] 2016 [Consultado 2021 May 9]; 38(1): 19. Disponible en: <https://www.ncbi.nlm.nih.gov/pmc/articles/PMC4819798/>
doi: 10.1186/s40902-016-0064-2
- 32- Schlegel AK. Bio-Oss bone replacement material. Long-term results with Bio-Oss bone replacement material. *Schweiz Monatsschr Zahnmed.* 1996; 106: 141-149
- 33- Campana V, Milano G, Pagano E, Barba M, Cicione C, Salonna G et al. Bone substitutes in orthopaedic surgery: from basic science? to clinical practice. *J Mater Sci Mater Med.* [Internet] 2014 [Consultado 2021 Jun 5]; 25(10): 2445-2461. Disponible en: <https://www.ncbi.nlm.nih.gov/pmc/articles/PMC4169585/>
- 34- Lutz R, Berger-Fink S, Stockmann P, Neukam FW, Schlegel KA. Sinus floor augmentation with autogenous bone vs. A bovine-derived xenograft-A 5-year retrospective study. *Clin Oral Implant Res.* [Internet] 2015 [Consultado 2021 May 5]; 26(6): 644-648.[Publicación periódica en línea] Disponible en: <https://pubmed.ncbi.nlm.nih.gov/25906198/>doi: 10.1111/clr.12352.
- 35- Jensen T, Schou S, Stavropoulos A, Terheyden H, Holmstrup P. Maxillary sinus floor augmentation with Bio-Oss or Bio-Oss mixed with autogenous bone as graft: a systematic review. *Clin Oral Implants Res.* [Internet] 2012 [Consultado 2021 May 3]; 23(3): 263-273. [Publicación periódica en línea] Disponible en: <https://pubmed.ncbi.nlm.nih.gov/21443592/> doi: 10.1111/j.1600-0501.2011.02168.x.
- 36- Kim Y, Nowzari H, Rich SK. Risk of prion disease transmission through bovine-derived bone substitutes: a systematic review. *Clin Implant Dent Relat Res.* [Internet] 2013 [Consultado 2021 Jul 5]; 15(5): 645-653. Disponible en: <https://pubmed.ncbi.nlm.nih.gov/22171533/>doi: 10.1111/j.1708-8208.2011.00407.x.

- 37- Kim Y, Rodriguez AE, Nowzari H. The risk of prion infection through bovine grafting materials. *Clin Implant Dent Relat Res.* [Internet] 2016 [Consultado 2021 Jul 4]; 18(6): 1095-1102. Disponible en: <https://pubmed.ncbi.nlm.nih.gov/26856530/> DOI: 10.1111/cid.12391
- 38- Moraschini, V., Poubel, L. A., Ferreira, V. F. & Barboza Edos, S. (2015) Evaluation of survival and success rates of dental implants reported in longitudinal studies with a follow-up period of at least 10 years: A systematic review. *Internat J Oral Maxillof Surg.* [Internet] 2015 [Consultado 2021 Jun 28];44(3): 377-388. Disponible en: <https://pubmed.ncbi.nlm.nih.gov/25467739/> DOI: 10.1016/j.ijom.2014.10.023
- 39- Llamuca K. Estudios de casos de los diferentes tipos de hueso y materiales para formación de rebordes alveolares con fines protésicos. [Pregrado] [Internet] Ecuador: Universidad de Guayaquil. 2014 [Consultado 2021 Jun 29]. Disponible en <http://repositorio.ug.edu.ec/bitstream/redug/5218/1/LLAMUCAkatty.pdf>
- 40- De la Peña-Brambila FJ, Miranda-Diaz AG. Alternativas de reconstrucción de los defectos óseos mandibulares. *Rev Mx Ciruj Buc Maxilof.* [Internet] 2016 [Consultado 2021 Jul 27]; 12(3); 99-106. Disponible en: <https://www.medigraphic.com/pdfs/cirugiabucal/cb-2016/cb163e.pdf>
- 41- Quiroz-Gonzalez K. Comparación histológica del aloinjerto y xenoinjerto en la cicatrización alveolar post exodoncia en *Cavia porcellus*. [Pregrado]. [Internet]. Perú: Universidad Nacional Mayor de San Marcos. 2013. Disponible en: https://cybertesis.unmsm.edu.pe/bitstream/handle/20.500.12672/3379/Quiroz_gk.pdf?sequence=1&isAllowed=y
- 42- Baar A, Ibañez A. Injertos y substitutos óseos, y sustancias osteoinductivas: puesta al día. *Rev Chilena Ortop y Traum.* [Internet] 2006 [Consultado 2021 Jul 2]; 47: 23-32. Disponible en: <https://www.schot.cl/wp-content/uploads/revista/47-1.pdf#page=23>

- 43- Finkemeier CG. Bone-grafting and bone-graft substitutes. *J Bone Joint Surg.* 2002; 84(3): 454-464.
- 44- Araya-Hernández J. Estudio morfológico comparativo de un hueso liofilizado fabricado en Chile y de un hueso comercial (Bio-oss). [Postgrado] [Internet]. Chile: Universidad de Chile. 2006. Disponible en: [http://repositorio.uchile.cl/bitstream/handle/2250/140005/Estudio-morfol%
c3%b3gico-comparativo-de-un-hueso-liofilizado-fabricado-en-Chile.pdf?sequence=1&isAllowed=y](http://repositorio.uchile.cl/bitstream/handle/2250/140005/Estudio-morfol%c3%b3gico-comparativo-de-un-hueso-liofilizado-fabricado-en-Chile.pdf?sequence=1&isAllowed=y)
- 45- Keating JF, McQueen MM. Substitutes for autologous bone graft in orthopaedic trauma. *J Bone Joint Surg.* [Internet] 2001 [Consultado 2021 Jul 3]; 83-B(1):3-8. Disponible en: <https://online.boneandjoint.org.uk/doi/pdf/10.1302/0301-620x.83b1.0830003>
- 46- Nandi SK, Roy S, Mukherjee P, Kundu B, Basu De & D. Orthopaedic applications of bone graft & graft substitutes: a review. *Indian J Med Res.*[Internet] 2010 [Consultado 2021 Jul 4]; 132: 15-30. Disponible en: https://www.researchgate.net/profile/Samit-Nandi/publication/45538194_Orthopaedic_applications_of_bone_graft_graft_substitutes_A_review/links/0a85e532b0b68a44c6000000/Orthopaedic-applications-of-bone-graft-graft-substitutes-A-review.pdf
- 47- Camargo PM, Lekovic V, Weinlaender M, Nedic M, Vasilic N, Wolinsky LE, et al. A controlled re-entry study on the effectiveness of bovine porous bone mineral used in combination with a collagen membrane of porcine origin in the treatment of intrabony defects in humans. *J Clin Periodontol.* [Internet] 2000 [Consultado 2021 Jun 28]; 27 (12): 889–896. Disponible en: <https://onlinelibrary.wiley.com/doi/abs/10.1034/j.1600-051x.2000.027012889.x> DOI: [10.1034/j.1600-051x.2000.027012889.x](https://doi.org/10.1034/j.1600-051x.2000.027012889.x)
- 48- Soares Rocha F, Alencar Ramos LM, Dantas Batista J, Zanetta-Barbosa D, Dechichi P. Organic bovine graft associated with PRP in rabbit calvaria. *Intl Arch I Otorrinolaryngol.* [Internet] 2011 [Consultado Jul 3]; 15 (2): 208-213. Disponible en: <http://arquivosdeorl.org.br/conteudo/pdfFor1/15-02-14-eng.pdf>

- 49- Gerbi ME, Pinheiro AL, Marzola C, Limeira Júnior Fde A, Ramalho LM, Ponzi EA, et al. Assessment of bone repair associated with the use of organic bovine bone and membrane irradiated at 830 nm. *Photomed Laser Surg.* [Internet] 2005 [Consultado 2021 Jul 2]; 23(4): 382-8. Disponible en: <https://pubmed.ncbi.nlm.nih.gov/16144481/>doi: 10.1089/pho.2005.23.382.
- 50- Franca M. Registro fotográfico: procedimiento de implantación de xenoinjerto bovino Corti-Oss® y membranas de prf. 2020. Valencia. Venezuela.
- 51- Felzani R. Cicatrización de los tejidos con interés en cirugía bucal. *Act Odont Venez.* [Internet] 2005 [Consultado 2021 Jul 5]; 43(3): 310-318. Disponible en: https://www.actaodontologica.com/ediciones/2005/3/cicatrizacion_tejidos.asp
- 52- Fernández-Tresguerres Hernández-Gi I, Alobera-García MA, del Canto_Pingarrón M, Blanco-Jerez L. Bases fisiológicas de la regeneración ósea I Histología y fisiología del tejido óseo. *Med Oral Patol Oral Cir Bucal.* 2006; 11: E47-51. Disponible en: <http://www.medicinaoral.com/medoralfree01/v11i1/medoralv11i1p47e.pdf>
- 53- Agüero-Romero GA, Pulitano-Manisagian GE, Mandalanus PM. Reseña actualizada de Ingeniería Tisular en disciplinas odontológicas. *Rev Facul Odont.* [Internet] 2016 [Consultado 2021 Jul 26]; 31(70): 15-22. Disponible en: <https://dialnet.unirioja.es/servlet/articulo?codigo=5766161>
- 54- Rosales-Ibañez R, Ojeda-Gutiérrez F. Ingeniería tisular en odontología. *Rev Adm.* [Internet] 2012 [Consultado 2021 Jul 25]; LXIX(4) 164-167. Disponible en: <https://www.medigraphic.com/pdfs/adm/od-2012/od124d.pdf>
- 55- Ferrer-Diaz P, Martin-Ares M, Trapote-Mateo S, Jiménez-García J, Santiago-Saracho JE, Manrique-García C. Regeneración horizontal en sector abteroposterior cpn injerto en bloque Vs particulado. *Cient Dent.* [Internet] 2019 [Consultado 2021 Jul 12]; 16(1); 35-39. Disponible en:

<https://coem.org.es/pdf/publicaciones/cientifica/vol16num1/RegeneracionHorizontal.pdf>