



UNIVERSIDAD JOSÉ ANTONIO PÁEZ

USO DEL PROPÓLEO CON HIDRÓXIDO DE CALCIO COMO MEDICACIÓN INTRA CONDUCTO EN TRATAMIENTO ENDODÓNTICO. PRESENTACIÓN DE UN CASO CLÍNICO

Autoras:

Br. Gallardo, Omarlin
Br. Cabeza, María José



**REPÚBLICA BOLIVARIANA DE VENEZUELA
UNIVERSIDAD JOSÉ ANTONIO PÁEZ
FACULTAD DE CIENCIAS DE LA SALUD
ESCUELA DE ODONTOLOGÍA
CARRERA ODONTOLOGÍA**



**USO DEL PROPÓLEO CON HIDRÓXIDO DE CALCIO COMO
MEDICACIÓN INTRACONDUCTO EN TRATAMIENTO ENDODÓNTICO.
PRESENTACIÓN DE UN CASO CLÍNICO**

Trabajo de Grado presentado como requisito parcial para optar al título de
ODONTÓLOGO

Autoras:

Br. Gallardo, Omarlin

C.I. V-28.078.023

Br. Cabeza, María José

C.I. V-29.587.821

Tutora: Od. Ivette Alsina

San Diego, febrero 2023



**REPÚBLICA BOLIVARIANA DE VENEZUELA
UNIVERSIDAD JOSÉ ANTONIO PÁEZ
FACULTAD DE CIENCIAS DE LA SALUD
ESCUELA DE ODONTOLOGÍA**



CONSTANCIA DE ACEPTACIÓN DEL TUTOR

Mediante la presente hago constar que he leído el Proyecto, elaborado por las ciudadanas **Gallardo Omarlin** y **Cabeza María José**, titulares de la cédula de identidad N° **V-28.078.023** y **V-29.587.821**, respectivamente, para optar al grado académico de Odontólogo, cuyo título es **USO DEL PROPÓLEO CON HIDRÓXIDO DE CALCIO COMO MEDICACIÓN INTRACONDUCTO EN TRATAMIENTO ENDODÓNTICO. PRESENTACIÓN DE UN CASO CLÍNICO**, y declaro que acepto la tutoría del mencionado Proyecto y de Trabajo de Grado durante su etapa de desarrollo hasta su presentación y evaluación por el jurado evaluador que se designe; según las condiciones del Reglamento de Estudios de la Universidad José Antonio Páez.

En San Diego, a los 2 días del mes de noviembre del año dos mil veintidós.

Od. Alsina, Ivette
CI V- 11.528.130



REPÚBLICA BOLIVARIANA DE VENEZUELA
UNIVERSIDAD JOSÉ ANTONIO PÁEZ
FACULTAD DE CIENCIAS DE LA SALUD
ESCUELA DE ODONTOLOGÍA



**CONSTANCIA DE APROBACIÓN PARA LA PRESENTACIÓN PÚBLICA
DEL TRABAJO DE GRADO**

Quien suscribe **Alsina Ivette**, portadora de la cédula de identidad N° **V-11.528.130**, en mi carácter de tutora del trabajo de grado presentado por las ciudadanas **Gallardo Omarlin y Cabeza María José**, portadoras de la cédula de identidad N° **V V-28.078.023** y **V-29.587.821**, titulado **USO DEL PROPÓLEO CON HIDRÓXIDO DE CALCIO COMO MEDICACIÓN INTRACONDUCTO EN TRATAMIENTO ENDODÓNTICO. PRESENTACIÓN DE UN CASO CLÍNICO**, presentado como requisito parcial para optar al título de **Odontólogo**, considero que dicho trabajo reúne los requisitos y méritos suficientes para ser sometido a la presentación pública y evaluación por parte del jurado examinador que se designe.

En San Diego, a los 3 días del mes de febrero del año dos mil veintitrés.

Od. Alsina, Ivette
CI V- 11.528.130



REPÚBLICA BOLIVARIANA DE VENEZUELA
UNIVERSIDAD JOSÉ ANTONIO PÁEZ
FACULTAD DE CIENCIAS DE LA SALUD
ESCUELA DE ODONTOLOGÍA



ACTA DE APROBACIÓN DEL TRABAJO DE GRADO

El jurado designado por la Facultad de Ciencias de la Salud, para la evaluación del Trabajo de Grado titulado: **USO DEL PROPÓLEO CON HIDRÓXIDO DE CALCIO COMO MEDICACIÓN INTRA CONDUCTO EN TRATAMIENTO ENDODÓNTICO. PRESENTACIÓN DE UN CASO CLÍNICO**, realizado por las Br. Gallardo, Omarlin y Br. Cabeza, María José, portadoras de la Cédula de Identidad N° V-28.078.023 y V-29.587.821. Cursantes de la carrera ODONTOLOGÍA, hace constar después de analizar su contenido y oír la exposición oral, considera que reúne los méritos suficientes para su aprobación.

En San Diego, a los 22 días del mes de febrero del año dos mil veintitres.

Tutor Académico:
Nombre: Alsina, Ivette
C.I.: V- 11.528.130



Jurado
Nombre: Mauren Garcia
C.I.: 7.064.708

Jurado
Nombre: Gerosima Saba
C.I.: 11.820.127

Fecha 22-02-2023.

DEDICATORIA

Toda la gloria sea para Dios porque con su amor y su bondad, me permite disfrutar una meta que logre bajo su voluntad, supere un camino lleno de obstáculos, dudas y lágrimas, pero también lleno de numerosas cosas buenas, aprendizajes y experiencias que hoy en día forjan quien soy.

Dedico cada meta especialmente a mis padres Rufina Gómez y Omar Gallardo que sin duda alguna siempre creyeron en mí, dándome una educación en valores los cuales me incentivaron a nunca perder mi norte, la ilusión y la certeza de cumplir mi sueño, enseñarme con su ejemplo que todo se puede con dedicación y disciplina, hoy esto se materializa gracias a su apoyo completamente incondicional pues fue la base de todo, no podría haber logrado esto sin ustedes, mamá y papá son mi hogar y mi refugio.

También le debo parte de esto a mi hermana Rudimar quien siempre ha tenido para mí su ejemplo profesional, una enseñanza, un regañito y su amor incondicional, a mi hermano Francklin que siempre está presente con su manera especial de mostrarme amor y todo su apoyo, a Mau que se convirtió en mi otra hermana; gracias sinceras a todos mis hermanos por compartir mi felicidad, creer en mí y convertirme en tía de Karlismar, Diego, Camila, Zoe e Isabella quienes son mi felicidad y mis personitas favoritas.

A mi compañera de trabajo de grado, mi roomie, mi compañerita de clínica y de estudio, María José, con quien compartí los momentos más difíciles pero también los más felices y emocionantes en los 4 años de carrera, quien me ayudo a salir de épocas de frustración y lágrimas con palabras de aliento, quien también estuvo para celebrar los pequeños objetivos realizados de cada etapa, me alegra muchísimo celebrar esta victoria juntas, infinitas gracias, tu apoyo fue esencial, me siento muy orgullosa de nosotras, nunca dejemos de celebrar las metas trazadas que solo nosotras sabemos cuánto costaron.

Finalizo dedicando esto a mi familia tíos, tías, madrinas y primos que siempre han estado para aplaudir mis metas, a mis mejores amigas Greisy, Ode, Franle y Jackzi quienes siempre me regalan momentos felices, palabras correctas en momentos de angustia y comparten mis alegrías, a los compañeros que Dios me puso en momentos claves de este camino quienes en algún punto fueron parte fundamental de que hoy este aquí, esto también es para ustedes.

Mi sincera gratitud a todas estas personas especiales que se encargaron de enseñarme a lo largo de la vida el significado del amor.

Gallardo, Omarlin

DEDICATORIA

Al concluir una etapa maravillosa de mi vida quiero extender un profundo agradecimiento, a quienes hicieron posible este sueño, aquellos que junto a mi caminaron en todo momento y siempre fueron fuente de inspiración, apoyo y fortaleza. Esta mención en especial para Dios, forjador de mi camino que con su inagotable amor me motiva, sustenta y alienta.

Mis padres María Eugenia Martínez y Javier Cabeza, sus esfuerzos son impresionantes y su amor es para mí invaluable, son la base de mi vida.

Mi maravillosa madrina Sandra Álvarez quien sostiene mi mano y me eleva a cumplir grandes logros, gracias por acompañarme en esta montaña rusa de emociones.

Mi otra mitad Omarlin Gallardo, mi compañera incondicional quien ha vivido conmigo números tropiezos, momentos de dificultad, pero también momentos muy felices e inigualables, mi agradecimiento hacia ti es incomparable, “Quien ha encontrado un amigo, ha encontrado un tesoro”.

Mi hermana otorgada por la vida Carla Paredes gracias por facilitar el comienzo de este largo camino y darme tu apoyo en muchos de los momentos más significativos, eres luz en mi vida.

Gracias a mi abuelita y tíos, por sostenerme en tiempos difíciles.

Mi amiga Franleyris Escalona por siempre tener las palabras adecuadas en momentos de mucha angustia y motivarme a creer en mis capacidades.

Mi amiga del alma Elizabeth Colmenarez por siempre reiterar que soy capaz de lograr todos mis anhelos y sueños.

Muchas gracias a ustedes por demostrarme que “El verdadero amor no es otra cosa que el deseo inevitable de ayudar al otro para que este se supere”. Este logro también es de ustedes.

Cabeza, María José

RECONOCIMIENTO

Agradecemos a Dios por habernos otorgado familias maravillosas quienes han creído siempre en nosotras, dándonos ejemplo de superación, humildad y sacrificio; enseñándonos a valorar las cosas verdaderamente importantes.

A todos ellos dedicamos el presente trabajo, porque han fomentado en ambas el deseo de superación y de triunfo en la vida. Lo que ha contribuido la consecución de este logro, esperamos contar siempre con su valioso e incondicional apoyo.

Nuestra gratitud también a la escuela de Odontología; agradecimiento sincero a nuestra asesora de trabajo de grado Od. Ivette Alsina, gracias a cada docente quienes con su apoyo y enseñanzas constituyen la base de nuestra vida profesional.

Gracias infinitas a todos quienes formaron parte de este maravilloso logro.

Gallardo, Omarlin y Cabeza, María José

ÍNDICE GENERAL

CONTENIDO		pp.
Resumen Informativo		x
Resumen Informativo		xii
Informative Summary		xiii
Introducción.....		1
Capítulo		
I El Problema.....		3
1.1. Planteamiento del Problema.....		3
1.2. Formulación del Problema.....		7
1.3. Objetivos.....		7
1.4. Justificación.....		8
1.5. Alcance y limitaciones.....		9
II Marco Teórico.....		10
2.1. Antecedentes.....		10
2.2. Bases Teóricas.....		15
2.3. Bases Legales.....		25
2.4. Definición de Términos.....		26
2.5. Sistema de variables.....		27
III Marco Metodológico.....		28
IV Resultados.....		32
V Conclusiones y Recomendaciones.....		41
5.1. Conclusiones.....		41
5.2. Recomendaciones.....		41
Referencias		43
Anexo.....		46

LSTA DE CUADROS

CONTENIDO

CUADROS	pp.
1. Operacionalización de las variables.....	27

LSTA DE FIGURAS

CONTENIDO

FIGURAS	pp.
1. Examen extrabucal del paciente: a) de frente, b) sonrisa, c) perfil derecho, d) perfil izquierdo.....	33
2. Examen intrabucal del paciente: a) frente, b) lateral derecho, c) lateral izquierdo, d) vista oclusal inferior, e) vista oclusal superior.....	34
3. Radiografía periapical de la UD 11, 21	34
4. Bandeja de trabajo para el tratamiento endodóntico del paciente.....	35
5. Tratamiento endodóntico: a) acceso cameral, b) toma de muestra, c) depósito de muestra en culturette para ser traslado al laboratorio	36
6. Radiografía periapical de UD 21: a) conductometría, b) conometría.....	37
7. Intraconducto: a) materiales de medicación intraconducto, b) mezcla de medicación intraconducto, c) colocación de material provisional luego de medicación intraconducto.....	37
8. Segunda toma de muestra post medicación intraconducto	38
9. Radiografías: a) Radiografía de prueba de penacho, b) radiografía post intraconducto	38
10. Prueba de bacteriología: a) resultados pre medicación intraconducto, b) resultados post medicación intraconducto	39



**REPÚBLICA BOLIVARIANA DE VENEZUELA
UNIVERSIDAD JOSÉ ANTONIO PÁEZ
FACULTAD DE CIENCIAS DE LA SALUD
ESCUELA DE ODONTOLOGÍA**



**USO DEL PROPÓLEO CON HIDRÓXIDO DE CALCIO COMO
MEDICACIÓN INTRACONDUCTO EN TRATAMIENTO ENDODÓNTICO.
PRESENTACIÓN DE UN CASO CLÍNICO**

Autoras: Br. Gallardo, Omarlin

Br. Cabeza, María José

Línea de investigación: Servicios de Salud

Tutora: Od. Ivette Alsina

Fecha: febrero, 2023

RESUMEN INFORMATIVO

La presente investigación tuvo el objetivo principal de evaluar la efectividad del uso del propóleo con hidróxido de calcio como medicación intraconducto en tratamiento endodóntico a través de un caso clínico. La metodología que se llevó a cabo fue una investigación de tipo descriptiva con un nivel de tipo descriptivo, bajo un diseño de estudio de caso. De manera que para la recolección de información se empleó la observación directa y como instrumento la historia clínica donde se registraron todos los datos e información del paciente en estudio. Para el análisis de los datos la técnica empleada fue el análisis descriptivo, de manera que los resultados fueron descritos con bases a la anamnesis y exploración clínica que se realizó al paciente y exámenes radiográficos. Una vez aplicado el tratamiento al paciente se evidenció la efectividad del uso del propóleo con hidróxido de calcio como medicación intraconducto dado a que luego de 7 días hubo una disminución de la carga bacteriana.

Descriptor: propóleo, hidróxido de calcio, medicación intraconducto, tratamiento endodóntico.



VENEZUELA BOLIVARIAN REPUBLIC
JOSÉ ANTONIO PÁEZ UNIVERSITY
FACULTY OF HEALTH SCIENCE
SCHOOL OF DENTISTRY



**USE OF PROPOLIS WITH CALCIUM HYDROXIDE AS INTRACANAL
MEDICATION IN ENDODONTIC TREATMENT. PRESENTATION OF
A CLINICAL CASE**

Authors: Br. Gallardo, Omarlin

Br. Cabeza, María José

Research line: Health services

Tutora: Od. Ivette Alsina

Date: febrero, 2023

INFORMATIVE SUMMARY

The present investigation will have the main objective of evaluating the efficacy of the use of propolis with calcium hydroxide as intracanal medication in endodontic treatment through a clinical case. The methodology that was carried out was a descriptive investigation with a descriptive level, under a case study design. So, for the collection of information, direct observation was used and as an instrument the clinical history where all the data and information of the patient under study were recorded. For data analysis, the technique used was descriptive analysis, so that the results were described based on the anamnesis and clinical examination that was performed on the patient and radiographic examinations. The treatment applied to the patient resulted in the efficacy of the use of propolis with calcium hydroxide as intracanal medication, given that after 7 days there was a decrease in the bacterial load.

Descriptors: propolis, calcium hydroxide, intracanal medication, endodontic treatment.

INTRODUCCIÓN

El uso de medicamentos intraconductos ha sido rutina en la práctica endodóntica por muchos años como coadyuvante en el control de la contaminación bacterial. Un agente antimicrobiano al permanecer en el conducto entre citas, puede prevenir la reinfección del conducto radicular o reducir el riesgo de proliferación de bacterias residuales, las cuales pueden alcanzar los mismos niveles que tenían al comienzo de las sesiones previas. Es así como el uso de un medicamento intraconducto se considera importante en la terapia endodóntica para obtener y mantener la desinfección del conducto radicular después de la instrumentación y antes de la obturación, incrementando significativamente las posibilidades de lograr un tratamiento endodóntico exitoso (1,2).

Hoy en día, estudios dan a conocer nuevas elecciones farmacéuticas, muchas de ellas son procesadas en laboratorios y otras de origen natural; así como es el extracto de propóleo el cual es considerado como una sustancia capaz de solucionar varias dificultades en cavidad oral. Estudios han encontrado evidencia de que el uso del propóleo con hidróxido de calcio en los diversos tratamientos endodónticos se ha observado que tiene eficacia en recubrimientos pulpaes, pulpotomías, apexogénesis, protocolos de irrigación y como medicación intraconducto (3).

Por tal motivo la presente investigación tiene el propósito de evaluar la efectividad del uso del propóleo con hidróxido de calcio como medicación intraconducto en

tratamiento endodóntico a través de un caso clínico. Para llevar a cabo el desarrollo de la investigación se desarrolló los siguientes cuatro capítulos:

Capítulo I, se plantea y formula el problema de la investigación, los objetivos, justificación, alcance y limitaciones.

Capítulo II, se aborda el marco teórico, los antecedentes de la investigación, las bases teóricas y legales; y la definición de términos básicos.

Capítulo III, se establece el marco metodológico donde presenta el nivel y tipo de la investigación, las técnicas de recolección e instrumento de datos, y las técnicas de análisis de resultados.

Capítulo IV, se presentan los resultados obtenidos del desarrollo de los objetivos propuestos.

Capítulo V, se muestran las conclusiones y recomendaciones generadas de los resultados de la investigación.

CAPÍTULO I

EL PROBLEMA

1.1. Planteamiento del Problema

La Endodoncia es la disciplina, derivada de la Odontología, que estudia toda maniobra realizada sobre el complejo vasculonervioso del órgano dentario. Se encarga de determinar la etiología, diagnóstico, prevención y plan de tratamiento de las enfermedades de la pulpa dentaria y de los tejidos periapicales, tratando de conservar las piezas dentarias en la cavidad bucal (1). De manera que, la mayoría de las patologías a las que se enfrentan los odontólogos tienen relación con infecciones bacterianas, sin descartar que en un pequeño porcentaje podrían ser de origen viral. Los aspectos clínicos más comunes que se encuentran en el campo odontológico son: caries, enfermedad periodontal y afecciones endodónticas, en donde se pueden encontrar gran cantidad de especies (2).

A nivel endodóntico los principales microorganismos que se pueden encontrar son: *Streptococos*, *Estafilococos*, *Escherichia coli*, y *Enterococcus faecalis*, siendo este último el microorganismo más prevalente en periodontitis apical asintomática, a su vez más frecuente en infecciones persistentes o secundarias y más difícil de erradicar. De tal manera que para dar solución a los problemas infecciosos que tienen abundante carga bacteriana virulenta se utilizan medios químicos como complemento de las técnicas convencionales (3).

Por consiguiente, dentro de la terapia endodóntica, una fase importante es la reducción de los microorganismos del interior de los conductos radiculares, ya que son los causantes principales de los padecimientos pulpares y de las lesiones periapicales. Las bacterias infectantes pueden ser removidas por los procedimientos endodónticos de rutina, tales como la instrumentación e irrigación; sin embargo, debido a la complejidad anatómica que presentan los conductos radiculares, limita el acceso de los instrumentos e irrigantes, que compromete el nivel de desinfección, por lo cual es necesario la colocación de un medicamento intraconducto con actividad antimicrobiana antes de la obturación del conducto (3,4).

La periodontitis apical consiste en una inflamación y destrucción de tejidos perirradiculares causados por agentes etiológicos de origen endodóntico. Generalmente como secuela de una pulpa mortificada que proporciona el medio propicio para el establecimiento y desarrollo de una flora microbiana mixta, predominantemente anaeróbica (5). Esta comunidad polimicrobiana adaptada al hábitat del canal radicular, tiene varias propiedades biológicas y patógenas, como antigenicidad, actividad mitogénica, quimiotaxis, histólisis enzimática, y activación de células huésped. En respuesta a esta agresión, el organismo monta su sistema inmune defensivo que consta de varios tipos de células, mensajeros intercelulares, anticuerpos y moléculas efectoras (6). A su vez, la periodontitis apical asintomática es una secuencia coordinada de respuestas del huésped ante la presencia de una infección microbiana, que se origina desde los conductos radiculares invadiendo los tejidos locales. La reducción de la microbiota del canal radicular y la prevención de la

reinfección pueden conducir al éxito clínico, aunque los factores del huésped son determinantes, tanto en el desarrollo de la patología como en la respuesta del tratamiento (7). A pesar de la puesta en acción de los sistemas defensivos, el cuerpo es incapaz de destruir los microorganismos que se encuentran dentro del canal, la periodontitis no es auto curativa. El tratamiento de la periodontitis apical consiste en la eliminación del componente bacteriano y prevenir la reinfección con un adecuado sellado del sistema de canales radiculares (8).

Para tal caso existen alternativas terapéuticas, siendo estos medicamentos naturales obtenidos a partir del reino vegetal, del animal y del mineral que pueden ser administrados en gotas, glóbulos y tabletas; se caracteriza por ser económica, accesible y aplicable a toda persona, pero se trata de un controvertido sistema de medicina alternativa, caracterizado por el empleo de remedios carentes de ingredientes químicamente activos (9). Entre los tratamientos de origen natural, se encuentra la apiterapia que consisten en productos derivados o extraídos de la colmena, como la miel de abejas, siendo una secreción sacarina obtenida del néctar de diversas flores y depositada en el panal de abejas. Es uno de los productos alimenticios y medicinales más antiguos. La miel y sus productos, a lo largo de la historia, han sido usados por diversas civilizaciones con fines terapéuticos debido a sus efectos curativos. En la actualidad existe un renovado interés en el uso de la apiterapia como coadyuvante en diversos tratamientos médicos, en donde destaca el propóleo por sus propiedades bactericidas, antiinflamatorias, anticancerígenas, entre otras. (7,9).

El propóleo, es una sustancia compleja de origen vegetal, que preparan las abejas a partir de la recolección de resinas producidas en algunas plantas (principalmente árboles). Una de las actividades más importantes del propóleo es su actividad antimicrobiana la cual se le atribuye básicamente a los flavonoides, es un compuesto bioactivo de grandes potencialidades para el tratamiento como antiséptico de aftas en la boca, herpes, amigdalitis, ayuda en la cicatrización de las heridas, antiinflamatorio, anticaries, cirugía oral, endodoncia, periodoncia y patología oral entre otras. Es importante destacar que existen diversos estudios enfocados en la eliminación de la caries dental relacionados con el propóleo con el fin de determinar la inhibición del crecimiento de varios microorganismos bucales, los cuales han sugerido que esta sustancia natural interfiere en la inhibición de la actividad enzimática de varias proteínas que son necesarias para el crecimiento y desarrollo de los mismos, contribuyendo a la posible solución de un problema de salud pública como es la caries dental (9,10)

Ahora bien, respecto al hidróxido de calcio, este es un fármaco utilizado en pulpas necróticas por su poder antiséptico, y su propiedad de estimular las condiciones para la reparación hística. Para usarlo como medicación intraconducto entre sesiones, el hidróxido de calcio se asocia con vehículos manteniendo un pH aproximado de 12,4. Existen sustancias capaz de mezclarse con el hidróxido de calcio que logre generar un sinergismo y así aprovechar al máximo los efectos de dicho medicamento; en este contexto la comunidad científica ha prestado atención a la medicina alternativa en busca de elementos que se adapten a la terapia endodóntica, es por ello por lo que el

uso del propóleo como vehículo para el hidróxido de calcio cobra gran interés por su posible efecto benéfico (7, 11).

Por tal motivo, el propósito del estudio es evaluar la efectividad del uso del propóleo con hidróxido de calcio como medicación intraconducto en tratamiento endodóntico para la eliminación de la carga bacteriana a través de un caso clínico de un paciente diagnosticado con periodontitis apical asintomática que asiste a la Clínica de la Universidad José Antonio Páez (UJAP) ubicada en Valencia estado Carabobo. El tratamiento consiste en eliminar la infección del conducto radicular, esto se logra mediante los procedimientos de limpieza y conformación, y además prevenir la reinfección a través de un correcto sellado del conducto radicular.

1.2. Formulación del Problema

Tomando en cuenta el planteamiento anterior a través de un caso clínico de un paciente diagnosticado con periodontitis apical asintomática que asiste a la Clínica de la Universidad José Antonio Páez en el periodo 2022, surge la siguiente interrogante: ¿Cuál es la efectividad del uso del propóleo con hidróxido de calcio como medicación intraconducto en tratamiento endodóntico para la eliminación de la carga bacteriana?

1.3. Objetivos

1.3.1. Objetivo General

Evaluar la efectividad del uso del propóleo con hidróxido de calcio como medicación intraconducto en tratamiento endodóntico a través de un caso clínico.

1.3.2. Objetivos Específicos

- Determinar signos y síntomas de la lesión del paciente diagnosticado con periodontitis apical asintomática antes del tratamiento endodóntico.
- Implementar el tratamiento endodóntico en paciente diagnosticado con periodontitis apical asintomática con el uso del propóleo con hidróxido de calcio para la eliminación de la carga bacteriana.
- Examinar la evolución del paciente en estudio una semana luego del uso del propóleo con hidróxido de calcio como medicación intraconducto en el tratamiento endodóntico.

1.4 Justificación de la investigación

La Odontología es una especialidad médica que abarca varias disciplinas involucradas en el diagnóstico, tratamiento y prevención de las enfermedades que afectan la salud bucal estando entre estas la periodontitis apical. Esta es una enfermedad infecciosa que representa uno de los principales problemas de salud pública en Venezuela y a nivel mundial. La misma no está confinada a un grupo etario, social o económico preponderante, es decir, tiene una presentación cosmopolita.

En este sentido resulta de particular interés el poder evaluar la efectividad del uso del propóleo con hidróxido de calcio como medicación intraconducto en tratamiento endodóntico a través de un caso clínico. Desde el punto de vista práctico, actualmente, se ha puesto especial atención a las implicaciones que tienen los

tratamientos de origen natural en el área de odontología en relación a las propiedades médicas, tratándose de un producto natural que está al alcance de todos pudiéndose utilizar como medida alternativa ante microorganismos patógenos responsables de la formación de la placa dental y de la caries dental.

Desde el aspecto metodológico la presente investigación tendrá un gran aporte a futuros estudios que estén relacionados con el tema abordado. Por tal motivo, la investigación se encuentra dentro de la línea de investigación Servicio de Salud perteneciente a la escuela de Odontología de la Clínica de la Universidad José Antonio Páez.

1.5. Alcance y Limitaciones

La presente investigación fue un estudio de caso, la cual tuvo el alcance de evaluar la efectividad del uso del propóleo con hidróxido de calcio como medicación intraconducto en tratamiento endodóntico a través de un caso clínico de un paciente diagnosticado con periodontitis apical asintomática que asiste a la Clínica de la Universidad José Antonio Páez ubicada en Valencia estado Carabobo en el período 2022 a quien se le aplicó el tratamiento y se le dió un seguimiento para examinar su evolución. De tal manera que el estudio se realizó en el período lectivo 2022-2CR.

CAPÍTULO II

MARCO TEÓRICO

El marco teórico consiste en elementos teóricos relacionados con el problema de estudio que permite su adecuada comprensión para luego definir su alcance y comprender sus implicaciones, es decir, es la base principal del problema dentro de las cuales se explican aspectos significativos del tema o problemas en estudio y debe estar enlazada con la teoría, la práctica y el proceso de la investigación (12).

2.1. Antecedentes de la Investigación

Pérez en el año 2022, realizó un estudio titulada “Actividad antibacteriana del propóleo y su combinación con el hidróxido de calcio sobre el *Enterococcus Faecalis*. estudio in vitro 2021”. El propósito fue determinar la actividad antibacteriana del extracto de propóleo al 30 % y su combinación con el hidróxido de calcio sobre cepas de *Enterococcus Faecalis* ATCC 19433. La muestra estuvo conformada por cultivos de *Enterococcus Faecalis* ATCC 19433, 4 grupos de 25 cultivos, tres de pastas experimentales (Hidróxido de calcio “PrevestDenPro” 70%, Extracto de Propóleo 30% e Hidróxido de calcio 70% más propóleo 30%), y un control negativo (agua destilada), midiéndose los halos de inhibición a las 24 y 48 horas. Como resultado se encontró que hubo actividad antibacteriana en las tres pastas experimentales (halos de inhibición > 0): hidróxido de calcio 70%, hidróxido de calcio 70% más propóleo 30% y en el extracto de propóleo 30%, a las 24 y 48

horas, respectivamente. Encontró diferencias significativas entre los halos de inhibición a las 24 y 48 horas, para cada sustancia; al compararlas en pares, hubo diferencias significativas entre el extracto de propóleo y el hidróxido de calcio, y el hidróxido de calcio más extracto de propóleo y el extracto de propóleo, sin diferencia significativa entre el hidróxido de calcio y el hidróxido de calcio más extracto de propóleo. Concluye que existe efectividad antibacteriana del extracto de propóleo 30 % y de su combinación con hidróxido de calcio sobre cepas de *Enterococcus Faecalis* ATCC 19433, a las 24 y 48 horas, siendo el extracto de propóleo 30%, quien mostró mayor actividad antibacteriana (13).

Andrade en el 2021, realizó un estudio titulado “Uso de propóleo con hidróxido de calcio como medicación intraconducto en periodontitis apical asintomática. Reporte de caso”, cuyo objetivo fue describir un caso de un primer molar inferior izquierdo con diagnóstico de necrosis pulpar y periodontitis periapical asintomática que fue manejado con el uso de la mezcla de propóleo con hidróxido de calcio como medicación intraconducto entre citas, logrando observar un proceso de reparación ósea durante este lapso. El reporte de caso mostró que la mezcla de hidróxido de calcio y propóleo como medicación intraconducto promueve la aposición ósea en periodontitis apical asintomática. Sin embargo, son necesarios un mayor número de estudios in vivo que sustenten su viabilidad como regenerador óseo. Concluye que el propóleo es una alternativa viable como coadyuvante del hidróxido de calcio en los casos que está indicada la medicación intraconducto (7).

Por otra parte, Dante en el 2020, realizó un estudio titulado “Periodontitis apical crónica: diagnóstico y abordaje clínico” presentó una paciente de sexo femenino de 33 años de edad, con el objetivo de finalizar el tratamiento del elemento 22. El paciente manifestó haber tenido dolor hace 15 días en el incisivo lateral izquierdo, y por tal motivo concurrió a un centro asistencial para su tratamiento. Este consistió en la apertura cameral y medicación antibiótica. El objetivo ideal del tratamiento endodóntico de los dientes con periodontitis apical es la erradicación total de la infección, pero esto rara vez se puede lograr con las técnicas, instrumentos y sustancias irrigantes disponibles actualmente. Decidió realizar la endodoncia en una sesión operatoria. Por las características anatómicas del elemento 22, decidió conformar el canal con el sistema mecanizado Waveone Gold calibre Large 0.45 (Densply-Maillefer). Utilizó una lima tipo K 10 como lima de pasaje, para mantener permeabilidad. La obturación la realizó con cemento sellador Sealapex (SybronEndo, USA), mediante la técnica de condensación lateral. A los 12 meses la paciente asiste al control, se encuentra asintomática, a la prueba de percusión responde normalmente y la corona no presenta cambio de color. Tomó una radiografía donde observamos que el espacio periodontal, la cortical alveolar y el tejido esponjoso presentan aspecto y densidad normal (6).

En el 2019 Singh et al., realizaron un estudio titulado “Una evaluación comparativa in vitro de la eficacia antimicrobiana del propóleo, el jugo de Moringa Citrifolia, el hipoclorito de sodio y la clorhexidina en *Enterococcus faecalis* y *Candida albicans*”, el objetivo fue evaluar la efectividad antimicrobiana del propóleo, jugo de moringa

citrifolia, hipoclorito de sodio y clorhexidina sobre *Enterococcus faecalis* (*E. faecalis*) y *Candida albicans* (*C. albicans*), como irrigantes endodónticos. Inocularon cuatro aislados clínicos y una muestra estándar ATCC (29212) de *E. faecalis* y una muestra ATCC (90028) de *C. albicans* en 5 ml de agua con peptona cada uno y se incubaron a 37 °C durante 3 a 4 horas para lograr la turbidez correspondiente a 0,5 UFC estándar de McFarland. Seguimos el método de Kirby-Bauer de disco y difusión en pozo para obtener las zonas de inhibición. Resultó que la comparación general de los reactivos reveló una diferencia significativa entre las zonas de inhibición. La concentración estándar de hipoclorito de sodio al 5 %, clorhexidina al 2 %, propóleo al 10 % y jugo de Moringa citrifolia al 100 % ilustró la zona de inhibición máxima para ambos organismos de prueba. Concluyen que los cuatro reactivos tuvieron un efecto antimicrobiano sobre los microorganismos probados. El hipoclorito de sodio y la clorhexidina fueron más efectivos que el propóleo y el jugo de moringa citrifolia y hubo una mayor eficacia antimicrobiana con concentraciones crecientes (14).

Champa en el año 2018, realizó una investigación titulada “Actividad antimicrobiana del Hidróxido de Calcio asociado a distintos vehículos como medicación intraconducto frente a bacterias aisladas de dientes con Periodontitis Apical Asintomática”. El objetivo fue determinar la actividad antimicrobiana del hidróxido de calcio asociado a distintos vehículos como medicación intraconducto frente a bacterias aisladas de dientes con diagnóstico de Periodontitis Apical Asintomática. El método para la investigación fue a través de la prueba de difusión Agar Schaedler, sembró la microflora bacteriana mixta de predominancia anaerobia facultativa y

estricta de los conductos radiculares de dientes con diagnóstico de Periodontitis Apical Asintomática. Luego, realizaron 5 pozos de 5mm de diámetro en 20 placas con Agar Schaedler, haciendo un total de 100 pozos. En los pozos se colocaron las asociaciones: hidróxido de calcio asociado a Paramonoclorofenol alcanforado, Hidróxido de calcio asociado a Clorhexidina al 2%, Hidróxido de calcio asociado a Yodoformo, Hidróxido de calcio asociado a Suero fisiológico al 0.9% y glicerina. Luego las placas se incubaron a 37 °C por 48 horas. Se procedió a la lectura de los halos de inhibición bacteriana siendo esto directamente proporcional a la actividad antimicrobiana de la asociación sobre la microflora bacteriana mixta. Los resultados demostraron que las asociaciones presentan acción antimicrobiana como medicación intraconducto frente a bacterias aisladas de dientes con diagnóstico de Periodontitis Apical Asintomática. El hidróxido de calcio con yodoformo mostró poca acción antimicrobiana. El hidróxido de calcio con Paramonoclorofenol alcanforado y el Hidróxido de calcio con Clorhexidina al 2% los que mostraron tener la mejor acción antimicrobiana; sin embargo, entre ellos no hubo diferencias estadísticamente significativas (15).

De acuerdo a los estudios descritos anteriormente, estos aportaron a la presente investigación información relevante a nivel teórico y práctico en cuanto al uso del propóleo con hidróxido de calcio como medicación intraconducto en tratamiento endodóntico, además de aquellos signos, síntomas y tratamientos empleados a la lesión de pacientes con periodontitis apical asintomática. Además de investigar sobre asociaciones del hidróxido de calcio como medicación intraconducto, para que se

obtenga una mayor efectividad contra la microflora bacteriana presente en el conducto radicular, información que permitió llevar a cabo el desarrollo del estudio y alcance de los objetivos propuestos.

2.2. Bases Teóricas

Endodoncia

La endodoncia es un procedimiento que tiene como finalidad preservar las piezas dentales dañadas, evitando así su pérdida. Para ello, se extrae la pulpa dental y la cavidad resultante, se rellena y sella con material inerte y biocompatible. Los agentes que ponen en riesgo a la estructura pulpar y periapical son capaces de causar grandes alteraciones de gran complejidad entre las cuales se destaca el dolor (16). Es considerada por numerosos investigadores como una rama importante de la Odontología, siendo parte de su objetivo principal mantener la mayor cantidad de piezas dentarias posibles en la cavidad bucal, ya sea por razones funcionales o estéticas, cumpliendo así un rol trascendental en la terapia odontológica. Sin embargo, sólo un adecuado conocimiento acerca de la biología pulpar, así como de los tejidos que lo rodean guiarán a elaborar un esquema de diagnóstico y tratamiento adecuados que brinde resultados confiables. (17).

Generalidades de la Pulpa Dental

La pulpa dental está formada por tejido conectivo laxo de origen ectomesenquimatoso de la papila dental. Se halla dentro de la cámara pulpar y conductos radiculares,

rodeada de dentina, con la cual conforma el complejo tisular dentino – pulpar. La función principal de la pulpa es formar dentina inducida por los odontoblastos, y entre sus funciones secundarias, pero no menos importantes se hallan la función sensitiva, función de nutrición y función de protección. La fisiología pulpar se lleva a cabo por la presencia de múltiples células, como: fibroblastos, macrófagos, células dendríticas, linfocitos, mastocitos, fibras reticulares, fibras colágenas, líquido tisular, sustancia fundamental amorfa, vasos sanguíneos, vasos linfáticos y terminaciones nerviosas (18).

Para Torabinejat y Walton, la pulpa es considerada como un tejido altamente vascularizado que se localiza en la parte interna del diente y a su vez se encuentra delimitada por la dentina en su capa externa. El complejo dentino pulpar es llamado así debido a la unidad funcional que estos dos tejidos forman a pesar de presentar distintas características histológicas. Además, la pulpa tiene la capacidad de reaccionar frente a distintos estímulos o irritantes externos entre los que se destaca los de tipo bacteriano, desarrollando como consecuencia un proceso inflamatorio y una respuesta dolorosa. Las patologías pulpares pueden variar desde una inflamación dolorosa temporal denominada pulpitis reversible hasta una inflamación grave en donde la pulpa pierde la capacidad de recuperación (pulpitis irreversible); pudiendo evolucionar hasta una necrosis o una patología periapical (19).

Asimismo, los tejidos apicales y periapicales, se constituye por tejidos que incluyen y rodean el foramen apical y están estrechamente relacionados con la pulpa dental. Por lo tanto, toda alteración patológica de la pulpa, termina afectando las estructuras que

conforman esta zona. Dichas estructuras son: el límite cemento, dentina, conducto, conducto dentario, muñón pulpar (endoperiodontal), cemento, foramen apical, membrana(espacio) periodontal y pared y hueso alveolar (20).

Principales Patologías Periapicales

La periodontitis apical es la inflamación y destrucción de los tejidos perirradiculares causada por agentes etiológicos de origen endodóntico. Generalmente es una secuela de la infección endodóntica. Inicialmente, la pulpa dental se infecta por una microflora oral autógena, y el entorno endodóntico proporciona un hábitat selectivo para el establecimiento de una flora mixta, predominantemente anaeróbica. Los invasores microbianos o sus productos pueden migrar hacia el periápice. En respuesta, el huésped monta una serie de defensas que consisten en varias clases de células, mensajeros intercelulares, anticuerpos y moléculas efectoras. Los factores microbianos y las fuerzas de defensa del huésped se encuentran, chocan y destruyen gran parte del tejido periapical, lo que resulta en la formación de una patosis periapical (21). Entre las principales patologías periapicales se presenta:

- Periodontitis apical sintomática (PAS): es definida como una inflamación en torno al ápice radicular. Su etiología puede deberse a una extensión de la enfermedad pulpar hacia la zona periapical pero también puede deberse a un inadecuado procedimiento endodóntico (ejemplo: sobreextensión más allá del foramen apical). Clínicamente puede manifestarse como dolor espontáneo, localizado, continuo dolor a la percusión y palpación y en algunos casos puede acompañarse de una sensación

de presión en torno a la zona apical del diente. Radiográficamente alrededor de los tejidos de soporte pueden observarse algunos cambios entre los que se destaca el ensanchamiento del espacio del ligamento periodontal y la presencia de radiolucidez apical (22).

- Periodontitis apical asintomática (PAA): es una patología no autocurable que surge como una respuesta del organismo contra un foco infeccioso. Es una inflamación crónica, de larga data alrededor del ápice radicular que se instala lentamente luego, generalmente, de una necrosis pulpar. Existe en este caso generalmente un equilibrio entre los mecanismos de defensa del huésped y la infección proveniente del conducto, manifestándose así por medio de una radiolucidez periapical (21).

- Absceso apical agudo: afección que implica la presencia de exudado purulento doloroso en torno al ápice. Clínicamente se presenta como un dolor espontáneo a la presión, dolor a la palpación y percusión, presencia de inflamación o tumefacción leve a severa, posible movilidad dentaria y malestar general. Radiográficamente puede observarse un ensanchamiento del espacio del ligamento periodontal, así como otros cambios en el tejido periapical circundante (22).

- Absceso apical crónico: proceso infeccioso originado por una necrosis pulpar de comienzo gradual. Generalmente asintomática, presencia de fistula, y en algunos casos ligera sensibilidad a las pruebas de percusión. Radiográficamente puede haber presencia o no de una zona radiolúcida a nivel apical (22).

- Osteítis condensante: proceso inflamatorio crónico caracterizado por aumento en la densidad de hueso apical a causa de una mayor actividad osteoblástica, se presenta mayormente en jóvenes y el diente comúnmente afectado es el primer molar inferior. Clínicamente puede o no responder a pruebas de sensibilidad, palpación y percusión. Radiográficamente presencia de una zona radiopaca difusa concéntrica a nivel del tercio apical radicular (22).
- Granuloma apical: lesión crónica resultante generalmente de una necrosis pulpar cuyos productos alcanzan la región periapical. Gradualmente se va generando reabsorción ósea y la formación de tejido de granulación a nivel local, compuesto por células de defensa, características presentes en la inflamación crónica. En la porción central de la lesión encontramos linfocitos, plasmocitos, macrófagos, fibroblastos y capilares (22).
- Quiste apical: la incidencia entre las lesiones periapicales, puede variar del 6 al 55% de los casos. Para la formación de ésta patología uno de los componentes más relevante son los restos de Mallassez, localizadas en el ligamento periodontal. Ante la persistencia del proceso inflamatorio generado por el granuloma y otros factores, estas células epiteliales son estimuladas, formando la cavidad patológica (22).

Periodontitis Apical Asintomática (PAA)

La periodontitis apical asintomática es una forma clínica que traduce la evolución de una periodontitis apical aguda con necrosis pulpar en la cual no se han eliminado los patógenos del conducto radicular, y se caracteriza por la persistencia de estímulos

inflamatorios, adaptación de la respuesta del huésped a los estímulos, presencia de respuestas inmunes adaptativas e inicio del proceso de reparación. Los dientes afectados suelen ser asintomáticos, no responden a las pruebas de vitalidad pulpar y al examen radiográfico muestran una lesión periapical radiolúcida, mejor o peor definida (18).

A la percusión se provoca un dolor mínimo o nulo y puede manifestarse una ligera sensibilidad a la palpación, lo que indica que está alterada la placa ósea cortical y que la periodontitis apical asintomática se ha extendido a tejidos blandos. El absceso apical crónico y el tracto sinusal asociado suelen ser asintomáticos. En ocasiones, el tracto sinusal de un absceso apical puede drenar siguiendo la superficie radicular y abrirse en el surco gingival provocando desarrollo de una pseudobolsa profunda y estrecha confundiendo con una bolsa periodontal (4).

Herrera et al., señalan que dentro de las causas que la desarrollan se mencionan factores biológicos entre los que se destaca los microbianos (bacterias y sus toxinas); físicos (trauma dentario, sobreinstrumentación, otros) y químicos (uso de medicamentos e irrigantes) Generalmente existe ausencia de síntomas clínicos o está asociada a molestias leves, los tejidos circundantes se encuentran normales, respuesta positiva a la percusión, presencia de sensibilidad a la palpación si el compromiso óseo es mayor. A nivel radiográfico se observa un engrosamiento del ligamento periodontal, una zona radiolúcida apical de origen pulpar, que varían de tamaño y pueden ser difusas o bien circunscritas (20). La periodontitis apical asintomática puede evolucionar dando:

- Regeneración o reparación de los tejidos periapicales después del tratamiento de los conductos radiculares.
- Destrucción importante de tejido periapical.
- Una exacerbación aguda.
- Desarrollo de un absceso sinusal de drenaje intraoral o extraoral.
- Desarrollo de celulitis importante.

Medicación Intraconducto

La medicación intraconducto o medicación tópica implica el uso interno de un medicamento con la intención de lograr efectos terapéuticos locales y no sistémicos. En endodoncia, se asocia este concepto al empleo de antisépticos en el tratamiento de conductos infectados, aunque también se emplean antibióticos localmente como alternativa medicamentosa, corticoides para combatir el dolor y la inflamación, hidróxido de calcio o pastas alcalinas para reducir o ayudar a cohibir hemorragias. A todo ello debe agregarse el empleo local de irrigantes y quelantes, coadyuvantes químicos de la instrumentación (6).

Los medicamentos endodónticos como agentes usados dentro de la cámara pulpar y los conductos radiculares con los propósitos de irrigación, esterilización y disminución del dolor u otros síntomas. Si el tratamiento de conductos radiculares no se completa en una sola sesión, se recomiendan agentes antimicrobianos para la antisepsia del interior del conducto a fin de evitar el desarrollo de microorganismos entre las consultas (22).

El Sucapuca et al., señalan que la medicación intraconducto se caracteriza por la colocación de un fármaco en el interior de la cavidad pulpar entre las sesiones necesarias para la conclusión del tratamiento endodóntico. La literatura médica empleó las expresiones medicación entre sesiones, medicación local y medicación intraconducto para denominar este procedimiento. Además, es un medicamento utilizado como agente antibacteriano para eliminar cualquier bacteria en el conducto radicular después de la instrumentación, este no esteriliza el conducto radicular y no es un sustituto de la limpieza y preparación adecuada del mismo (8).

El uso de medicamentos intraconductos entre citas ha sido rutina en la práctica endodóntica por muchos años como coadyuvante en el control de la contaminación bacterial. El medicamento puede reducir la flora microbiana por debajo de los niveles logrados durante la preparación del conducto, particularmente por penetrar en áreas donde los instrumentos o irrigantes no llegan. Segundo, un agente antimicrobiano al permanecer en el conducto entre citas, puede prevenir la reinfección del conducto radicular o reducir el riesgo de proliferación de bacterias residuales, las cuales pueden alcanzar los mismos niveles que tenían al comienzo de las sesiones previas (4).

Hidróxido de calcio

El Hidróxido de calcio ($\text{Ca}(\text{OH})_2$) representa un auxiliar preciso de la terapéutica endodóntica, se utiliza en diversas situaciones clínicas por su poder antiséptico y su propiedad de estimular o crear condiciones favorables para la reparación hística. Sus

propiedades, que lo llevaron a ser ampliamente utilizados en endodoncia, se relacionan en gran medida con su disociación en iones calcio o hidroxilo (13).

El hidróxido de calcio tiene un alto poder bactericida y es tal vez la medicación más empleada en endodoncia como complemento de la preparación biomecánica. Su acción antiséptica se debe fundamentalmente a su alto pH, que hace incompatible el desarrollo bacteriano en su contacto. La acción del hidróxido de calcio como medicamento intraconducto puede ser explicada por la difusión de iones hidroxilos a través de la dentina, lo cual influye en el crecimiento y multiplicación bacteriana. El efecto de su pH altera el transporte de nutrientes y componentes orgánicos a través de la membrana citoplasmática, inhibiendo las actividades enzimáticas que son esenciales para la vida bacteriana, tales como metabolismo, crecimiento y división celular, y ejerciendo una acción tóxica para la bacteria. También activa la fosfatasa alcalina, que es una enzima hidrolítica íntimamente relacionada con el proceso de mineralización del tejido (13,14).

El propóleo

Es una sustancia resinosa, de consistencia pegajosa, de color oscuro pardo rojizo amarillento de los árboles y plantas silvestres que las abejas *Apis mellífera* adultas recolectan, producen y recubren a sus colmenas con una capa delgada para garantizar la total asepsia de la colmena y prevenir así cualquier tipo de infección dentro de la misma; su empleo en la terapia endodóntica gracias a sus diferentes características, principalmente las bacteriostáticas y bactericidas. De igual forma presenta una tasa

baja de efectos adversos. Así mismo esta sustancia se encuentra formada por varios aceites y cera por lo que es considerada una estructura compleja, la cual puede ser soluble en alcohol como éter, acetona, benceno. Presenta varias propiedades como antibacteriana, antifúngica de amplio espectro y cicatrizante. Presenta un elevado índice anestésico mayor a la cocaína. De igual manera características estimulantes, bactericidas, bacteriostáticas, antisépticas, antiinflamatorias y antitóxicas. Al mismo tiempo, engrandece la actividad de los antibióticos (9, 23).

Durante la historia, este compuesto ha sido usado por sus grandes propiedades medicinales, además de la preservación de alimentos, sin embargo, en la actualidad con el objetivo de buscar nuevos compuestos beneficiosos en el campo de la odontología, se han incrementado los estudios para conocer sus alcances. Dentro de su composición química, se tiene resina de cera (50%), aceites esenciales (10%), polen (5%), sustratos varios (5%), que incluyen minerales y compuestos orgánicos como los ácidos fenólicos (cinámico, cafeico, este último a largo plazo puede producir pigmentaciones en los dientes) o ésteres. Flavonoides (flavonas, flavanonas, flavonoles, dihidroflavonoles y chalconas). Terpenos, aldehídos aromáticos, alcoholes, ácidos grasos, estilbenos y β -esteroides (23).

Dentro de la composición del propóleo, encontramos fenoles totales, flavonas y flavonoles; la presencia de estos componentes trae beneficios atribuidos a su función antioxidante por la actividad de ciertas enzimas, como la xantina oxidasa, que inhibe la producción de especies por barrido, causando la interrupción de las acciones que llevan a la peroxidación de los lípidos. El propóleo también posee una actividad

antimicrobiana, sin embargo, dicha función es compleja y se le atribuye al sinergismo de sus compuestos, entre los más resaltantes están: 19 flavonoides, ésteres, ácidos grasos, así como aromáticos, sesquiterpenos, hidroxiácidos y tantos otros elementos fenólicos⁴³. El propóleo también posee un potencial antiinflamatorio, que se da como consecuencia de estimular la inmunidad celular, actuando en los mediadores de este proceso, promoviendo la actividad fagocítica, así como la inhibición de síntesis de prostaglandinas y leucotrienos (24).

2.3. Bases Legales

Cumpliendo con la fundamentación legal del país, este estudio está basado en el artículo 83 de la Constitución de la República Bolivariana de Venezuela, en el cual se establece que todas las personas tienen derecho a la protección de la salud, así como el deber de participar activamente en su promoción y defensa; en este sentido la periodontitis apical asintomática afecta la salud y la clínica de la Universidad José Antonio Páez es una alternativa para pacientes de escasos recursos que buscan la solución de su problema en las áreas clínicas de atención (25).

Seguidamente, en el Código Deontológico de la Odontología de Venezuela el artículo 1, señala que el respeto a la vida y a la integridad de la persona humana, el fomento y la preservación de la salud, como componentes del desarrollo y bienestar social y su proyección efectiva a la comunidad, constituyen en todas las circunstancias el deber primordial del Odontólogo (26).

2.4. Definición de Términos

Biopulpectomía: tratamiento de conductos radiculares indicado para dientes con vitalidad pulpar como; pulpitis irreversible, donde la pulpa debe removerse debido a que presenta un proceso inflamatorio irreversible el cual fue inducido por la presencia y acción de bacterias conjuntamente con sus productos (10).

Candida: es un microorganismo, levaduriforme, se puede encontrar en condiciones facultativamente patógenas, desde un estado saprófito simple hasta la situación de patógena enfermedad que afecta la cavidad bucal en un alto porcentaje (10).

Dentina: es uno de los tejidos mineralizados del cuerpo, interviene en trastornos pulpares y en la terapéutica endodóntica (17).

Hueso alveolar: es uno de los tejidos de soporte de los dientes, junto con el ligamento periodontal y el cemento. Alberga los dientes en erupción y, posteriormente, las raíces dentales (17).

Ligamento periodontal: está compuesto por un tejido conectivo fibroso y tiene como función el anclaje de los dientes al hueso alveolar y al cemento. Se encuentra constituido en mayor parte por materia orgánica, principalmente fibras colágenas, elásticas y de oxitalano (3).

Periápice: se encuentra formado por la porción apical de la raíz, ligamento periodontal y hueso alveolar. Ésta, como cualquier tejido conjuntivo, responde ante cualquier estímulo físico, químico o microbiano (5).

Pulpa: es un tejido conectivo laxo de origen ectomesenquimal, se ubica en la parte interna del canal radicular y su forma es asociada a la de la pieza dentaria (6).

Tratamiento de conducto: implica extraer tejido infectado del diente, limpiarlo y rellenarlo para evitar daños o infecciones en el futuro (6).

2.5. Sistema de Variables

En la presente investigación la variable dependiente fue la periodontitis apical asintomática y la variable independiente el propóleo con hidróxido de calcio. La operacionalización de variables es equivalente a su definición operacional, a continuación, en el siguiente cuadro 1 se presenta:

Cuadro 1: Operacionalización de Variables

Objetivo General: Evaluar la efectividad del uso del propóleo con hidróxido de calcio como medicación intraconducto en tratamiento endodóntico a través de un caso clínico.				
Variables	Definiciones	Dimensiones	Indicadores	Instrumento
Periodontitis apical asintomática	Es una forma clínica que traduce la evolución de una periodontitis apical aguda con necrosis pulpar en la cual no se han eliminado los patógenos del conducto radicular (20)	Signos y síntomas	- Inflamación y destrucción del periodonto apical - área Radiolúcida periapical - Molestias leves - Sensibilidad a la palpación	Historia clínica
Propóleo con hidróxido de calcio	Es una sustancia compleja de origen vegetal, que preparan las abejas a partir de la recolección de resinas producidas en algunas plantas al mezclarse con el hidróxido de calcio resulta un excelente medicamento intraconducto (10)	Tratamiento endodóntico	- Higiene oral - Aplicación Propóleo con hidróxido de calcio	
		Medicación intraconducto	- Evolución una semana después	

Fuente: Gallardo y Cabeza (2022).

CAPÍTULO III

MARCO METODOLÓGICO

En el presente capítulo se muestra la metodología empleada para la presente investigación. El marco metodológico es el conjunto de pasos, técnicas y procedimientos que se emplean para formular y resolver problemas. Este método se basa en la formulación de hipótesis las cuales pueden ser confirmadas o descartadas por medios de investigaciones relacionadas al problema (12).

3.1. Nivel de la Investigación

De acuerdo al nivel de investigación, para evaluar la efectividad del uso del propóleo con hidróxido de calcio como medicación intraconducto en tratamiento endodóntico a través de un caso clínico; el estudio estuvo bajo un nivel de tipo descriptivo, esta se refiere el grado de profundidad con que se aborda un fenómeno u objeto de estudio, así mismo se caracteriza un hecho o fenómeno con el fin de establecer su estructura o comportamiento (12).

3.2. Diseño y Tipo de Investigación

De acuerdo al alcance la investigación estuvo bajo un diseño de estudios de casos, son como estudios que al utilizar los procesos de investigación cuantitativa, cualitativa o mixta analizan profundamente una unidad holística para responder al planteamiento del problema, probar hipótesis y desarrollar alguna teoría (27).

Por tal motivo el estudio fue una investigación de tipo descriptiva, dado a que es la exposición del problema con el propósito de ampliar y profundizar el conocimiento de su naturaleza, con apoyo, principalmente, en trabajos previos, información y datos divulgados por medios impresos, audiovisuales o electrónicos (26).

3.4. Técnicas e Instrumentos de Recolección de Datos

Como técnica de recolección de datos se empleó la observación directa dado a que consiste en el registro sistemático, válido y confiable de comportamientos o conducta manifiesta. A través de esta técnica el investigador puede observar y recoger datos mediante su propia observación (26). Como instrumento se empleó la historia clínica del paciente. Esto con el propósito de obtener las características del paciente en estudio, donde se registraron los datos personales de estudio de caso (nombre y apellido, edad, sexo, fecha y lugar de nacimiento, si posee fotografías extraoral e intraoral, exámenes radiográficos, antecedentes, motivo de consulta). además, también se registraron los signos y síntomas, el tratamiento endodóntico y la evolución del mismo.

3.5. Procedimiento

Para evaluar la efectividad del uso del propóleo con hidróxido de calcio como medicación intraconducto en tratamiento endodóntico a través de un caso clínico; se llevó a cabo las siguientes fases:

Fase I. Diagnóstico del paciente

Inicialmente se diagnosticó al paciente a través de la anamnesis, exploración clínica y exámenes radiográficos, para determinar signos y síntomas de la lesión del paciente diagnosticado con periodontitis apical asintomática antes del tratamiento endodóntico.

Fase II. Tratamiento

Seguidamente, se procedió a implementar el tratamiento endodóntico en el paciente diagnosticado con periodontitis apical asintomática con el uso del propóleo con hidróxido de calcio para la eliminación de la carga bacteriana, teniendo su consentimiento para ser realizado (ver anexo A). De los materiales empleados se utilizaron las sustancias comerciales hidróxido de calcio en polvo de 10g, y Natural propóleo de 30ml; la cual fue preparada con 2 gotas de propóleo y se le fue vertiendo el hidróxido de calcio hasta obtener una consistencia viscosa.

Fase III. Evolución

En esta fase, se procedió a examinar la evolución del paciente en estudio una semana luego del uso del propóleo con hidróxido de calcio como medicación intraconducto en el tratamiento endodóntico.

3.6. Técnicas de Análisis de Datos

Para el análisis de los datos la técnica empleada fue el análisis descriptivo, esta consiste en describir las tendencias claves en los datos existentes y observar las situaciones que conduzcan a nuevos hechos (28). De manera que los resultados fueron descritos con bases a la anamnesis y exploración clínica que se realizó al paciente y exámenes radiográficos. De igual forma se describieron los resultados obtenidos del tratamiento aplicado al paciente y su evolución luego de 7 días.

CAPÍTULO IV

PRESENTACIÓN DEL CASO

4.1. Análisis y Presentación de Resultados

En el presente capítulo se presenta los resultados obtenidos de la recolección de datos realizado para evaluar la efectividad del uso del propóleo con hidróxido de calcio como medicación intraconducto en tratamiento endodóntico a través de un caso clínico. El uso de medicamentos intraconductos entre citas ha sido rutina en la práctica endodóntica por muchos años como coadyuvante en el control de la contaminación bacteriana.

Fase I. Diagnóstico del paciente

Inicialmente se diagnosticó a una paciente femenina de 28 años de edad, procedente de Valencia estado Carabobo; que acudió a la consulta odontológica porque “sentía sensibilidad en un diente” y se encuentra insatisfecha con la apariencia de sus dientes. Se le realizó la historia clínica con ayudas diagnósticas de fotografías y radiografías, examen de bacteriología. Entre los hallazgos se destacó que el paciente tuvo anemia durante el embarazo, tiene antecedentes de alteraciones cardiovasculares (madre). Manifestó que ha presentado mal olor en la boca, le sangra la encía frecuentemente al cepillarse y consume alimentos calientes. Ha tenido molestias y le suena la mandíbula al masticar.

Ha presentado odontalgia desde el 2021, localizado en el sector anterosuperior de intensidad leve de carácter punzante, sin irradiaciones, agravándose mediante la presión masticatoria, de frecuencia constante con una duración de 2 minutos aproximadamente, sin síntomas acompañantes.

Del examen clínico extrabucal (ver figura 1), se pudo observar aspecto biotipo mesomorfo, con cabeza mesocráneo, con forma enencéfalo; adenopatía de ganglios submaxilares. Músculos normotónicos sin presencia de dolor, en la articulación temporomandibular clic articular bilateral.

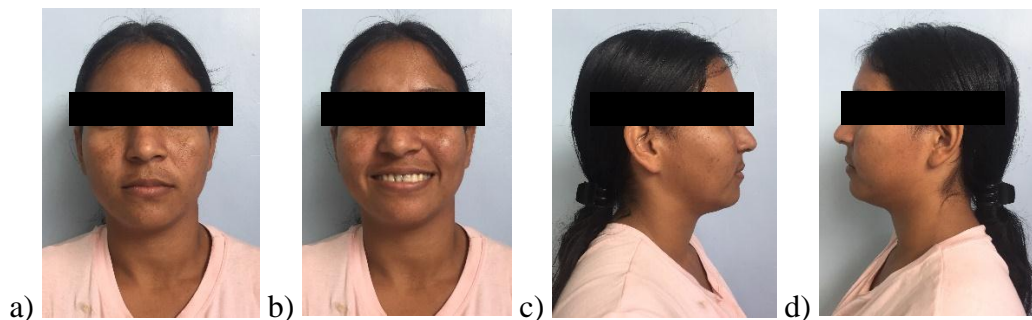

Figura 1. Examen extrabucal del paciente: a) de frente, b) sonrisa, c) perfil derecho, d) perfil izquierdo.

Seguidamente, del examen intrabucal se obtuvo patología sin alteraciones. Maxilar superior con forma parabólica de tipo alineado, en el maxilar inferior se observó forma parabólica de tipo apiñado en sector anterior (ver figura 2). Presentó una oclusión de clases II con perfil recto. Encías sin alteraciones con tendencia al sangrado, con presencia de placa bacteriana.

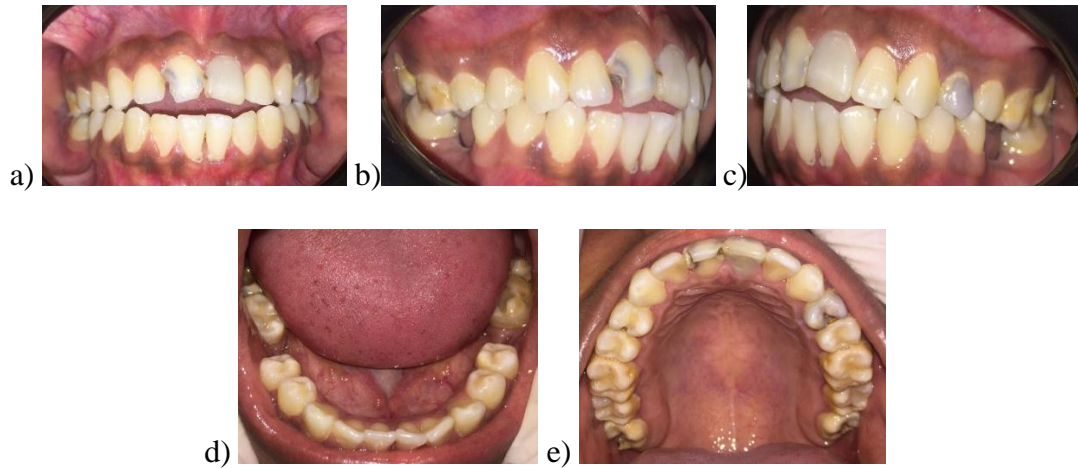


Figura 2. Examen intrabucal del paciente: a) frente, b) lateral derecho, c) lateral izquierdo, d) vista oclusal inferior, e) vista oclusal superior

Del examen radiográfico periapical de las unidades dentarias 11,21; se observó en la cresta alveolar en forma puntiaguda, lamina dura continua, espacio del ligamento periodontal sin ensanchamiento, trabéculado óseo esponjoso. En la UD 11, imagen radiolúcida en mesial y distal compatibles con pérdida de sustancia calcificada UD 21, imagen radiopaca compatible con material restaurador, imagen radiolúcida periapical compatibles con proceso osteolítico en apical.

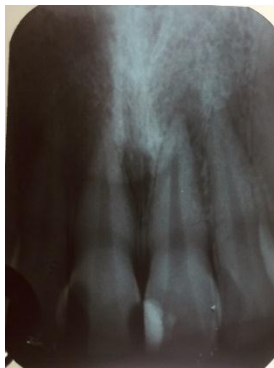

Figura 3. Radiografía periapical de la UD 11, 21.

Se colocó anestesia lidocaína al 2% (1 cartucho), aislamiento absoluto de la UD 21, se apertura, y se realiza localización de conducto, se tomó muestra con conos de papel depositados en el culturette y fueron enviados al laboratorio (ver figura 5).

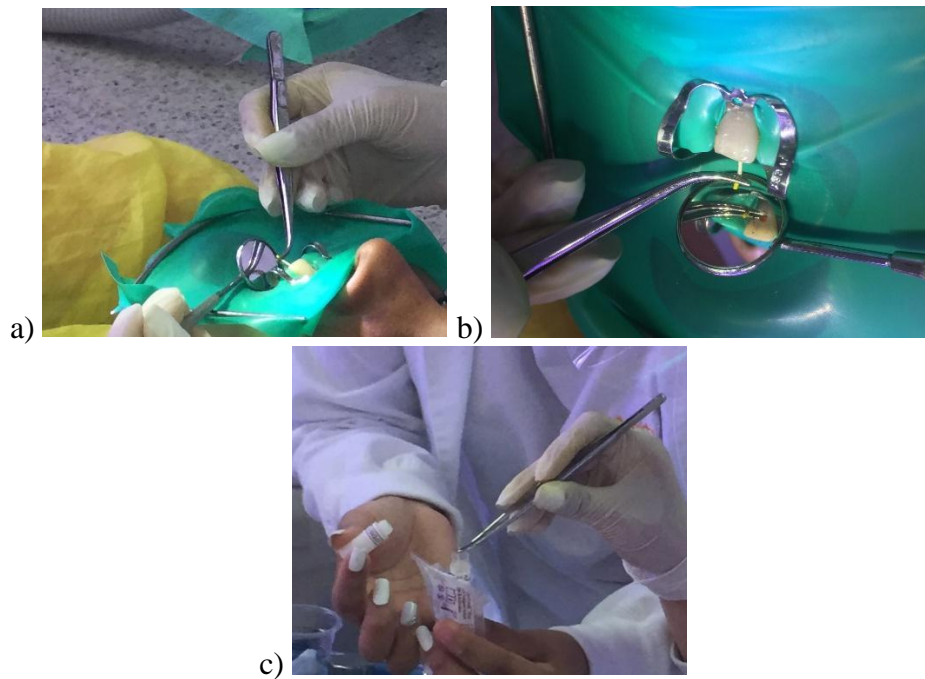


Figura 5. Tratamiento endodóntico: a) acceso cameral, b) toma de muestra, c) depósito de muestra en culturette para ser traslado al laboratorio.

Se procedió a irrigación con hipoclorito al 5% y solución fisiológica, preparación biomecánica (PBM), mediante técnica Step Down (Consiste en realizar una limpieza y conformación del conducto radicular desde el tercio coronal hasta el tercio coronal y posteriormente regresar desde el tercio apical al tercio coronal). Luego de realizar conductometría, conometría y medicación intraconducto con el propóleo con hidróxido de calcio, se colocó el provisional, cabe aclarar que el paciente no tomo antibióticos (figuras 6 y 7).

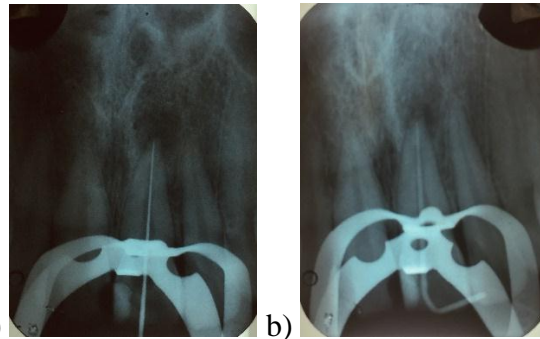


Figura 6. Radiografía periapical de UD 21: a) conductometría, b) conometría

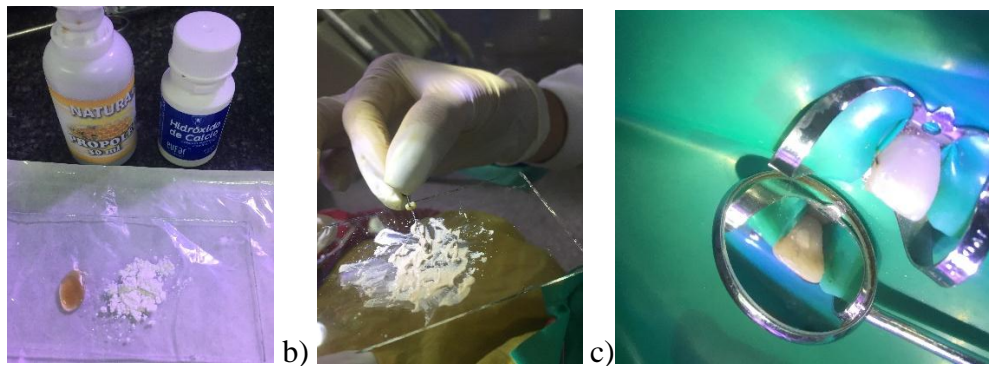


Figura 7. Intraconducto: a) materiales de medicación intraconducto, b) mezcla de medicación intraconducto, c) colocación de material provisional luego de medicación intraconducto

Fase III. Evolución

En esta fase, se procedió a examinar la evolución del paciente en estudio una semana luego del uso del propóleo con hidróxido de calcio como medicación intraconducto en el tratamiento endodóntico. De tal forma que a los 7 días se procedió a retirar el provisional; inicialmente se colocó anestesia tópica, aislamiento absoluto de UD 21, retiro el provisional se tomó muestra post medicación intraconducto con conos de papel depositados en el culturette y enviados al laboratorio, irrigación con hipoclorito

al 5% y solución fisiológica, recapitulación de PBM, irrigación final, secado con conos de papel, obturación con sealapex (cemento de obturación de canales) (figura 8).

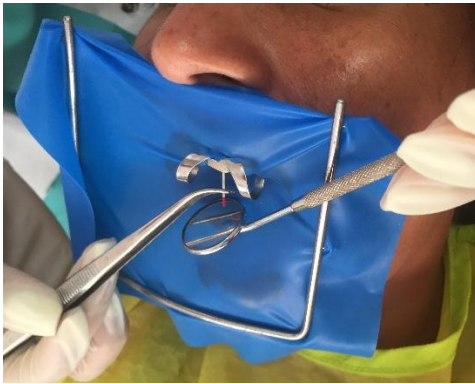

Figura 8. Segunda toma de muestra después de 7 días post medicación intraconducto.

Seguidamente, se realizó la prueba de penachos (para verificar si existen espacios o sobreobturación) (ver figura 9). Condensación de conos de gutapercha, limpieza de cámara pulpar, colocación de base cavitaria ionómero de vidrio autocurado, restauración definitiva con resina compuesta. Un mes después del tratamiento se le realizó una radiografía periapical para verificar su efectividad (figura 9).

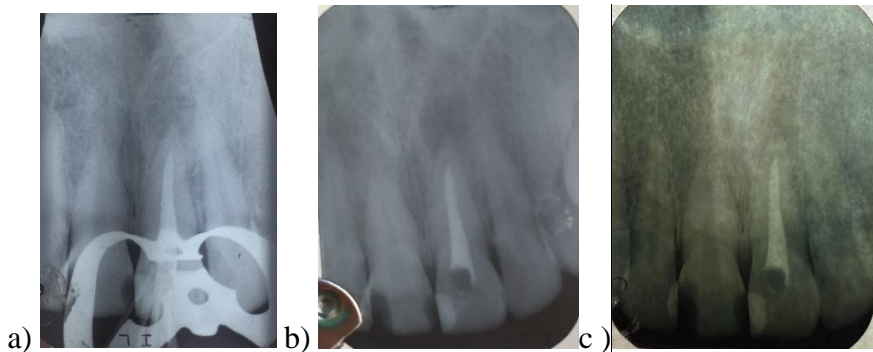
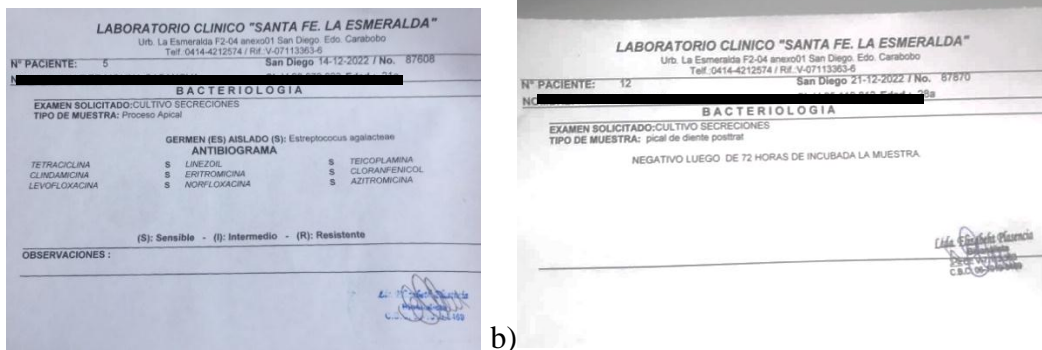


Figura 9. Radiografía periapical: a) Radiografía de prueba de penacho, b) radiografía post intraconducto, c) radiografía 1 mes posterior al tratamiento.

De esta manera, al evaluar la efectividad del uso del propóleo con hidróxido de calcio como medicación intraconducto en tratamiento endodóntico se pudo comparar los resultados bacteriológicos pretratamiento, en el cual se aisló una bacteria (*Streptococcus Agalactea*), posterior al tratamiento aplicado el propóleo con hidróxido de calcio tras 7 días.



a) b) Figura 10. Prueba de bacteriología: a) resultados pre medicación intraconducto, b) resultados post medicación intraconducto

4.2. Discusión de los Resultados

El mecanismo de la actividad antimicrobiana del propóleo es complejo y puede ser atribuido al sinergismo entre algunos de sus compuestos, tales como flavonoides, ácidos aromáticos, ácidos grasos, ésteres, hidroxiácidos, sesquiterpenos y otros compuestos fenólicos presentes en su composición. De acuerdo al estudio de Pérez, existe efectividad antibacteriana del extracto de propóleo 30 % y de su combinación con hidróxido de calcio sobre cepas de *Enterococcus Faecalis* a las 24 y 48 horas de su aplicación. de la misma manera también fue usado por Andrade, quien mostró que la mezcla de hidróxido de calcio y propóleo como medicación intraconducto

promueve la aposición ósea en periodontitis apical asintomática, siendo el propóleo una alternativa viable como coadyuvante del hidróxido de calcio en los casos que está indicada la medicación intraconducto (7).

CAPÍTULO V

CONCLUSIONES Y RECOMENDACIONES

5.1. Conclusiones

Este estudio de caso muestra que la mezcla de hidróxido de calcio y propóleo como medicación intraconducto fue efectiva frente a *Streptococcus Agalactea* que es uno de los patógenos más resistentes a los desinfectantes y medicaciones intraconducto utilizados en la terapia endodóntica.

El propóleo ha sido usado ampliamente, aunque de manera empírica, por las sociedades desde la antigüedad, sin embargo, en la actualidad disponemos de evidencia científica que avala que su uso no representa un riesgo para los humanos, ni en su consumo como alimento ni en su utilización como agente medicinal, la única contraindicación conocida es su aplicación en pacientes alérgicos a los productos de las abejas. Es por ello, y aunado a sus grandes beneficios terapéuticos, que se decidió integrar esta sustancia en el manejo de este caso teniendo la certeza de que no era un riesgo para el paciente.

5.2. Recomendaciones

- De esta manera la presente investigación recomienda la Universidad José Antonio Páez, tomar en consideración el presente estudio como antecedentes a futuras investigaciones relacionadas al tema.

- A los estudiantes de la carrera de Odontología, se le recomienda ampliar el estudio y seguir indagando sobre el uso del propóleo con hidróxido de calcio en odontología.

REFERENCIAS BIBLIOGRÁFICAS

1. Lima L, Rodríguez I, Maso M. Eficacia de la técnica paso-atrás en tratamientos de endodoncia en una sesión Rev. Cubana Estomatol. 2019; 56(1):2-12. Disponible en: <https://www.redalyc.org/articulo.oa?id=3786611200022>.
2. Pineda E, Cumplido M, Madrid L, Páez M, Tobón N, Barreneche L. Factors Associated to Tooth Loss in Patients with Endodontic Treatment carried out by Dental Students. Medellin. Rev. Univ Odontol. 2016; 34(1):21-31.
- 3 Shabbir J, Qazi F, Farooqui W, Ahmed S. Effect of propolis paste as intracanal medicament on post-endodontic pain: a double blind randomized clinical trial. Int J Environ Res Public Health. 2020; 17(2): 445.
4. Loachamin B. Análisis radiográfico en dientes tratados endodónticamente después de 4 años con diagnóstico previo de necrosis pulpar y periodontitis apical asintomática. [Trabajo de grado]. Quito (EC): Universidad Central de Ecuador; 2019.
5. Fuentes Á, Arias B, Dias F. Periodontitis Apical: Caracterización Histológica y Morfométrica de Quistes Radiculares y Granulomas Periapicales. Int. J. Morphol. 2018; 36(4): 1268-1274. Doi: <http://dx.doi.org/10.4067/S0717-95022018000401268>
6. Dante J. Periodontitis apical crónica: diagnóstico y abordaje clínico [Trabajo de grado]. Mendoza (AR): Universidad Nacional de Cuyo; 2020. Disponible en: <https://bdigital.uncu.edu.ar/15351>.
7. Andrade C. Uso de propóleo con hidróxido de calcio como medicación intraconducto en periodontitis apical asintomática. Reporte de caso. Odontoestomatología. 2021; 23(37): e403. Doi: https://doi.org/10.22592/od_e2021n37a9.
8. El Sucapuca V, Torres G, López R, Cortez M, Yachas R. Tratamiento de Periodontitis apical aguda usando pasta 3Mix modificada en paciente con infección congénita por citomegalovirus. Reporte de caso. Rev. Odontol. Pediát. 2021; 20(1): 33-48. Doi: <https://doi.org/10.33738/spo.v20i1.160>
9. Gutiérrez A, Batista M. Usos de la apiterapia en Estomatología. Correo Científico Médico. 2013; 17 (1): 1-2. Disponible en: <http://www.revcocmed.sld.cu/index.php/cocmed/article/view/1275>

10. Manrique V, Ortiz M, Rojas D, Arias M, Ochoa J, Valencia C. Efectividad antimicrobiana del propóleo contra enterococcus faecalis como medicamento intraconducto: estudio in vitro – etapa 1.
11. Andrade F, Almeida P. Evaluation of pH levels and calcium ion release in various calcium hydroxide endodontic dressings. *Oral Surg Oral Med Oral Pathol Oral Radiol Endod.* 2004; 97: 388-92.
12. Arias, F. El proyecto de investigación. Introducción a la metodología científica. (5ta ed). Caracas, Venezuela: Editorial Episteme; 2015.
13. Pérez Llantoy Linda Katherine. Actividad antibacteriana del propóleo y su combinación con el hidróxido de calcio sobre el enterococcus faecalis. estudio in vitro 2021.lima (PE): UNIVERSIDAD PRIVADA NORBERT WIENER; 2022. https://repositorio.uwiener.edu.pe/bitstream/handle/20.500.13053/6631/T061_70887999_T.pdf?sequence=1&isAllowed=y
14. Singh M, Singh S, Salgar AR, Prathibha N, Chandrahari N, Swapna LA. An *In Vitro* Comparative Evaluation of Antimicrobial Efficacy of Propolis, Morinda Citrifolia Juice, Sodium Hypochlorite and Chlorhexidine on *Enterococcus faecalis* and *Candida albicans*. *J Contemp Dent Pract.* 2019 Jan 1;20(1):40-45. PMID: 31102393.
15. Champa Y. Actividad antimicrobiana del Hidróxido de Calcio asociado a distintos vehículos como medicación intraconducto frente a bacterias aisladas de dientes con Periodontitis Apical Asintomática.
16. Mario L, Renato L. Endodoncia. (1ra ed). Sao Paulo: Editorial Artes Médicas Latinoamérica; 2009.
17. Machado M. Endodoncia ciencia y tecnología. Sao Paulo: Editorial amolca; 2016.
18. Chugal N, Mallya SM, Khaler B, Lin LM. Endodontics Treatment Outcomes. *Dent Clin North Am.* 2017; 61(1): 59–80.
19. Torabinejat M, Walton R. Endodoncia, Principio y Práctica. España: Elsevier; 2014.
20. Soberaniz V, Echevarria L, Vega E. Frecuencia de patología pulpar en la Clínica Hospital de Petróleos Mexicanos Coatzacoalcos, Veracruz. *Rev. Cient. Odontol.* 2012; 8(1): 7-12.

21. Herrera D, Figuero E, Shapira L, Jin L, Sanz M. La Nueva Clasificación de las Enfermedades Periodontales y Periimplantarias. Rev Científica la Soc Española Periodoncia 2018;11: 94-110. Disponible en: http://www.sepa.es/web_update/wp-content/uploads/2018/09/Revista-Periodoncia-Clinica-No-11-Definitivo.pdf
22. Vázquez C, García F, Reyes V, Ravelo M. Endodontic treatment failures in patients treated in the emergency department of stomatology. Rev. Ciencias Médicas. 2014; 20(1): 219-230.
23. Bellon S, Echarry O. Evaluación clínica de la efectividad de bórax en el tratamiento de la estomatitis aftosa. Rev Cubana Estomatol. 2006; 43 (2): 1-6. Disponible en: http://scielo.sld.cu/scielo.php?script=sci_arttext&pid=S0034-75072006000200006
24. Constitución de la República Bolivariana de Venezuela. Gaceta Oficial, N° 5.908. Caracas 30 de diciembre de 1999.
25. Código Deontológico de la Odontología de Venezuela. Pub. Gaceta Oficial N° 1.429. Caracas, Venezuela 10 de agosto de 1992.
26. Hernández S, Fernández C, Baptista L. Metodología de la investigación. (5ta ed). México: Mc Graw Hill Interamericana Editores; 2015.
27. Hernández Sampieri R, Mendoza C. Metodología de la investigación. Las rutas cuantitativa, cualitativa y mixta, Ciudad de México, México: Editorial Mc Graw Hill Education; 2018.
28. Tamayo y Tamayo M. El proceso de la investigación científica. (5ta ed). México: Editorial Limusa; 2021.

ANEXOS

ANEXO A
CONSENTIMIENTO INFORMADO

CONSENTIMIENTO INFORMADO

Estamos evaluando la efectividad del uso del propóleo con hidróxido de calcio como medicación intraconducto en tratamiento endodóntico, la decisión de participar en el estudio es completamente voluntaria. No habrá ninguna consecuencia desfavorable para usted, en caso de no aceptar la invitación, continuará recibiendo su atención habitual por parte de los profesionales de la institución ahora y en el futuro.

Si decide participar en el estudio puede retirarse en el momento que lo desee, aun cuando el investigador responsable no se lo solicite, informando las razones de su decisión, la cual será respetada en su integridad.

No tendrá que hacer gasto alguno durante el estudio. Ni tampoco recibirá pago por su participación.

Se tomarán datos clínicos importantes en el proceso investigativo, los resultados obtenidos serán revisados con fines académicos, datos de identificación de cada paciente será mantenida con estricta confidencialidad por el grupo de investigadores.

En el transcurso del estudio usted podrá solicitar información actualizada sobre el mismo, al investigador responsable. El investigador principal es Alsina Ivette identificado como tutor de contenido C.I: V-11.528.130, que labora en la facultad de Odontología de la Universidad José Antonio Páez y será responsable del manejo ético y científico de este proyecto. Lo puede contactar en el número de teléfono: 0414-4204954.

Si considera que ha recibido una adecuada explicación de la naturaleza, propósitos y fin del proyecto de investigación y que han respondido todas las preguntas que han podido surgir y no hay dudas ni preguntas acerca de su participación, puede, si así lo desea, firmar el consentimiento informado.

Yo Hydee del Carmen Holiva Casanova mayor de edad,

Identificado con CI: 25.110.812, doy consentimiento para el llenado de Historia Clínica, la toma de fotografías, placas radiográficas y exámenes complementarios si son necesarios. De esta forma apruebo mi participación en la realización del estudio "Uso del propóleo con hidróxido de calcio como medicación intraconducto en tratamiento endodóntico".

Nombre del Paciente:

Hydee del Carmen Holiva Casanova

Firma del Paciente:

Fecha de firma: 11-12-22

Nombre de quien aplica el consentimiento:

Alsina Ivette

Firma:

Fecha de aplicación: 11-12-22