



UNIVERSIDAD JOSÉ ANTONIO PÁEZ

**DISEÑO DE UN MANUAL PARA LA IDENTIFICACIÓN, DIAGNÓSTICO Y
TRATAMIENTO DE LA FLUOROSIS DENTAL DIRIGIDA A LA
COMUNIDAD DOCENTE Y ESTUDIANTIL DE LA FACULTAD
DE ODONTOLOGÍA DE LA UNIVERSIDAD
JOSÉ ANTONIO PÁEZ**

Autores:

Br. Bohorquez O. Carlos R

Br. Contreras H. Mileidy L.

Urb. Yuma II, calle N° 3. Municipio San Diego
Teléfono: (0241) 8714240 (master) – Fax: (0241) 8712394



**REPÚBLICA BOLIVARIANA DE VENEZUELA
UNIVERSIDAD JOSÉ ANTONIO PÁEZ
FACULTAD DE CIENCIAS DE LA SALUD
ESCUELA DE ODONTOLOGÍA**



**DISEÑO DE UN MANUAL PARA LA IDENTIFICACIÓN, DIAGNÓSTICO Y
TRATAMIENTO DE LA FLUOROSIS DENTAL DIRIGIDA A LA
COMUNIDAD DOCENTE Y ESTUDIANTIL DE LA FACULTAD
DE ODONTOLOGÍA DE LA UNIVERSIDAD
JOSÉ ANTONIO PÁEZ**

Trabajo de Grado presentado como requisito parcial para optar al título
de Odontólogo

Autores:

Br. Bohorquez O., Carlos R

Br. Contreras H., Mileidy L

Tutor:

Od. Beatriz Liendo

San Diego, mayo del 2019



REPÚBLICA BOLIVARIANA DE VENEZUELA
UNIVERSIDAD JOSÉ ANTONIO PÁEZ
FACULTAD DE CIENCIAS DE LA SALUD
ESCUELA DE ODONTOLOGIA



San Diego, mayo del 2019

ACTA DE REVISIÓN DE TRABAJO DE GRADO

Quienes suscriben esta Acta, dejan constancia que el Proyecto de Trabajo de Grado titulado: **Diseño de un manual para la identificación, diagnóstico y tratamiento de la fluorosis dental dirigida a la comunidad docente y estudiantil de la Facultad de Odontología de la Universidad José Antonio Páez**, de los autores Carlos R. Bohorquez O. y Mileidy Lismar Contreras H, ha sido revisado y, cumpliendo con los requisitos exigidos para su aprobación, recomiendan su tramitación ante el organismo académico correspondiente.

Nombre Tutor Académico

Firma

Fecha

Beatriz A. Liendo C



**REPÚBLICA BOLIVARIANA DE VENEZUELA
UNIVERSIDAD JOSÉ ANTONIO PÁEZ
FACULTAD DE CIENCIAS DE LA SALUD
ESCUELA DE ODONTOLOGIA**



**DISEÑO DE UN MANUAL PARA LA IDENTIFICACIÓN, DIAGNÓSTICO Y
TRATAMIENTO DE LA FLUOROSIS DENTAL DIRIGIDA A LA
COMUNIDAD DOCENTE Y ESTUDIANTIL DE LA FACULTAD
DE ODONTOLÓGIA DE LA UNIVERSIDAD
JOSÉ ANTONIO PÁEZ**

ESTUDIANTES

Cédula de Identidad N°

Nombres y apellidos

1. 24.820.493

Carlos Raúl Bohorquez Ortiz

2. 25.023.542

Mileidy Lismar Contreras Huérfano

Tutor Propuesto: Beatriz Alejandra Liendo Cedeño

Firma: _____

Cédula de Identidad N° 8.837.688

COORDINACIÓN DE PASANTÍA Y TRABAJO DE GRADO

Firma

Sello

Fecha



**REPÚBLICA BOLIVARIANA DE VENEZUELA
UNIVERSIDAD JOSÉ ANTONIO PÁEZ
FACULTAD DE CIENCIAS DE LA SALUD
ESCUELA DE ODONTOLOGIA**



PLANILLA SOLICITUD: ANÁLISIS Y APROBACIÓN DE TRABAJO DE GRADO

DATOS PERSONALES		
Apellidos: Bohórquez Ortiz	Nombres: Carlos Raúl	C.I.: 24.820.493
Dirección: San Diego, Carabobo		Teléfono 0412-6470843
Apellidos: Contreras Huérfano	Nombres: Mileidy Lismar	C.I.: 25.023.542
Dirección: San Diego, Carabobo		Teléfono 0414- 0861550
DATOS ACADÉMICOS		
Escuela: Odontología	Índice Académico	
DATOS DEL PROYECTO DE TRABAJO DE GRADO		
Autores		
	Nombre: Carlos R. Bohórquez O.	Teléfono: 0412-6470843
	Nombre: Mileidy L. Contreras H.	Teléfono: 0414-0861550
Título del Trabajo: Diseño de un manual para la identificación, diagnóstico y tratamiento de la Fluorosis dental dirigida a la comunidad docente y estudiantil de la Facultad de Odontología de la Universidad José Antonio Páez.		
R e s u m e n: se planteó como objetivo general diseñar un manual para la identificación, diagnóstico y tratamiento de la fluorosis dental dirigido a la comunidad docente y estudiantil de la Facultad de Odontología de la Universidad José Antonio Páez. El estudio fue de modalidad proyecto factible, ya que no solo se abocó a diagnosticar la realidad tratada, sino también a generar una alternativa dirigida a facilitar el manejo del diagnóstico y tratamiento de esta alteración cromática.		
Lugar donde se desarrollará el Proyecto:	Universidad José Antonio Páez, San Diego, estado Carabobo	
Tiempo de Desarrollo: 04 meses		
Tutor Académico propuesto: Od. Beatriz A. Liendo C		

APROBADO: _____ **NO APROBADO:** _____

COMITÉ DE EVALUACIÓN, COORDINACIÓN DE PASANTIAS Y TRABAJO DE GRADO

_____	_____	_____
NOMBRE	FIRMA	FECHA
_____	_____	_____
NOMBRE	FIRMA	FECHA



REPÚBLICA BOLIVARIANA DE VENEZUELA
UNIVERSIDAD JOSÉ ANTONIO PÁEZ
FACULTAD DE CIENCIAS DE LA SALUD
ESCUELA DE ODONTOLOGIA



San Diego, _____

ACTA DE REVISIÓN DEL PROYECTO DE TRABAJO DE GRADO

Quienes suscriben esta Acta, dejan constancia que el Trabajo de Trabajo de Grado titulado: **Diseño de un manual para la identificación, diagnóstico y tratamiento de la fluorosis dental dirigida a la comunidad docente y estudiantil de la Facultad de Odontología de la Universidad José Antonio Páez**, ha sido revisado y, cumpliendo con los requisitos exigidos para su presentación, recomiendan su tramitación ante el organismo académico correspondiente.

Nombre Tutor Académico

Firma

Fecha

Beatriz A. Liendo C



REPÚBLICA BOLIVARIANA DE VENEZUELA
UNIVERSIDAD JOSÉ ANTONIO PÁEZ
FACULTAD DE CIENCIAS DE LA SALUD
ESCUELA DE ODONTOLOGÍA



San Diego, _____ de mayo de 2019

APROBACIÓN DE LA TUTORA

Quien suscribe, Beatriz Liendo, portadora de la Cédula de Identidad N° 8.837.688, en mi carácter de tutora del trabajo de grado presentado por los ciudadanos Carlos R. Bohorquez O Cédula de Identidad N° 24.820.493. y Mileidy L. Contreras H. Cédula de Identidad N° 25.023.542 Titulado: **Diseño de un manual para la identificación, diagnóstico y tratamiento de la fluorosis dental dirigida a la comunidad docente y estudiantil de la Facultad de Odontología de la Universidad José Antonio Páez**, presentado como requisito parcial para optar al título de Odontólogo, considero que dicho trabajo reúne los requisitos y méritos suficientes para ser sometido a la presentación pública y evaluación por parte del jurado examinador que se designe.

En San Diego, a los _____ días del mes de _____ del año dos mil diecinueve.

Od. Beatriz Liendo
C.I. N° 8.837.688



REPÚBLICA BOLIVARIANA DE VENEZUELA
UNIVERSIDAD JOSÉ ANTONIO PÁEZ
FACULTAD DE CIENCIAS DE LA SALUD
ESCUELA DE ODONTOLOGÍA



ACTA DE APROBACION DEL TRABAJO DE GRADO

El jurado designado por la Facultad de Ciencias de la Salud, para la evaluación del trabajo de grado titulado: **Diseño de un manual para la identificación, diagnóstico y tratamiento de la fluorosis dental dirigida a la comunidad docente y estudiantil de la Facultad de Odontología de la Universidad José Antonio Páez**, realizado por Carlos R. Bohórquez O. C.I N° 24.820.493 y Mileidy L. Contreras H. C.I N° 25.023.542, cursantes de la carrera ODONTOLOGIA, hace constar que, después de analizar su contenido y oír la exposición oral, considera que reúne los méritos suficientes para su aprobación.

Jurado

Nombre:

C.I.:

Jurado

Nombre:

C.I.:

Tutor Académico

Nombre:

C.I.:

Fecha:

ÍNDICE GENERAL

CONTENIDO		pp.
APROBACIÓN DE LA TUTORA.....		viii
ACTA DE APROBACIÓN DEL TRABAJO DE GRADO.....		ix
LISTA DE TABLAS.....		xii
LISTA DE GRÁFICOS.....		xiii
LISTA DE FIGURAS.....		xiv
RESUMEN INFORMATIVO.....		xvi
ABSTRACT.....		xvii
INTRODUCCIÓN.....		1
CAPÍTULO		
I	EL PROBLEMA.....	4
	PLANTEAMIENTO DEL PROBLEMA.....	4
	FORMULACIÓN DEL PROBLEMA.....	8
	OBJETIVOS DE LA INVESTIGACIÓN.....	8
	JUSTIFICACIÓN DEL ESTUDIO.....	9
	ALCANCES Y DELIMITACIÓN.....	10
II	MARCO TEÓRICO.....	11
	ANTECEDENTES.....	11
	BASES TEÓRICAS.....	12
	BASES LEGALES.....	45
	DEFINICIÓN DE TÉRMINOS BÁSICOS.....	46
	SISTEMA DE VARIABLES.....	49
	OPERACIONALIZACIÓN DE VARIABLES.....	49

III	MARCO METODOLÓGICO.....	50
	DISEÑO DE INVESTIGACIÓN.....	50
	TIPO DE INVESTIGACIÓN.....	50
	POBLACIÓN Y MUESTRA.....	51
	TÉCNICAS E INSTRUMENTOS PARA LA RECOLECCIÓN DE DATOS.....	53
	VALIDEZ DEL INSTRUMENTO.....	53
	3.6 PROCESAMIENTO Y ANÁLISIS DE LOS DATOS.....	53
IV	ANÁLISIS DE RESULTADOS.....	54
	RESULTADOS SOBRE CONOCIMIENTOS ACERCA DE LA FLUOROSIS DENTAL.....	54
	RESULTADOS SOBRE TRATAMIENTO DE LA FLUOROSIS DENTAL.....	60
V	MANUAL PARA LA IDENTIFICACIÓN, DIAGNÓSTICO Y TRATAMIENTO DE LA FLUOROSIS DENTAL.....	68
	INTRODUCCIÓN.....	68
	OBJETIVOS.....	69
	CONTENIDO.....	69
	FACTIBILIDAD DE APLICACIÓN DEL MANUAL.....	85
	CONCLUSIONES Y RECOMENDACIONES.....	86
	CONCLUSIONES.....	86
	RECOMENDACIONES.....	87
	REFERENCIAS.....	88
	ANEXOS.....	95

LISTA DE TABLAS

Tabla N°	pp.
1. Criterios de Índice de Dean.....	17
2. Clasificación clínica de fluorosis dental según Índice TF.....	18
3. Distribución de la población de estudiantes.....	51
4. Distribución de la muestra de estudiantes.....	52
5. Distribución porcentual del indicador explicación de la dimensión aspectos conceptuales de la fluorosis dental.....	54
6. Distribución porcentual del indicador diagnóstico de la dimensión aspectos conceptuales de la fluorosis dental.....	56
7. Distribución porcentual del indicador prevención de la dimensión aspectos conceptuales de la fluorosis dental.....	58
8. Distribución porcentual sobre el indicador micro/abrasión blanqueamiento de la dimensión tratamiento de la fluorosis dental.....	60
9. Distribución porcentual sobre el indicador micro/abrasión modificada de la dimensión tratamiento de la fluorosis dental.....	62
10. Distribución porcentual sobre el indicador macro-micro/abrasión de la dimensión tratamiento de la fluorosis dental.....	64
11. Distribución porcentual sobre el indicador restauración de la dimensión tratamiento de la fluorosis dental.....	66

LISTA DE GRÁFICOS

Gráfico N°	pp.
1. Distribución porcentual del indicador explicación de la dimensión aspectos conceptuales de la fluorosis dental.....	54
2. Distribución porcentual del indicador diagnóstico de la dimensión aspectos conceptuales de la fluorosis dental.....	56
3. Distribución porcentual del indicador prevención de la dimensión aspectos conceptuales de la fluorosis dental.....	58
4. Distribución porcentual sobre el indicador micro/abrasión blanqueamiento de la dimensión tratamiento de la fluorosis dental.....	60
5. Distribución porcentual sobre el indicador micro/abrasión modificada de la dimensión tratamiento de la fluorosis dental.....	62
6. Distribución porcentual sobre el indicador macro-micro/abrasión de la dimensión tratamiento de la fluorosis dental.....	64
7. Distribución porcentual sobre el indicador restauración de la dimensión tratamiento de la fluorosis dental.....	66

LISTA DE FIGURAS

Figura N°	pp.
1. Grados de fluorosis según Índice Thylstrup-Fejerskov.....	19
2. Aislamiento del campo operatorio.....	25
3. Aplicación de la pasta sobre las superficies de los dientes a tratar.....	26
4. Frotado suave por medio de la fresa de acrílico de toda la superficie vestibular.....	27
5. Lavado con una mezcla de agua destilada y carbonato de sodio para desactivar el ácido.....	27
6. Aplicación de la pasta y repetición del procedimiento anterior utilizando fresa de acrílico en forma cónica.....	28
7. Blanqueamiento directo utilizando peróxido de hidrógeno al 38%.....	28
8. Resultados del blanqueamiento ambulatorio 7 días después.....	29
9. Aislamiento de los dientes.....	31
10. Macroabrasión de la superficie del esmalte afectado.....	32
11. Pulido de la superficie del esmalte.....	32
12. Aplicación de material abrasivo.....	33
13. Microabrasión con micromotor neumático a baja velocidad.....	33
14. Resultado del tratamiento de macro/microabrasion blanqueamiento.....	34

15. Hipoplasia superior al 50% de la superficie del esmalte.....	35
16. Aislamiento del campo.....	36
17. Retiro de la superficie del esmalte malformado.....	36
18. Conformación de las restauraciones de dos incisivos centrales.....	37
19. Resultado de restauración directa.....	38
20. Preparación de las carillas en dientes fluoróticos.....	40
21. Continuación de la preparación de las carillas.....	40
22. Aplicación del hilo retractor para toma de impresión /refinado y pulido de los márgenes de preparación.....	41
23. Preparación de las carillas para su cementación.....	42
24. Procedimiento de cementación.....	42
25. Resultado final de restauración indirecta.....	43



**REPÚBLICA BOLIVARIANA DE VENEZUELA
UNIVERSIDAD JOSÉ ANTONIO PÁEZ
FACULTAD DE CIENCIAS DE LA SALUD
ESCUELA DE ODONTOLOGÍA**



**DISEÑO DE UN MANUAL PARA LA IDENTIFICACIÓN, DIAGNÓSTICO Y
TRATAMIENTO DE LA FLUOROSIS DENTAL DIRIGIDA A LA
COMUNIDAD DOCENTE Y ESTUDIANTIL DE LA FACULTAD
DE ODONTOLOGÍA DE LA UNIVERSIDAD
JOSÉ ANTONIO PÁEZ**

Autores: Carlos R. Bohórquez O. y Mileidy Contreras H.
Tutora: Od. Beatriz Liendo

RESUMEN INFORMATIVO

Esta investigación se planteó como objetivo general diseñar un manual para la identificación, diagnóstico y tratamiento de la fluorosis dental dirigido a la comunidad docente y estudiantil de la Facultad de Odontología de la Universidad José Antonio Páez. El estudio fue de modalidad proyecto factible, ya que no solo se abocó a diagnosticar la realidad tratada, sino también a generar una alternativa dirigida a facilitar el manejo del diagnóstico y tratamiento de esta alteración cromática. La población estuvo constituida por 23 docentes y 673 estudiantes de la Facultad de Odontología de la institución. La muestra de estudiantes se calculó y seleccionó de forma probabilística estratificada quedando la misma conformada por un total de 156 estudiantes distribuidos entre los semestres 5to al 9no. Para la recolección de la información se utilizó como técnica la encuesta que se aplicó a través de un cuestionario de 17 ítems de tipo cerrado suministrado a la muestra de estudiantes y a la población de docentes. Los resultados obtenidos permitieron concluir que docentes y estudiantes presentan limitaciones en los aspectos teóricos y prácticos relacionados con la fluorosis dental y su tratamiento. En función de ello se elaboró el manual como una alternativa de información y orientación accesible y de fácil comprensión, a través de la cual el odontólogo pueda llevar a cabo una actuación asistencial y terapéutica eficaz sobre este defecto del esmalte.

Descriptor: Alteraciones cromáticas, fluorosis dental, tratamiento.



**REPÚBLICA BOLIVARIANA DE VENEZUELA
UNIVERSIDAD JOSÉ ANTONIO PÁEZ
FACULTAD DE CIENCIAS DE LA SALUD
ESCUELA DE ODONTOLOGÍA**



**DESIGN OF MANUAL FOR THE IDENTIFICATION, DIAGNOSIS AND
TREATMENT OF DENTAL FLUOROSIS FOR THE TEACHING AND
STUDENT COMMUNITY OF THE DENTISTRY FACULTY OF THE
JOSÉ ANTONIO PÁEZ UNIVERSITY**

Authors: Carlos R. Bohórquez O. y Mileidy Contreras H.
Tutor: Od. Beatriz Liendo

ABSTRACT

This research was proposed as a general objective to design a manual for the identification, diagnosis and treatment of dental fluorosis addressed to the teaching and student community of the Faculty of Dentistry of the José Antonio Páez University. The study was feasible project modality, since it was not only aimed at diagnosing the treated reality, but also to generate an alternative aimed at facilitating the handling of the diagnosis and treatment of this chromatic alteration. 23 teachers and 673 students of the Faculty of Dentistry of the institution constituted the population. The sample of students was calculated and selected in a stratified probabilistic way, being the same formed by 156 students distributed between the 5th and 9th semesters. In order to collect the information, the survey was used as a technique, which was applied through a questionnaire of 17 closed-type items supplied to the sample of students and to the teaching population. The results obtained allowed us to conclude that teachers and students have limitations in the theoretical and practical aspects related to dental fluorosis and its treatment. Based on this, the manual was developed as an easily accessible and easily understood information and guidance alternative, through which the dentist can carry out an effective therapeutic and.

Key words: Chromatic alterations, dental fluorosis, treatment.

INTRODUCCIÓN

En el contexto de la realidad actual ha ganado importancia significativa el aspecto estético de la odontología debido a la preocupación creciente de los pacientes por su apariencia física, así como el mejoramiento continuo de los materiales y técnicas constituyendo la presentación de los dientes una marcada preocupación para aquellos pacientes que buscan tratamiento dental, siendo el color del esmalte un elemento de gran importancia estética que es objeto de atención para garantizar no solo lo referente al aspecto físico de la persona, sino también su equilibrio mental, relaciones sociales y seguridad en su desenvolvimiento diario como tópico de importancia trascendental desde el punto de vista personal, laboral y profesional (1,2).

La presencia de elementos químicos diversos en los alimentos y el agua llega a constituir uno de los factores que contribuyen a la aparición de alteraciones cromáticas en los dientes que se manifiestan en forma de hipoplasias y/u opacidades en el esmalte que responden a factores medioambientales y genéticos que se combinan para hacerse manifiestos en una, múltiples o todas las piezas dentarias, que se atribuyen a problemas en la secreción de los ameloblastos o a hipo o desmineralizaciones. En el caso concreto de los factores ambientales que generan las perturbaciones cromáticas en los dientes, es importante destacar el agua, que viene a ser un nutriente indispensable que el hombre necesita para sobrevivir, y está constituido por moléculas de hidrógeno y oxígeno, destacándose la presencia del flúor como elemento presente en la corteza terrestre contenido en forma diversa en todas las aguas naturales (3,4,5,6,7).

Uno de los problemas o defectos de desarrollo del esmalte es el conocido con el nombre de fluorosis dental, alteración cromática que surge como consecuencia de una ingestión de este elemento químico en dosis superiores a las que se requieren (0,7 mg/L a 1,2 mg/L) durante un tiempo prolongado, que se manifiesta en forma de manchas y/o lesiones en el esmalte dental que agravan a medida que aumenta su

consumo, ocasionando un efecto cosmético negativo en los individuos que puede llegar a afectar sus relaciones sociales e incluso tener repercusiones psicológicas (8,9,10,11).

Con relación a este defecto de desarrollo del esmalte, en los últimos tiempos se han implementado diversas técnicas como la microabrasión, macroabrasión, el blanqueamiento y la restauración que se encuentran dirigidas a generar soluciones permanentes, efectivas y de calidad que contribuyan a una mejor estética y salud dental de la persona (12). Sin embargo, se observa que el manejo de la información relacionada con la identificación, diagnóstico y tratamiento de esta alteración cromática presenta significativas limitaciones, lo que dificulta una atención debida a este problema y una marcada incidencia del mismo en algunas zonas del país, lo que hace necesario establecer los mecanismos de prevención necesarios (8).

Lo planteado anteriormente permitió considerar la realidad que se hace presente en la Facultad de Odontología de la Universidad José Antonio Páez, donde no se estaría manejando una debida información respecto a la forma como se deben identificar los casos de fluorosis dental, la realización de los diagnósticos diferenciales y la aplicación del tratamiento correspondiente a cada nivel de esta alteración cromática, por lo que se hace necesario generar alternativas que permitan subsanar esta situación.

Con base en lo antes señalado, la investigación que se propone a continuación plantea el diseño de un manual para la identificación, diagnóstico y tratamiento de la fluorosis dental dirigido a la comunidad docente y estudiantil de la Facultad de Odontología de la Universidad José Antonio Páez; el cual se llevó a cabo de acuerdo con un estudio de campo de modalidad proyecto factible, siendo la estructura del mismo la siguiente:

Capítulo I. El Problema: Comprende la definición y contextualización del problema a través de su planteamiento y formulación. En este mismo capítulo también se presentan los objetivos de la investigación, su justificación, así como el alcance y la delimitación.

Capítulo II. Marco Teórico: En esta parte del trabajo se desarrollan los aspectos referidos a los estudios previos o antecedentes de investigaciones que guardan relación con el tema de estudio. Igualmente, se desarrollan las bases teóricas que le dan fundamento al problema del estudio, la identificación y operacionalización de las variables y la definición de los términos básicos.

Capítulo III. Marco Metodológico: responde a los aspectos de orden metodológico representados en el diseño y tipo de investigación, población y muestra, técnicas e instrumentos para la recolección de los datos, aplicación de la técnica y el procesamiento y análisis de los datos.

Capítulo IV. Análisis de resultados: El desarrollo de esta parte contiene la interpretación y análisis de los resultados obtenidos a través de la aplicación de los instrumentos a la población de docentes y la muestra de estudiantes de la Facultad de Odontología de la Universidad José Antonio Páez.

Capítulo V. Manual para la identificación, diagnóstico y tratamiento de la fluorosis dental: La ejecución de este momento de la investigación corresponde a la presentación del manual que se plantea como alternativa dirigida a orientar y facilitar la identificación, diagnóstico y tratamiento de esta alteración cromática, estructurado en tres capítulos con sus respectivos temas en los cuales se despliegan los aspectos informativos y de procedimientos relacionados con la fluorosis dental.

Conclusiones y Recomendaciones: En este momento del estudio se exponen las conclusiones que se derivan de lo planteado en las preguntas y objetivos de investigación, al igual que las recomendaciones que se proponen con relación a la aplicabilidad del manual en el ámbito de esta investigación.

Finalmente, se presentan las referencias que comprenden el material bibliográfico y documental consultado para este estudio; así como también los anexos referidos al modelo del cuestionario aplicado a docentes y estudiantes.

CAPITULO I

EL PROBLEMA

Planteamiento del Problema

Los dientes están diseñados para realizar una de las tareas más exigentes del cuerpo humano en cuanto a dureza se refiere, destacándose el esmalte, también conocido como tejido adamantino, como el elemento más duro del cuerpo debido a los elementos mineralizados que lo componen, lo que le permite resistir fuerzas compresivas hasta de 5 en la escala de Mohs. Su composición química comprende: Amelogeninas, enamelinas, ameloblastinas, tuftelina, 1-2% y proteínas séricas (1).

Los defectos de desarrollo del esmalte (DDE) pueden ser definidos como cualquier alteración del esmalte dental que resulta de diversos disturbios durante la amelogénesis, pueden ser cuantitativas o cualitativas, clínicamente visibles en esmalte, producto de alteraciones en la matriz de los tejidos duros y de su mineralización durante la odontogénesis. Además del esmalte, su compromiso se puede extender hasta la dentina, el cemento o ambos y pueden localizarse en uno o varios dientes afectando la dentición temporal y/o permanente (2).

Es importante saber que las alteraciones que afectan a la formación del esmalte pueden ser de origen genético o de origen medioambiental dado que el ameloblasto es una célula muy sensible a los cambios en su entorno. Los defectos pueden afectar sólo a una pequeña área de la superficie del esmalte, o, por el contrario, a todo el espesor del mismo. De forma similar la alteración puede ser localizada, afectando a uno o dos dientes, o generalizada, afectando a muchas piezas dentarias o incluso a toda la dentición (3).

Al evaluar macroscópicamente estos defectos, se pueden clasificar en dos tipos: las hipoplasias, que están asociadas a un espesor localizado y reducido del esmalte, siendo éste opaco o translúcido; y las opacidades, asociadas a una afectación de grado

variable en la mineralización del tejido, que se traduce en una alteración en la translucidez del esmalte, aunque su espesor es normal. Estas opacidades pueden ser difusas o demarcadas y también han recibido el nombre de hipomineralizaciones. Algunos autores han asociado las hipoplasias a alteraciones en la fase secretora del ameloblasto y las opacidades o hipomineralizaciones a disturbios en la fase de mineralización (4).

Aunque su etiología es poco clara, se ha hecho evidente que los factores ambientales (ya sean sistémicos o locales), causas genéticas o una combinación de éstos son los responsables de interrumpir el metabolismo de los ameloblastos que se traduce en DDE. Estas influencias pueden empezar antes o después del nacimiento, por lo que los dientes primarios, permanentes o ambos pueden estar involucrados. Entre los factores ambientales que causan mayor impacto en los DDE, se encuentra el agua, por ser un nutriente indispensable que el hombre necesita para sobrevivir, y está constituida por moléculas de hidrógeno y oxígeno. Debido a la presencia de flúor en la corteza terrestre, todas las aguas naturales lo contienen en concentraciones muy variadas (5, 6,7).

El flúor constituye uno de los elementos químicos más ampliamente estudiados y se ha comprobado que la dosis óptima en el agua es de 0,7 mg/L a 1,2 mg/L, ya que posee un efecto preventivo de las caries dentales cuando es administrado en forma, tanto sistémica como tópica, pero si se ingiere en dosis superiores durante un tiempo prolongado puede llegar a provocar daño al ser humano, como la afección al aparato esquelético; e igualmente crea desde manchas a lesiones en el esmalte dental que agravan a medida que aumenta el consumo, lo que se conoce como fluorosis dental. Es pertinente tomar en consideración que el flúor en las últimas décadas, ha sido un factor clave para la disminución de la caries dental que se ha venido observando en diversos países del mundo (8).

Sin embargo, la disponibilidad de flúor a través de diversas fuentes como lo son; alimentos, bebidas, pastas dentales, enjuagues bucales entre otros, a las que todas las personas hoy en día se encuentran expuestas, en muy pocas ocasiones se encuentra

supervisada. En los países industrializados, la disminución de la caries dental ha ido acompañada de un gran incremento en la prevalencia de la fluorosis dental, la cual puede tener un efecto cosmético negativo en los individuos y afectar sus relaciones sociales e incluso tener repercusiones psicológicas (9,10,11).

En Odontología, la fluorosis dental es una hipomineralización del esmalte dental con grandes porosidades superficiales y subsuperficiales producidas por ingesta excesiva de fluoruros elevando bruscamente el nivel plasmático del ion flúor, durante la odontogénesis: es decir, durante el proceso de formación de los tejidos dentales, específicamente durante la amelogénesis o período de formación del esmalte dental. La severidad depende de la concentración de flúor ingerido, de la duración en la exposición a él, de la fase de la actividad ameloblástica y de las variaciones individuales de susceptibilidad (12-17).

Clínicamente, la fluorosis dental se puede observar como pequeñas manchas blancas que se encuentran en todas las superficies dentales, también como manchas color café que siguen la forma de la línea de la sonrisa, o como manchas marrones distribuidas en todas las superficies dentales. Las áreas manchadas suelen caracterizarse por límites irregulares y formas variadas. La pigmentación asociada a defectos puede aparecer después de la erupción, de ahí que cuando no está presente la mancha marrón se produce debido a pigmentos que entran en el esmalte hipoplásico extrínsecamente (18).

Sin embargo, la ingestión de fluoruros antes de los tres o cuatro años de edad es crítico para el desarrollo de fluorosis en los 5 dientes permanentes estéticamente determinantes. La importancia de la detección de fluorosis dental en dentición temporal radica en que se puede predecir la presencia de fluorosis dental en la dentición permanente; la identificación de defectos en el esmalte en la dentición decidua puede representar una oportunidad para modificar el régimen de ingesta de fluoruro y, de esta manera, reducir la probabilidad de que se presenten alteraciones en la dentición permanente (19).

En la actualidad, la fluorosis dental no representa un problema de salud pública para la mayoría de la población. Sin embargo, en los pacientes con fluorosis moderada y grave, donde se afecta toda la estructura del esmalte, puede conducir a problemas estéticos, fracturas de los dientes e incluso a la pérdida de la función masticatoria. Es importante identificar todos los factores de riesgo involucrados y todas las fuentes de fluoruros que pueden generar este trastorno del esmalte y el problema en forma precoz, principalmente durante la dentición primaria, aunque poco frecuente, para evitar que los riesgos de fluorosis se asocien a la dentición permanente (20).

Es así como el tratamiento para los dientes con fluorosis dependerá de la severidad de la condición. Para las formas más leves (Thylstrup-Fejerskov 1, 2) un blanqueamiento en las zonas no afectadas del diente, podría ser recomendado. Los tratamientos para la Fluorosis Dental moderada incluyen microabrasión, donde la capa externa de esmalte comprometida se desgasta. Del mismo modo, las restauraciones en base a resinas compuestas combinadas con microabrasión o aplicación de carillas estéticas se podrían utilizar para los pacientes con Thylstrup-Fejerskov

donde las concentraciones de flúor en el agua de consumo humano son mayores a las dosis óptimas que deberían tener, pudiéndose destacar el estado Carabobo como una de esas zonas (8). Tal situación requiere que, por una parte, se desarrollen estrategias para prevenir la aparición de la fluorosis dental y por la otra, contar con el personal del área odontológica con la información y manejo de los procedimientos para la identificación, diagnóstico y tratamiento de esta alteración cromática.

Tal planteamiento tiene mayor pertinencia en el contexto de la Universidad José Antonio Páez, concretamente en la Facultad de Odontología donde se forman los profesionales del área que tienen la responsabilidad del correcto diagnóstico y tratamiento de los problemas odonto-bucales, entre los cuales se cuenta el de la fluorosis dental. Partiendo de ello y tomando como base lo expuesto, se ha considerado pertinente desarrollar una investigación en este sentido, en el marco de esta institución universitaria ubicada en el municipio de San Diego, estado Carabobo, tomando para su estudio los docentes y estudiantes de la facultad ya referida.

Formulación del problema

¿Cómo se realiza el diseño de un manual para la identificación, diagnóstico y tratamiento de la fluorosis dental dirigido a la comunidad docente y estudiantil de la Facultad de Odontología de la Universidad José Antonio Páez?

Objetivos de la Investigación.

Objetivo General

Diseñar un manual para la identificación, diagnóstico y tratamiento de la fluorosis dental dirigido a la comunidad docente y estudiantil de la Facultad de Odontología de la Universidad José Antonio Páez.

Objetivos específicos

- Diagnosticar el conocimiento acerca de la fluorosis que poseen los docentes y estudiantes de la Facultad de Odontología de la Universidad José Antonio Páez.
- Determinar la factibilidad de la realización de un manual para la identificación, diagnóstico y tratamiento de la fluorosis dental.
- Establecer los elementos teórico-prácticos sobre la técnica y procedimientos a seguir ante un paciente con fluorosis dental.
- Elaborar un manual para la identificación, diagnóstico y tratamiento de la fluorosis dental.
- Realizar una campaña para promover el conocimiento sobre la fluorosis dental.

Justificación de la Investigación

La realización de un estudio donde se plantee el diseño de un manual para la identificación, diagnóstico y tratamiento de la fluorosis dental representa un aporte de importancia en los procesos de construcción de conocimientos relacionados con los diagnósticos diferenciales a realizar y los procedimientos a aplicar con relación a patologías que, aun cuando no afectan a un número considerable de la población, afectan la salud integral de las personas.

Igualmente, la investigación propuesta constituye una contribución al manejo de los procesos de identificación, diagnóstico y tratamiento de esta DDE y las prácticas relacionadas con las técnicas de diagnóstico, atención y preservación de la estética dental a aplicar para garantizar un mejoramiento significativo de la estética dental de los pacientes, su salud integral y calidad de vida, así como las relaciones con su entorno.

Con relación a lo anterior, es importante señalar que las personas afectadas por fluorosis o que presentan defectos de esmalte tienden a mostrar aislamiento y angustia, atribuible a su condición bucodental, entendiéndose que los defectos de esmalte tienen un marcado impacto en la salud psicosocial de personas afectadas,

especialmente en edades tempranas, así como también ocasionan efectos negativos en la percepción de las demás personas (23).

En ese sentido, el estudio planteado tiende a tener un efecto práctico no solo para los futuros odontólogos en cuanto al manejo de esta técnica, sino también para los propios pacientes, ya que el mismo representa la apertura de nuevas oportunidades de tratamiento poco invasivos y efectivos como el que se propone en esta investigación, los cuales serán de utilidad para atender una problemática que afecta la autoimagen y la calidad de vida de los pacientes afectados.

También es importante destacar que a través de los resultados de esta investigación se espera aportar elementos que contribuyan al desarrollo de las competencias para diagnosticar, tratar e identificar esta entidad patológica, motivado a su impacto sobre la sociedad desde el factor psicológico, estético y social, confiriéndole una significación alineada con los problemas de eliminación de caries, enfermedades periodontales y maloclusiones, partiendo de la premisa de evitar restauraciones invasivas y poco longevas a futuro sobre usuarios afectados por la patología a evaluar; fomentando así una respuesta directa a la problemática existente y contribuyendo a la sana vida cotidiana del hombre de acuerdo a su imagen (22).

Alcance y delimitaciones de la investigación

La investigación se llevó a cabo como motivo de estudio a la problemática expuesta; con el fin de diseñar un manual para la identificación, diagnóstico y tratamiento de la fluorosis dental dirigida a la comunidad docente y estudiantil de la Facultad de Odontología de la Universidad José Antonio Páez. Para ello se realizó un diagnóstico previo de la información y manejo de los procedimientos con relación a esta alteración cromática, que poseen docentes y estudiantes de la institución.

CAPÍTULO II

MARCO TEÓRICO

Antecedentes de la investigación

Cabe señalar en primer lugar, la investigación de Martín en 2018, quien llevó a cabo un estudio en Sevilla, España, cuyo objetivo general fue revisar el estado del conocimiento científico con relación a las alternativas de tratamiento existente para la fluorosis dental analizando la bibliografía dada, centrándose en el blanqueamiento y la combinación con otras alternativas terapéuticas en cuanto a eficacia y validez para conseguir un buen resultado estética y presencia de sensibilidad tras el tratamiento. Se concluye que el blanqueamiento por sí solo no puede eliminar las decoloraciones de los dientes con fluorosis, destacándose que la forma más eficaz de eliminar estas tinciones es con la combinación del blanqueamiento con otros tratamientos como microabrasión del esmalte o la infiltración de resina (24).

En este orden de ideas, es importante hacer referencia a la investigación de Olmedo en 2015 en Riobamba, Ecuador, cuyo objetivo fue corregir los efectos producidos por la fluorosis de grado leve en el esmalte dental mediante la técnica de microabrasión con ácido clorhídrico al 6,6%; provocando un desgaste mínimo en la superficie dental. Se concluye un diagnóstico de fluorosis dental leve, aplicándose tratamiento de microabrasión que generó resultados positivos, ya que se eliminaron todas las manchas blancas producidas por la fluorosis además de dejar una superficie lisa en el tejido dental. Igualmente, se determinó que no hubo manifestación de sensibilidad postoperatoria, mejorando la satisfacción estética de la paciente (25).

Con relación a lo antes señalado, se hace mención de la investigación realizada por Natera y Cols. en 2015 en Barquisimeto, estado Lara, cuyo objetivo fue la descripción de un caso clínico de Índice Thylstrup-Fejerskov grado 5 referido a una

paciente femenina de 15 años, concluyéndose que la microabrasión constituye un tratamiento válido y efectivo para el tratamiento de la fluorosis del esmalte, garantizando eficacia, longevidad, conservación y permanencia sin efectos secundarios. Partiendo de estas conclusiones, la aplicación de un determinado tratamiento para la fluorosis debe estar dirigido a lograr que se recupere la estética dental, generando satisfacción al paciente y para ello se requiere un estudio previo que determine la severidad de la fluorosis a través de los criterios científicos establecidos, a partir del cual se decida y defina el tratamiento más apropiado (26).

También se debe hacer alusión a la investigación de Briceño y Montero en 2013 en San Diego, estado Carabobo, cuyo objetivo fue describir la necesidad de diseñar una guía de microabrasión como tratamiento de la fluorosis dental, teniendo como conclusión que los estudiantes no poseen las habilidades y destrezas necesarias pertinentes a la aplicación de la técnica de microabrasión, por lo que se propuso el diseño de una guía de microabrasión como tratamiento de la fluorosis dental dirigida a los estudiantes (27).

Seguidamente, se encuentra el trabajo realizado por Casas, Baseggio, Franco y Mondelli en 2010 en Sao Paulo, Brasil. Su objetivo fue la aplicación de la técnica de blanqueamiento dental en consultorio utilizando energía híbrida y microabrasión de esmalte dental con pasta de ácido fosfórico 37% y piedra pómez y tuvo como conclusión que la asociación de tratamientos como el blanqueamiento dental en consultorio asociado a la microabrasión de esmalte es una alternativa para el tratamiento de la desarmonía del color existente en los dientes que presentan pigmentaciones sistémicas y/o fluorosis dental (28).

Bases teóricas

El desarrollo de las bases teóricas en una investigación representa el planteamiento de los elementos conceptuales que le dan sustento y orientación a la misma al momento de la obtención, análisis y discusión de los datos del estudio a realizar. Con relación a

esta investigación, sus fundamentos teóricos se encuentran representados en los aspectos teóricos conceptuales de la fluorosis dental, su clasificación y el tratamiento del deterioro estético dental ocasionado por fluorosis.

Aspectos teóricos conceptuales de la fluorosis dental

Al establecer un acercamiento de carácter teórico-conceptual con relación a lo que representa la fluorosis se determina que la misma es una hipoplasia del esmalte y la dentina de las piezas dentales como resultado de una ingesta excesiva de fluoruro durante la etapa de la formación del esmalte; clínicamente se puede observar desde manchas que van de un color blanquecino hasta manchas de color café oscuro y en casos graves existe pérdida del esmalte dentario. (19,21).

También se debe destacar que el aspecto de la fluorosis dental es el de una pigmentación bilateral y afecta a varios dientes de la arcada dentaria, además produce puntos blancos pequeños e intermitentes (producto de la hipoplasia), zonas gredosas u opacas, amarillas o marrones y en casos más graves depresiones. Igualmente, se señala que la fluorosis presenta una distribución cronológica, respetando en ocasiones los molares y premolares en función de la edad. Ahondando en lo planteado, es pertinente también referir que la fluorosis se entiende como el primer signo de la sobredosis de flúor debido a la ingestión crónica del mismo. Se presenta con manchas que van desde una ligera opacidad a manchas marrones intensas con severas porosidades en la superficie del esmalte, formándose fosetas o espacios que llegan hasta la dentina en casos más severos (29,30,31).

Lo expuesto reafirma que la fluorosis se genera por un exceso en el consumo de flúor que se presenta a través de decoloraciones dentales. Su origen ocurre cuando el niño ingiere 0,1 mg por Kg de peso diario o más de fluoruro. Suele afectarse sobretodo el ameloblasto, que es la célula más sensible al fluoruro. La ingestión excesiva de flúor se puede producir por diferentes vías y al respecto, se destaca el exceso de agua fluorada que provoca efectos tanto en la dentición primaria como en la permanente; el

consumo de algún tipo de comida (mariscos, carnes, frutas y hortalizas, pescados, etc.), sal con alto contenido de flúor y bebidas refrescantes (32).

Cabe señalar que diferentes autores coinciden en afirmar que la fluorosis se presenta como un hipo y/o desmineralización del esmalte dental caracterizada por presentar grandes porosidades superficiales y subsuperficiales debido al excesivo consumo de fluoruros durante el período del desarrollo dentario específicamente en los 6 a 7 primeros años de vida (12-17). Igualmente, se señala que esta desmineralización o hipomineralización se produce como consecuencia del retraso en la eliminación de las amelogeninas en las fases precoces de maduración del esmalte. Se confirma que la capacidad disminuida para la eliminación de amelogeninas desencadenada por el flúor impide el engrosamiento de los cristales de esmalte y lleva a que la mineralización se produzca de forma incompleta (21,33).

Al ser un defecto del esmalte, se puede decir que la fluorosis representa un factor de riesgo para la fractura del mismo cuando se produce la oclusión. Igualmente, puede constituir un riesgo de acumulación de residuos en la biopelícula y generación de pigmentos provenientes de la alimentación, lo que puede afectar la autoimagen y la calidad de vida del paciente. En ese sentido, su correcto diagnóstico y la aplicación del tratamiento que corresponda en función del mismo representan competencias a desarrollar por parte del profesional de la Odontología, a fin de que pueda dispensar una atención de calidad a sus pacientes (32, 33).

Un aspecto digno de considerar con relación a la fluorosis dental es el relativo a las implicaciones de carácter psicológico de este problema de desarrollo del esmalte, destacándose reportes donde se señala que el mismo puede llegar a causar un trastorno psicológico comparable al ocasionado por cicatrices faciales, defectos de nacimiento, estrabismo o labio/paladar hendido, que inciden en la calidad de vida del paciente. Ello implica una marcada perturbación del bienestar psicológico de la persona afectada, expresándose en comportamientos introvertidos y disminución marcada de la autoconfianza, así como las posibilidades de desarrollar su éxito desde el punto de vista personal y profesional (17, 23, 26).

Con relación a lo que representa un correcto y adecuado diagnóstico de la fluorosis, es pertinente mencionar que en sus grados leve y moderado puede llegar a confundirse con caries incipiente y al respecto se plantea que la manera de diferenciar estas dos patologías se encuentra en su aparición, ya que la fluorosis aparece preferentemente a nivel del tercio medio e incisal u oclusal, mientras que la caries incipiente se ubica a nivel del tercio gingival. Así mismo, se señala a la amelogénesis como otra patología que puede confundirse con la fluorosis. En ese sentido, se señala que la diferencia radica en los antecedentes patológicos familiares, ya que si existe un familiar que haya padecido esta enfermedad es común que se pueda transmitir en otra generación (34,35).

La realización de un diagnóstico diferencial de la fluorosis con otros trastornos del esmalte hace necesario precisar las características que distinguen las manchas y decoloraciones generadas de forma extrínseca de las producidas intrínsecamente, destacando que dentro de estas últimas se encuentran las que se producen por fluorosis dental, junto con una variedad como las hereditarias sistémicas, las ocasionadas por , las generadas por Enfermedad Hemolítica del recién nacido, las producidas por absorción de tetraciclinas, las decoloraciones fisiológicas y las química, entre otras. Ello exige un manejo competente de los procedimientos adecuados para establecer los diagnósticos diferenciales que permitan precisar si una mancha, decoloración o alteración cromática dental en general es consecuencia de una fluorosis o de otro tipo de patología e igualmente, si es generada por fluorosis, determinar con precisión el grado de la manifestación clínica y severidad de la misma (32,35).

Clasificación de la fluorosis dental

Tal como ya se ha señalado en el punto anterior, la fluorosis dental se manifiesta clínicamente como una hipoplasia del esmalte con baja mineralización y cuya intensidad va a depender de las concentraciones de flúor ingerido, así como el tiempo

de exposición a dosis alta. En ese sentido, las alteraciones cromática dentales asociadas a esta patología pueden presentarse desde ligeras como son las manchas opacas y blanquecinas de distribución irregular sobre la superficie dental, hasta manchas color marrón acompañadas de irregularidades en el espesor y dureza del esmalte con fisuras y lesiones semejantes a las abrasiones. En ese sentido, su intensidad se estima desde la presencia de pequeñas líneas blancas poco observables y que afectan a una pequeña porción del esmalte; hasta al puntilleo más severo con un alto grado de pigmentación que va del café claro hasta el café oscuro, donde el compromiso estético es importante (25,26,36).

Respecto a lo señalado, la fluorosis dental se presenta en diferente intensidad, lo que indica variadas formas de manifestarse que hacen necesaria su debida clasificación a fin de establecer los diagnósticos correctos que faciliten las decisiones pertinentes referidas al tratamiento que se deberá seguir para su solución y el logro de la recuperación estética dental en el paciente. Al respecto, se han realizado varias clasificaciones de la fluorosis, donde se destaca en primer lugar la clasificación que estableció Dean en 1942 con el propósito de comparar la gravedad y distribución de la fluorosis en diferentes colectividades. El autor de esta clasificación reconocía los límites de la misma y en ese sentido planteaba la necesidad de realizar estudios más profundos de tipo histopatológicos a fin de lograr una mejor clasificación (35). En el Índice de Dean, se aplica una puntuación del 0 al 5 con sus respectivos criterios (normal a severa) y la definición correspondiente a cada uno (37) (Tabla 1).

Tabla 1. Criterios del Índice de Dean (37)

Puntajes	Criterios	Definición
0	Normal	La superficie dental translúcida es suave, brillante, de color blanco-cremoso pálido. No existe coloración blanca en los dientes.
1	Cuestionable	Se presentan pequeñas manchas o puntos blancos, principalmente en los bordes de los incisivos y cúspides.
2	Muy leve	Pequeñas áreas blancas opacas, que cubren menos del 25% de la superficie del diente.
3	Leve	Áreas blancas opacas que cubren menos del 50% de la superficie del diente.
4	Moderada	Todas las superficies del diente están afectadas, un marcado desgaste en las superficies de oclusión y manchas de color café pudieran estar presentes.
5	Severa	Todas las superficies del diente están afectadas, discretos o confluentes hoyos y manchas de color café están presentes.

Posterior al índice propuesto por Dean, algunos autores como Young y Jackson plantean clasificaciones que contribuyen a un mejor entendimiento, definición y diagnóstico tomando en cuenta la clasificación de Dean, pero basadas únicamente en la apariencia clínica. Las tres clasificaciones (Dean, Young y Jackson) presentan deficiencias sobre todo en los grados de clasificación con presencias clínicas de opacidades y en aquellos casos que reflejan gran variedad de hipoplasias, lo que conduce a errores en el diagnóstico (35).

Es así que surge la propuesta del Thylstrup y Fejerskov o Índice TF que viene a ser una modificación al Índice de Dean. Esta clasificación se encuentra dirigida a establecer un examen más cuidadoso de los efectos del flúor. Es ampliamente utilizado en la actualidad y consta de 10 niveles según parámetros clínicos que reflejan la situación histopatológica, esto observado sobre una superficie dental previamente seca (26,35) (Tabla 2).

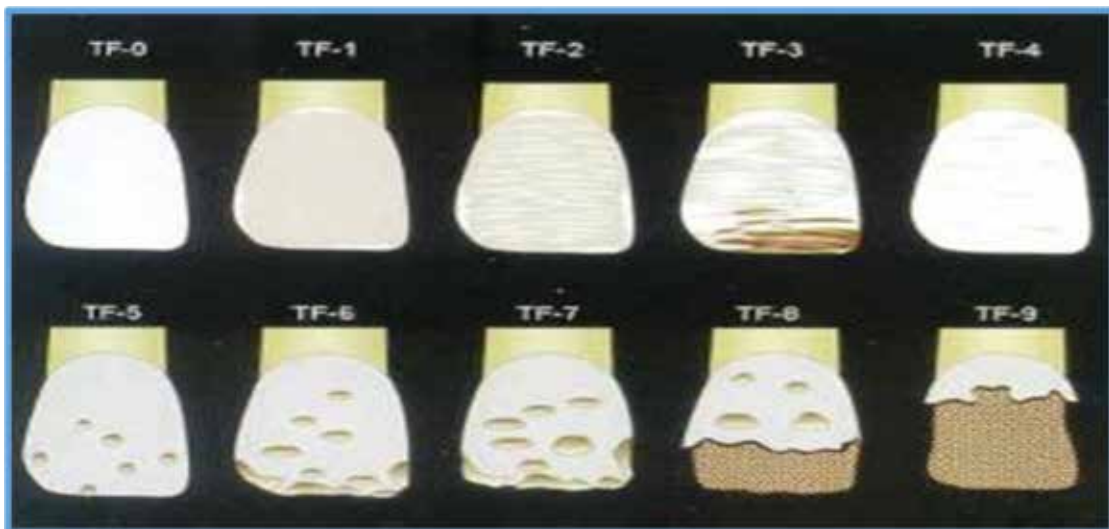
Tabla 2. Clasificación clínica de fluorosis dental según Índice Thylstrup-Fejerskov empleada para el diagnóstico de la patología entidad (35)

Grado	Descripción
0	Se caracteriza por esmalte normal, liso, translúcido, cristalino y color uniforme. Estas características permanecen aún después de secarlo con aire prolongadamente.
1	Esmalte normal, liso, translúcido y cristalino, acompañado por finas líneas blancas opacas horizontales, siguiendo la conformación de periquematías, las que se observan en el momento de secar el esmalte, ya sea con aire o con una bolita de algodón.
2	Esmalte normal, liso, translúcido y cristalino, acompañado por finas líneas blancas opacas horizontales siguiendo la conformación de las periquematías, con la presencia de manchas blancas opacas dispersos sobre la superficie del esmalte.
3	Esmalte normal, liso, translúcido y cristalino, acompañado por finas líneas blancas opacas de mayor amplitud, acentuándose en las zonas de las periquematías, con manchas blancas opacas y de color que varía del amarillo hasta el café, dispersos sobre la superficie del esmalte dando la característica de veteado.
4	Toda la superficie exhibe una marcada opacidad parecida al blanco tiza o gris, pudiendo estar acompañada con betas y manchas de color desde amarillo o marrón, pudiendo aparecer partes desgastadas con atricción.
5	Superficie totalmente blanca opaca, con pérdida de partículas superficiales aparentando cráteres redondos menores de 2mm.
6	Superficie totalmente blanca opaca, con mayor cantidad de cráteres, formando bandas horizontales de esmalte faltante.
7	Superficie totalmente blanca opaca, con pérdida de superficie de esmalte en áreas irregulares, iniciando en el tercio incisal u oclusal, éste será menor del 50% de la superficie de esmalte.
8	Pérdida de superficie de esmalte abarcando un área mayor del 50%. El remanente de esmalte es blanco opaco.
9	Pérdida de la mayor parte de la superficie del esmalte.

Cabe señalar que la clasificación establecida según Índice Thylstrup-Fejerskov presenta una secuencia lógica de los diferentes estadios de las afecciones causadas por la fluorosis, que van desde un esmalte normal, liso, translúcido y cristalino, acompañado por finas líneas blancas opacas horizontales (Grado 1), hasta la pérdida

de superficie de esmalte que abarca un área mayor al 50% donde el esmalte remanente es de color blanco opaco (Grado 9). De esa manera se facilita la realización de un diagnóstico más real de los distintos estados clínicos, ya que se considera la íntima relación presente en los cambios histopatológicos del esmalte (34,35) (Figura 1).

Figura 1. Grados de fluorosis según Índice Thylstrup-Fejerskov (38)



Tratamientos para el deterioro estético dental ocasionado por fluorosis dental

Aun cuando en la actualidad, la fluorosis dental no es considerada un problema de salud pública para la mayoría de la población, sin embargo, en las personas con fluorosis moderada y grave, en los que se afecta toda la estructura del esmalte, puede conducir a problemas estéticos, fracturas de los dientes e incluso a la pérdida de la función masticatoria. En ese sentido, se considera de importancia identificar todos los factores de riesgo involucrados y todas las fuentes de fluoruros que pueden conducir a este trastorno del esmalte, así como detectar el problema en forma precoz. Igualmente, se deben tomar en cuenta las consecuencias estéticas causadas por la fluorosis en los dientes, por ser un problema que se detecta como algo anormal y en

ocasiones vergonzoso, afectando la autoestima y la calidad de vida de las personas, por lo que se deben tener en cuenta los tratamientos adecuados que conduzcan a recuperar la estética dental y el mejoramiento de la autoimagen como contribución también a la preservación no solo de la salud dental, sino también de la salud mental (15,20).

Cabe señalar que el tratamiento de la fluorosis dental va a depender del grado de deterioro en el que se encuentre el esmalte dentario. En ese sentido, se pueden dar varios métodos terapéuticos, que van desde los mínimamente invasivos, como microabrasión y el blanqueamiento, los parcialmente invasivos como la combinación micro/macroabrasión y los totalmente invasivos como la restauración (29,35).

Microabrasión y blanqueamiento

Para el tratamiento del problema estético ocasionado por la fluorosis dental, actualmente se puede elegir entre diversas técnicas clínicas. Sin embargo, la correcta selección del tratamiento depende principalmente de una adecuada valoración de la severidad del caso. Entre las distintas modalidades de tratamiento estético disponibles, las técnicas de blanqueamiento dental y los procedimientos de microabrasión representan las alternativas más conservadoras o mínimamente invasivas aplicables al tratamiento estético de la fluorosis dental con las que cuenta la odontología moderna (35,38).

La microabrasión es un procedimiento de desgaste mecánico y químico superficial del tejido adamantino donde se elimina cerca de 10 micrómetros por aplicación. En ese sentido, su aplicación está indicada para manchas superficiales, principalmente las de la fluorosis leve–moderada, manchas blancas de desmineralización que fueron remineralizadas como en casos de retiro de brackets ortodónticos. Igualmente, es ideal para el tratamiento de desmineralizaciones superficiales, manchas blancas y marrones incluyendo decoloraciones debido a fluorosis de intensidad leve y contraindicado para traumatismos. El material a utilizar es una pasta de ácido

clorhídrico asociada con partículas abrasivas, que aplicadas prudentemente generan una remoción uniforme de cantidades insignificantes de esmalte debido a su efecto erosivo-abrasivo (35,36,38).

Es importante destacar que, para la aplicación de la técnica de la microabrasión, se deben tomar en cuenta diferentes factores considerados en atención al conocimiento de los procedimientos y de los diferentes tipos de defectos y coloraciones que pueden afectar a los dientes y sus estructuras (39,40):

- Si la coloración subyacente del diente es demasiado amarilla, marrón u oscura, se recomienda utilizar primeramente un blanqueamiento dental convencional, seguido del tratamiento de microabrasión. La desmineralización de puntos o defectos de descalcificación no presentan mejoría alguna por el blanqueamiento dental, pero frecuentemente puede ser eliminada con la técnica de Microabrasión del Esmalte.

- Durante el tratamiento de reducción del esmalte se deben tomar en cuenta los límites de profundidad del mismo (0,1 y 0,2 mm). En caso de profundizar más allá del esmalte, se debe restaurar el diente aplicando un compuesto fotopolimerizado de resina. La profundidad de la mancha podría diagnosticarse dependiendo del origen de la misma.

- Los efectos posteriores a su aplicación son casi nulos: ausencia de sensibilidad térmica postoperatoria en los dientes tratados. Además, el ácido utilizado no es capaz de penetrar la dentina, por lo cual no existe contacto alguno entre él y el tejido pulpar.

- La acción ácido - abrasiva provee al diente un aspecto lustroso y brillante permanente, reduciendo las probabilidades de formación de caries en la superficie del mismo.

- La edad del paciente es irrelevante. Esta técnica puede ser utilizada en niños de seis a siete años en adelante; siempre y cuando exista la estricta supervisión del profesional y los padres o representantes del niño se encuentren involucrados en el tratamiento.

- El desgaste que se realiza sobre el esmalte con esta técnica, aumenta con variables como: presión ejercida, tiempo y número de aplicaciones (39,40,41).

Otro aspecto de importancia a tomar en cuenta en la aplicación de la técnica de microabrasión, es el referente a los instrumentos rotativos y el componente activo. Con relación a los instrumentos rotativos, las fresas de acrílico se elaboran de la siguiente forma: Tomar la base metálica de una fresa o copa de hule de baja velocidad; insertarla en el contraángulo al que previamente se le aplicó un separador a base de vaselina; en un vaso Dappen mezclar acrílico rápido, esperando a que llegue al estado de migajón; aplicarlo sobre la base retentiva de la fresa y esperar que polimerice; hacer rotar la fresa de acrílico contra una piedra de afilar hasta darle la forma deseada. La obtención del ácido clorhídrico se realiza a través de un proceso de dilución con agua destilada al 18%. Luego debe ser almacenado en un envase de vidrio ámbar hasta el momento de su uso, etiquetado con el nombre del químico (35,40).

Con relación al procedimiento a llevar a cabo para la aplicación del tratamiento de microabrasión, se deben considerar los siguientes pasos:

- a. Se evalúa la naturaleza y ubicación de la decoloración que presenta el diente. Si se aprecia que el defecto es superficial y limitado al esmalte, entonces el tratamiento puede continuar.
- b. Se describe e informa el plan de tratamiento al paciente, se exponen las limitaciones y posibles logros.
- c. Tomar fotografías previas al tratamiento para ilustrar y comparar la apariencia de los dientes antes y después de ser tratados.
- d. Se coloca el dique de goma. Generalmente no se requiere de anestesia, sin embargo, si el defecto por decoloración está por debajo del borde libre de la encía, la anestesia infiltrativa puede ser beneficiosa para retraer la encía. Se recomienda sellar los márgenes del dique de goma con barniz de copal aplicado con un hisopo.
- e. El paciente debe ser protegido con lentes, y tanto el profesional como el asistente, deben usar guantes.
- f. Se aplica el compuesto sobre el esmalte y se espera un minuto a que se produzca un efecto de erosión por el ataque del ácido presente en el producto. Luego se procede a

concentrar presión con puntas o conos de goma suaves, accionados a baja velocidad (para evitar salpicaduras y no sobrepasar los límites). La aplicación se realiza a intervalos de 30 a 60 segundos, con enjuagues periódicos de agua para ir evaluando los resultados progresivamente. No se deben utilizar discos abrasivos o piedras de diamante ya que la presión ejercida sobre la superficie sería superior a la requerida en esta técnica.

g. Luego de haber eliminado las manchas, se pulen las superficies dentales con pasta profiláctica con flúor o discos suaves, se enjuaga y se evalúa el color del diente húmedo. Por último, se deben saturar las superficies tratadas con un gel neutro de fluoruro de sodio por 4 minutos.

h. El paciente será observado dentro de los siguientes siete días y luego a los 3 a 6 meses posteriores al tratamiento para observar y evaluar los resultados obtenidos y comprobar si requiere de tratamiento adicional o la realización de un blanqueamiento dental (40,41).

Como complementos a los aspectos presentados sobre el tratamiento de microabrasión, es importante señalar la alternativa de la microabrasión modificada, que consiste en la utilización de una pasta de ácido clorhídrico al 18% y piedra pómez, añadiendo el uso de un sistema rotatorio con fresas elaboradas en acrílico, que genera ventajas significativas, ya que el uso de estas fresas no produce calor excesivo, tampoco corta el tejido del esmalte; y tiene una elaboración sencilla y rápida (35,36,37).

El primer paso a desarrollar en la aplicación de esta modalidad del tratamiento de microabrasión, es la realización de un diagnóstico, considerado el procedimiento más importante de todo el tratamiento, puesto que, dependiendo del grado de fluorosis se aplicará el tratamiento adecuado; asimismo, determinar que la patología que se enfrenta es realmente una fluorosis. Para este fin el diagnóstico diferencial es básico y ya definido el diagnóstico se puede proceder al tratamiento. También es importante documentar en forma rutinaria todos los casos por medio de la historia clínica, radiografías, modelos de estudio y fotografías del caso, cuando menos previo y

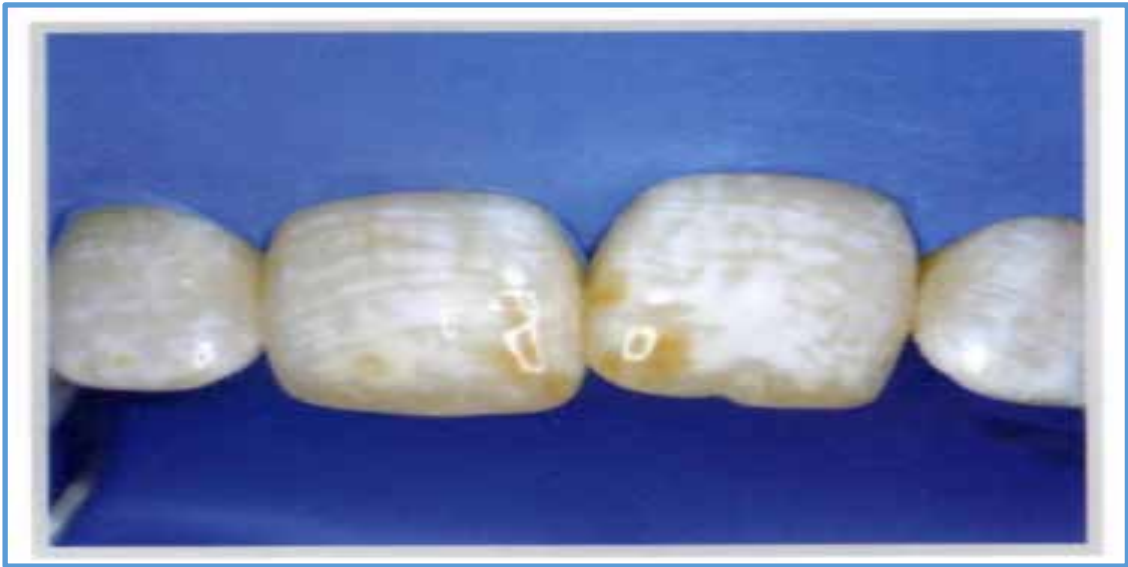posterior al tratamiento, puesto que asegura el seguimiento correcto de la práctica clínica y abre el panorama comparativo a través del tiempo, permitiendo evaluar los resultados desde el inicio a largo plazo (34,35,38).

Es importante destacar que este tratamiento conlleva responsabilidades de tipo ético que se deben considerar con seriedad para evitar posibles conflictos. En primer lugar, se hace necesaria la aceptación del tratamiento por escrito y con firma del paciente o de sus familiares en caso de ser menor de edad. Además, se debe integrar un expediente que incluya los datos del paciente, fechas de los tratamientos y de los tiempos estimados; así como el diagnóstico del caso, las posibilidades de éxito o su alcance máximo. También debe incluir el estudio de la posible necesidad de tratamientos no especificados y anexar un reconocimiento de que todas las dudas del paciente y de sus y/o de sus familiares fueron explicadas a satisfacción (35).

Los materiales necesarios para la aplicación de la microabrasión modificada son los siguientes: Instrumental y materiales para la aplicación del dique de hule, contrángulo reductor de velocidad 10:1, fresas especiales de acrílico para frotación, fresas para terminado de resina de 12 hojas FG (diferentes formas), ácido clorhídrico al 18%, polvo de piedra pómez, pasta de profilaxis con flúor, fluoruro tópico en gel, bicarbonato de sodio disuelto en agua destilada, jeringa desechable de 10 ml., lentes de protección para el operador y el asistente, campo hendido para la protección del paciente (35).

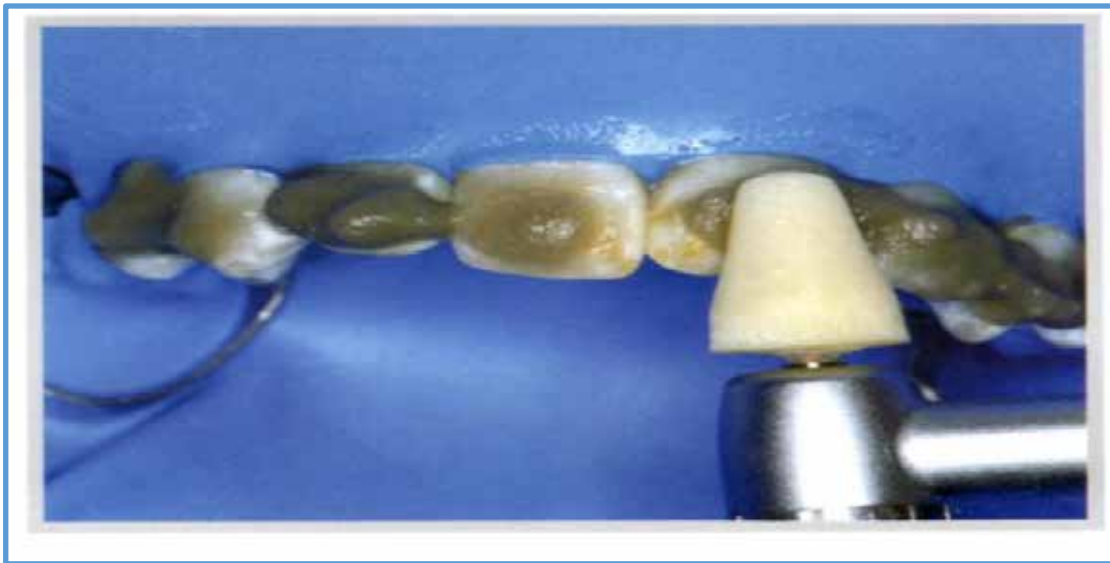Para proceder al tratamiento es indispensable el aislamiento del campo operatorio con dique de hule, para evitar que los ácidos corrosivos utilizados pueden ocasionar quemaduras graves en los tejidos blandos que no se protejan. Así mismo, es indispensable proteger al paciente de una posible salpicadura, para esto se le cubre al paciente con un campo hendido dejando a la vista exclusivamente el dique de hule y los dientes a tratar (34,35,38) (Figura 2).

Figura 2. Aislamiento del campo operatorio (35)



Con una mezcla de polvo de piedra pómez y ácido clorhídrico al 18%, un contraángulo reductor de velocidad 10:1 y una fresa hecha de acrílico rápido en forma de cilindro, se inicia el tratamiento aplicándose una cantidad pequeña sobre las superficies de los dientes a tratar. Es importante permitir que la mezcla ácida haga efecto sobre la superficie del esmalte antes de iniciar, permitiendo la desmineralización de una pequeña capa durante un lapso de un minuto y trabajando con un frotado por medio de la fresa de acrílico de toda la superficie vestibular. Debido a la anatomía de los dientes no es posible frotar en un solo paso toda la superficie puesto que la fresa de acrílico hace contacto solo en forma tangencial, por ello es necesario seguir un patrón de pulido empezando en el tercio gingival, frotando cada franja ordenadamente hasta terminar en el tercio incisal. Este procedimiento se lleva a cabo durante un minuto frotando ordenadamente sobre los seis dientes anteriores iniciando desde el canino de uno de los lados hasta el canino del lado contrario (34,35,38) (Figura 3).

Figura 3. Aplicación de la pasta sobre las superficies de los dientes a tratar (35)



El frotamiento de los dientes indicados se lleva a cabo rotando sobre cada diente durante 10 segundos. Durante este lapso de tiempo se ve el cambio de la mezcla gris oscuro a cremoso (Figura 4). El lapso de tiempo del primer paso de 6 dientes con la pasta ácida y el frotado con las fresas de acrílico es de 2 minutos. Al término de este tiempo se lava con una mezcla de agua destilada y carbonato de sodio con el fin de desactivar el ácido (Figura 5).

Inmediatamente se enjuaga con un chorro profuso de spray de agua y aire para finalmente secar. Una vez seca el área, se evalúan los resultados y las zonas que precisen de otra aplicación, en las zonas interdentales se utilizará una fresa de acrílico en forma cónica utilizando los mismos tiempos y técnica de aplicación. Se repite la operación tres o cuatro veces hasta lograr los resultados pretendidos. Posteriormente, la zona de los premolares se pule en forma separada, a los cuatro premolares se les aplica la pasta y se repite el procedimiento anterior (34,35,38). (Figura 6).

Figura 4. Frotado suave por medio de la fresa de acrílico de toda la superficie vestibular (35)

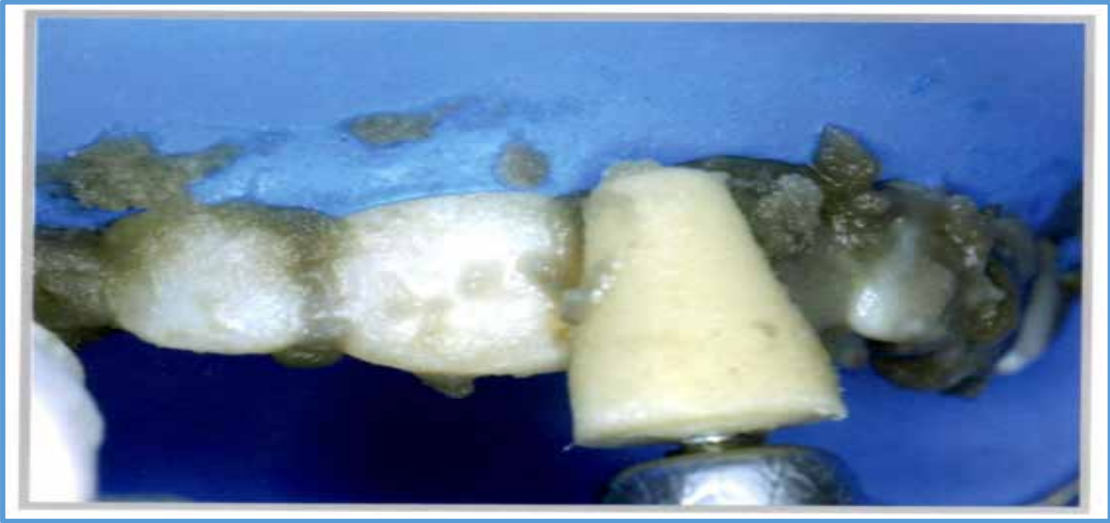
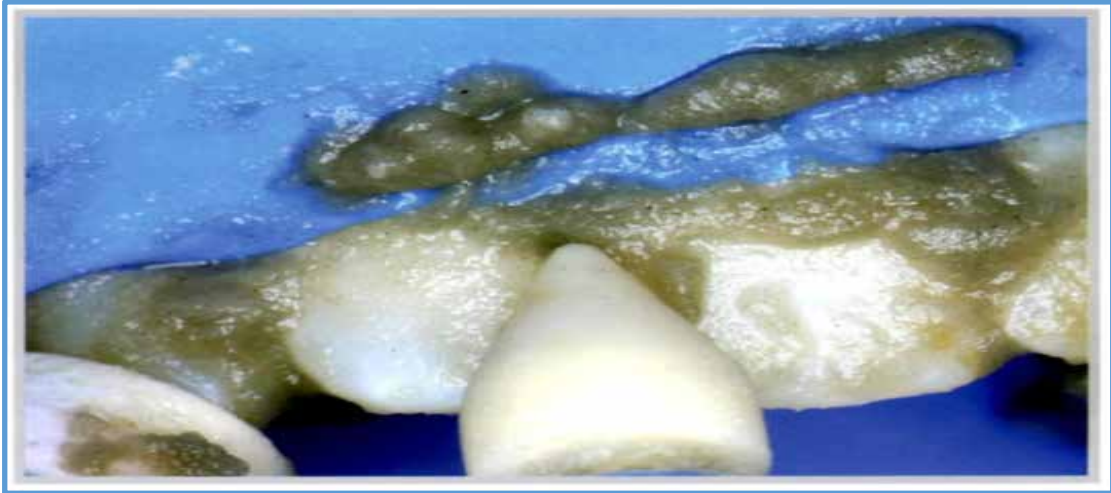
Figura 5. Lavado con una mezcla de agua destilada y carbonato de sodio para desactivar el ácido (35)



Figura 6. Aplicación de la pasta y repetición del procedimiento anterior utilizando fresa de acrílico en forma cónica (35)



Generalmente se hace un blanqueamiento en combinación con microabrasión modificada; en la misma cita aprovechando el aislamiento, se puede iniciar con un blanqueamiento directo utilizando peróxido de hidrógeno al 38% (Figura 7) para luego continuar con el blanqueamiento ambulatorio, cuyos resultados pueden llegar a observarse después de 7 días (Figura 8).

Figura 7. Blanqueamiento directo utilizando peróxido de hidrógeno al 38% (35)

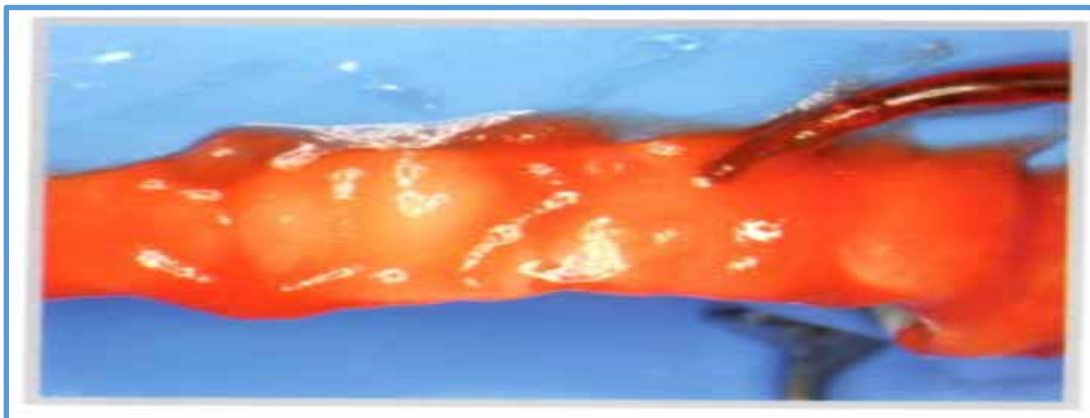
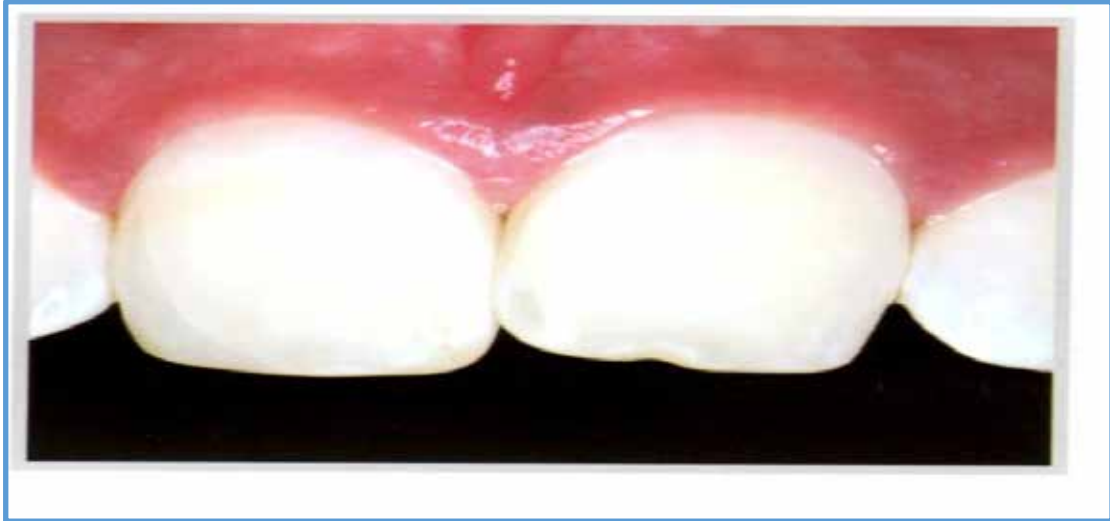

Figura 8. Resultados del blanqueamiento ambulatorio 7 días después (35)



Es pertinente destacar que debido a que la técnica de blanqueamiento no contempla ningún tipo de eliminación o reducción del esmalte afectado, su empleo como alternativa única de tratamiento es muy limitada, por lo que comúnmente debe ser asociada a técnicas microabrasivas. Su aplicación se lleva a cabo en cubetas individualizadas con peróxido de carbamida al 20% o peróxido de hidrógeno al 38% en un régimen de siete días y cuatro horas diarias de aplicación. El blanqueamiento de dientes vitales con peróxido de carbamida puede ser un método efectivo en el tratamiento de fluorosis dental, por su bajo costo, fácil aplicación, y lo más importante es una técnica no invasiva que no requiere de desgaste masivo del esmalte (35,38,40).

Macroabrasión/microabrasión

La técnica de la macroabrasión o ameloplastia se encuentra basada en la eliminación mecánica y químico-mecánica de la capa más externa de esmalte dental utilizando instrumental diamantado rotatorio. Su aplicación es necesaria como primer paso en los casos donde se presentan hipoplasias que comúnmente se encuentran a partir del

grado Thylstrup-Fejerskov 5. Estos defectos pre o post-eruptivos son huecos también conocidos como cráteres o pozos de una profundidad de 500 a 100 mm, por lo que es necesario iniciar con ameloplastia superficial con una fresa de 12 hojas de alta velocidad, trabajando con enfriamiento del spray de agua y aire de la pieza de mano. De esta manera, se logra una reducción homogénea y eficaz de las capas superficiales de esmalte, que facilita la aplicación de la microabrasión modificada (35,38).

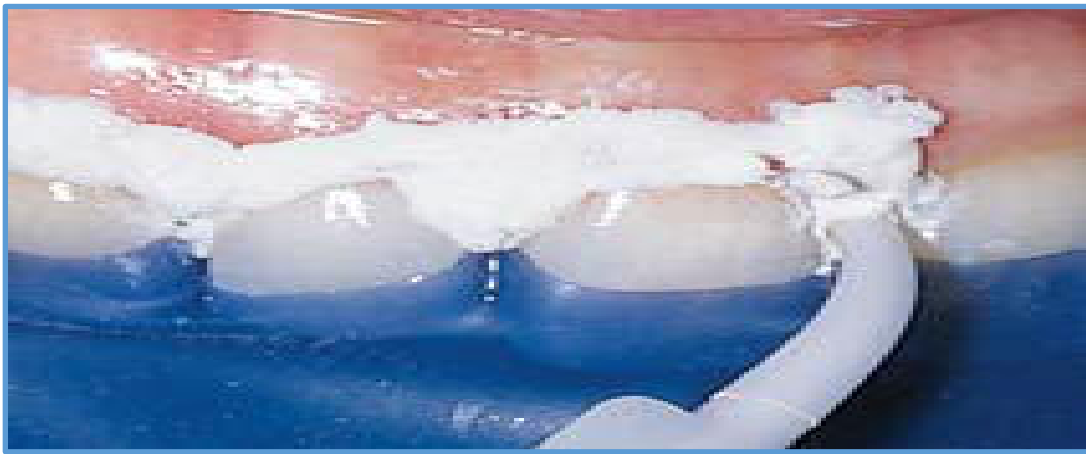Es pertinente destacar la importancia y pertinencia de la combinación de técnicas de macro/microabrasión y blanqueamiento dental como técnicas aplicables y necesarias en el caso de lesiones por fluorosis de severidad moderada, donde el uso aislado de técnicas microabrasivas o de blanqueamiento sería insuficiente para obtener resultados óptimos. Así mismo, esta técnica combinada de tratamiento se caracteriza por ser poco invasiva, ya que crea un desgaste de 350 micras cada vez que éste se realiza. Muchos casos que presentan inicialmente hipoplasia requieren la aplicación de este sistema y, en el caso necesario se aplica una capa de resina compuesta, conformando la anatomía del diente que se trate (28,35,38,42).

Su ventaja consiste en que presenta resultados inmediatos y permanentes, restablece la estética con un desgaste mínimo de esmalte, sin necesidad de preparar cavidades y restauraciones; el tiempo de tratamiento es corto, de fácil ejecución, bajo costo sin daños a la pulpa y a los tejidos periodontales, además de posibilitar la asociación con otras técnicas, como blanqueamiento dental y restauraciones estéticas (35,39,42).

Los pasos preliminares para la aplicación de la técnica combinada macro/microabrasión y blanqueamiento comprenden determinar y registrar las manchas antes de comenzar el procedimiento. Las fotografías son recursos útiles para la documentación de la mancha antes del tratamiento. Igualmente, se evalúa el espesor del esmalte de diente a ser tratado para determinar la cantidad de reducción del esmalte posible en el sentido buco-palatino. La transiluminación es un método viable para evaluar la profundidad y extensión de las tinciones. Luego de estos pasos preliminares, se procede al aislamiento debido al ácido clorhídrico al 6%. Antes de colocar el dique de goma se debe utilizar un protector gingival entre la goma dique y

la encía palatina, vestibular, mesial y distal. Por seguridad, se sugiere emplear de clamps para asegurar la goma dique en forma bilateral, con el hilo dental se abraza cada cuello del diente para que la goma dique no se deslice, previendo la aplicación del blanqueamiento luego de la microabrasion (34, 35, 36, 38). (Figura 9).

Figura 9. Aislamiento de los dientes (34)



Como primer paso del tratamiento se realiza la macroabrasión de la superficie del esmalte afectado, utilizando una punta de grano fino o medio para desgastar la mancha evaluada como más profunda, sin ejercer más presión que la ejercida por el peso del instrumento (Figura 10). Seguidamente, se procede a pulir la superficie del esmalte con discos abrasivos grano grueso, medio, fino y extrafino. Con estos dos pasos se acorta el tiempo del procedimiento (35,36,38) (Figura 11).

Figura 10. Macroabrasión de la superficie del esmalte afectado (38)

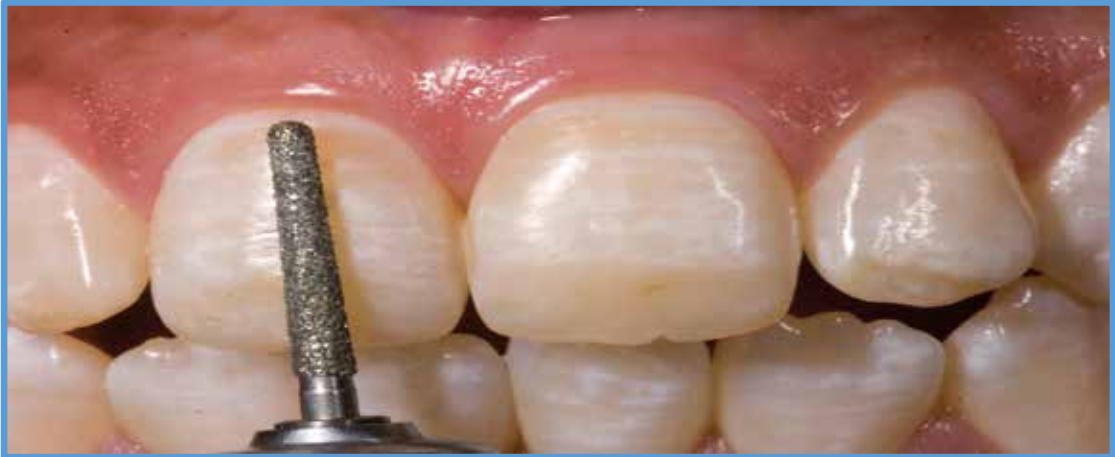
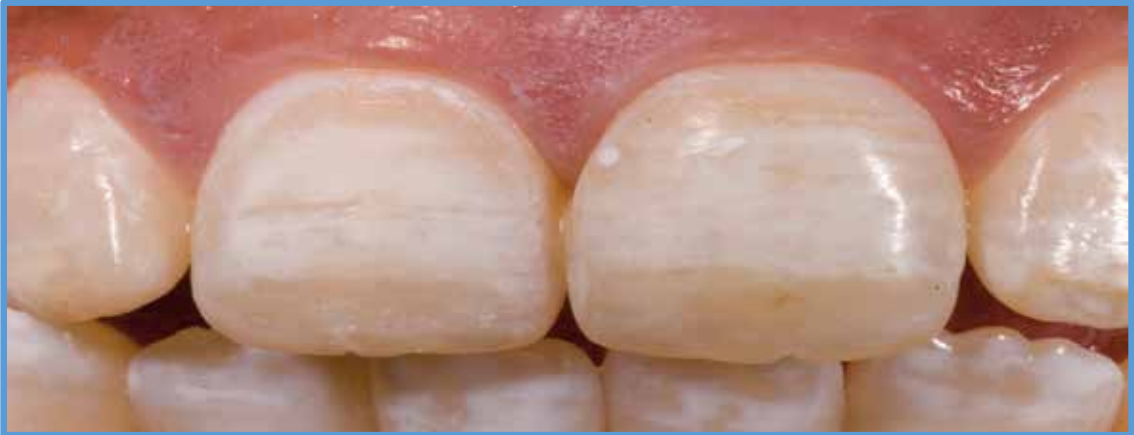
Figura 11. Pulido de la superficie del esmalte (38)



Luego, bajo la aplicación de una barrera de protección gingival, se lleva a cabo la técnica microabrasiva a base de HCl al 6,6% con partículas abrasivas. Se aplica una capa de material abrasivo sobre la superficie de cada diente seleccionado (35,36,38) (Figura 12). Seguidamente, con la ayuda de copas de goma suaves a bajas revoluciones se realiza la microabrasión de la superficie de esmalte utilizando un

contraángulo como reductor accionado por un motor neumático a baja velocidad y ejerciendo una presión ligera (35,36,38) (Figura 13).

Figura 12. Aplicación de material abrasivo (38)

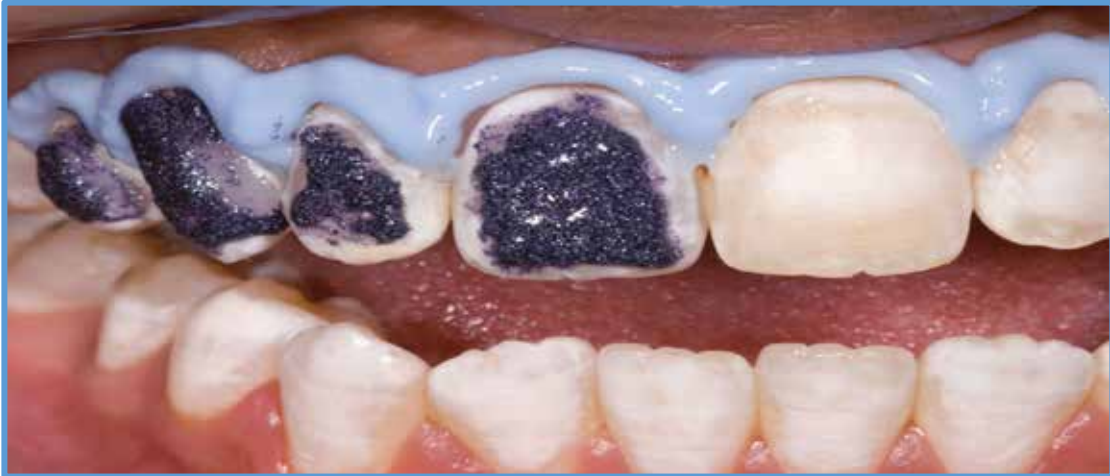
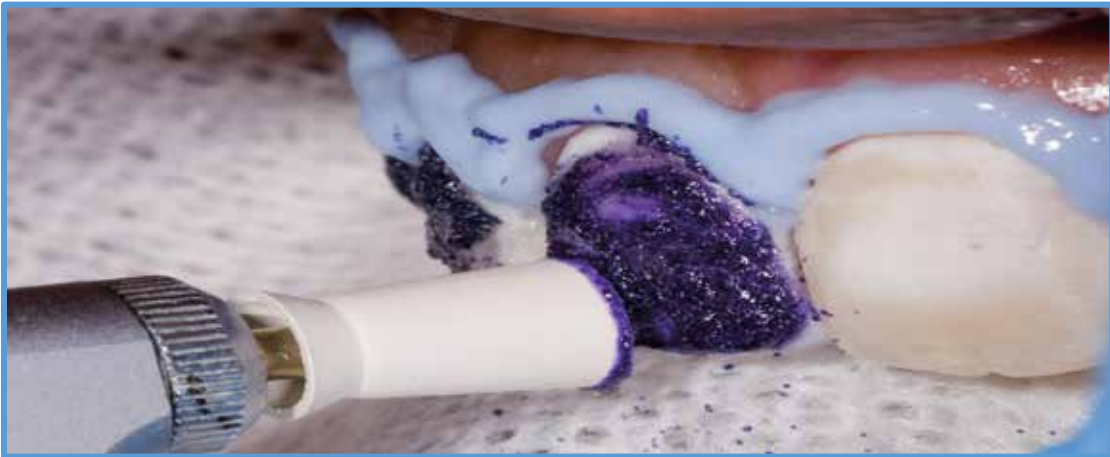
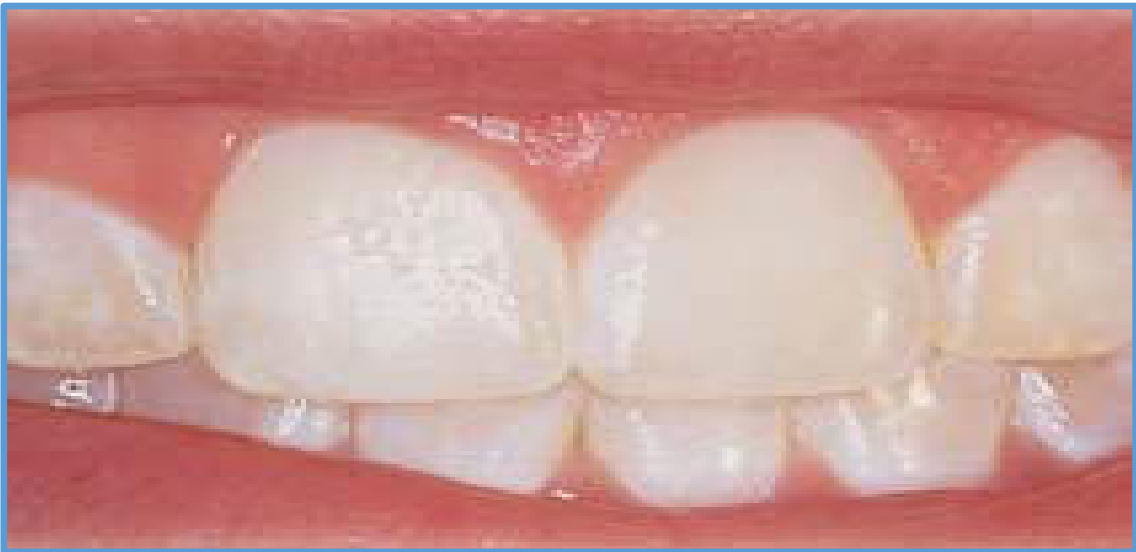Figura 13. Microabrasión con micromotor neumático a baja velocidad (38)



La microabrasión se realiza el número de oportunidades que amerite la condición de los dientes afectados, realizando enjuagues de agua entre aplicaciones para evaluar los resultados progresivamente. Finalmente, para homogenizar el color de los dientes

tratados, se aplica una técnica de blanqueamiento dental en cubetas con peróxido de carbamida o de hidrógeno (38). (Figura 14).

Figura 14. Resultado del tratamiento macro/microabrasion blanqueamiento (38)



Restauración

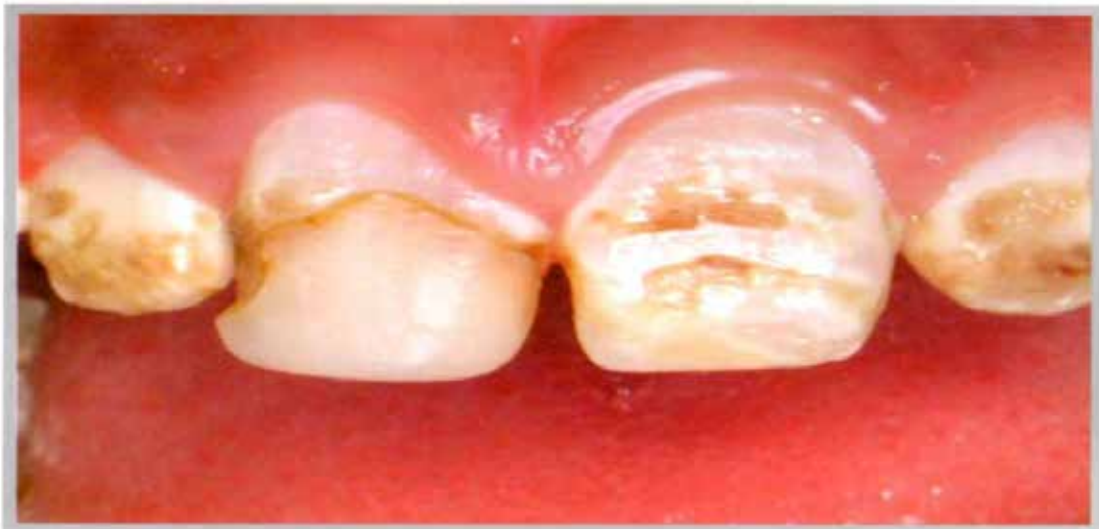La técnica de la restauración es aplicable cuando no es posible resolver todos los problemas con las técnicas de blanqueamiento, micro o macro abrasión. La odontología restauradora conservadora se considera adecuada para los pacientes que presentan estos problemas, especialmente por su corta edad, ya que las cámaras pulpares se encuentran sumamente amplias, siendo la utilización de resinas la primera opción en los grados TF7 y TF8, ya que se puede conformar la sección faltante de esmalte manteniendo gran parte del existente (35).

En algunas situaciones de TF8 y TF9 no son candidatos para la aplicación de restauración con resina. En estos casos, se considera necesario usar carillas completas

tomándose en cuenta la edad del paciente y la magnitud de malformación del esmalte para decidir entre carillas de porcelana o coronas de cerámicas completas (35, 38).

Uno de los materiales utilizados para la restauración de las zonas estéticas es el de las resinas compuestas. Este tipo de restauración, también denominada directa, se aplica en niños y jóvenes y se hace pertinente cuando se inicia la presencia de hipoplasias de diferentes magnitudes como las que se comienzan a producir a partir del grado TF5 y donde las posibilidades estéticas con otros tratamientos se encuentran disminuidas. En esa situación se requiere que el esmalte malformado en un 50% (Figura 15) y/o ausente, se deba reponer con la forma y color adecuados (35,38,39).

Figura 15. Hipoplasia superior al 50% de la superficie del esmalte



En edades tempranas es necesario llevar a cabo la restauración por fases, permitiendo los tiempos fisiológicos de los dientes a restaurar. Para iniciar la restauración se realiza primero e indispensablemente el aislamiento del campo operatorio (Figura 16). Posteriormente, el esmalte blanco y opaco deberá ser retirado junto con el esmalte malformado (Figura 17) utilizando una fresa de 12 hojas para llegar a estratos donde se logre el grabado correctamente (Figura 18) (35).

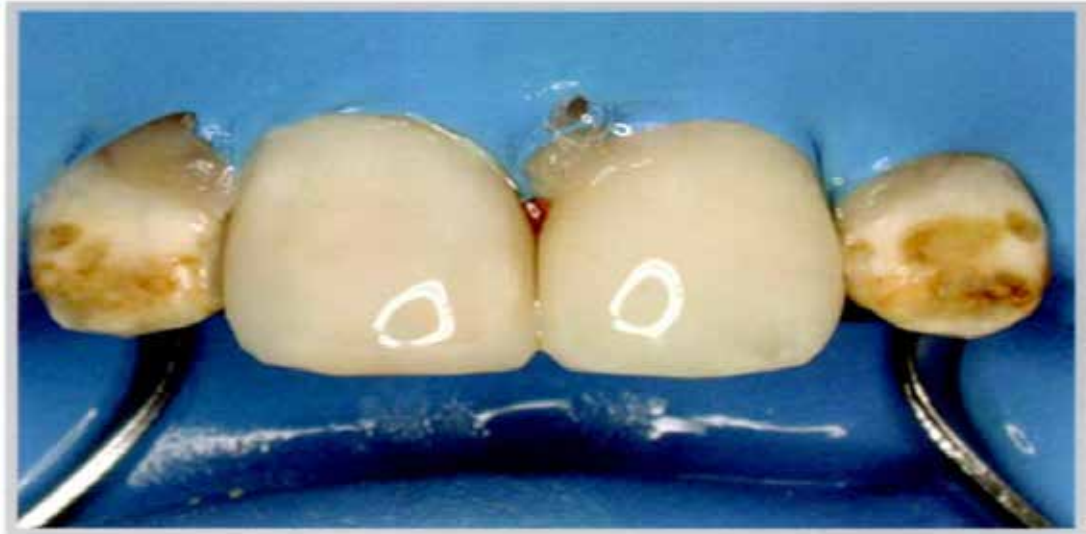
Figura 16. Aislamiento del campo (35)

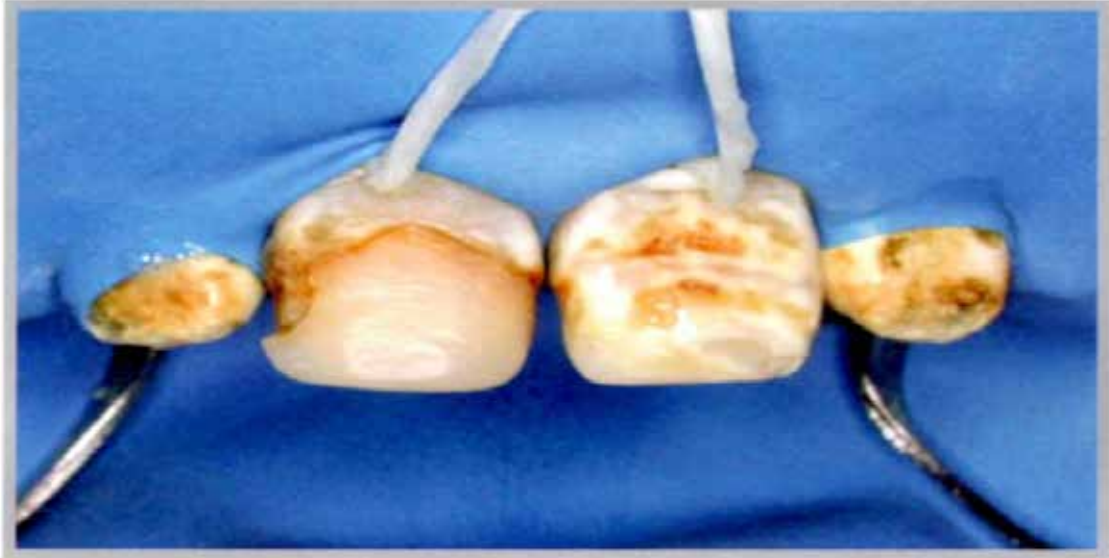

Figura 17. Retiro de la superficie del esmalte malformado (35)

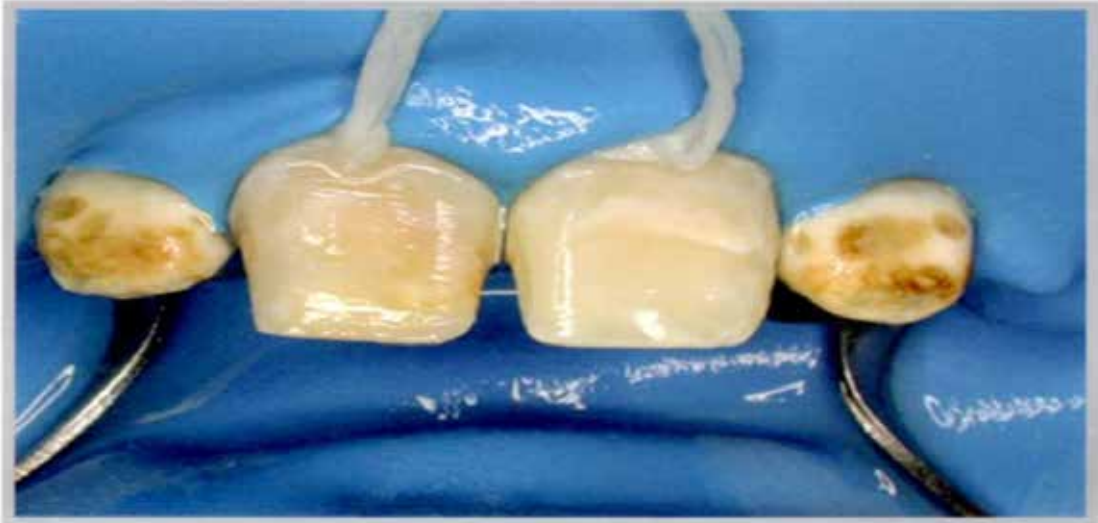

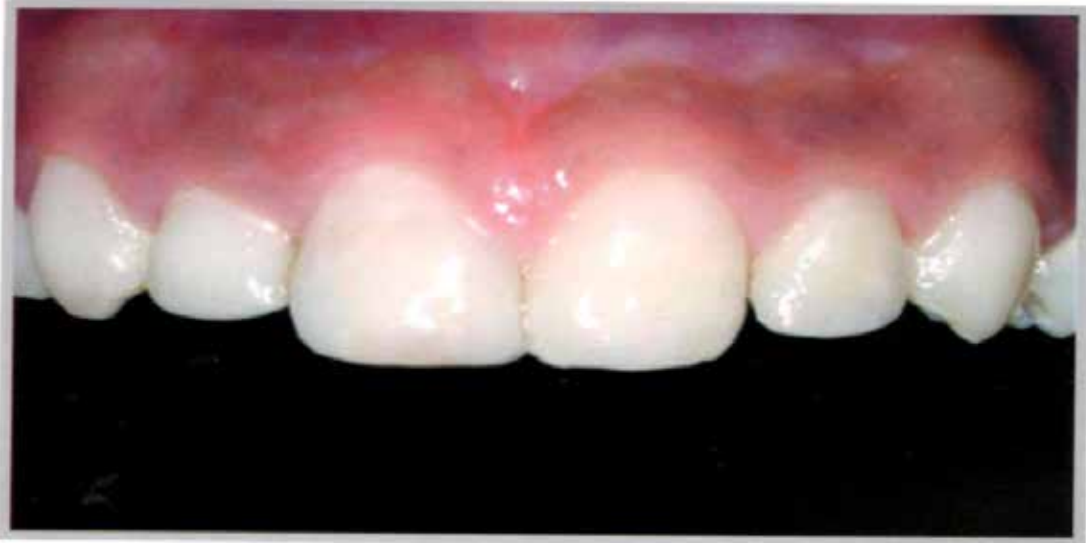Figura 18. Conformación de las restauraciones de dos incisivos centrales (35)



El procedimiento de la desproteinización y grabado del esmalte se llevará a cabo en condiciones normales y, en su caso, de la dentina se realizará en condiciones normales, así como la aplicación del adhesivo y su fotopolimerización. La resina compuesta se aplicará utilizando una capa delgada de resina opaca en las áreas donde la decoloración no se pudiera eliminar totalmente y también en casos donde la modificación anatómica sea de tal magnitud que incluya áreas de dentina.

La conformación de la capa final se llevará a cabo con resinas semi-translúcidas y, con la ayuda de un pincel se acomodará y se dará forma al material polimerizándolo posteriormente. El pulido se efectúa con discos de óxido de aluminio, con discos de hule y con cepillos de silicón con óxido de aluminio. Siguiendo los pasos antes referidos, se logrará una restauración exitosa (35, 38) (Figura 19).

Figura 19. Resultado de restauración directa (35)



Otra técnica de restauración utilizada es la que se lleva a cabo con carillas de porcelana. Dicha técnica, también denominada restauración indirecta, se utiliza en pacientes de mayor edad que buscan tratamientos correctivos con más amplias expectativas estéticas. Los procedimientos restauradores de modalidad indirecta se llevarán a cabo de acuerdo con los protocolos de la odontología restauradora, y en su caso, con las modificaciones que correspondan a cada nivel de fluorosis y condiciones del esmalte (35,38).

Esta técnica de restauración es altamente compleja, por lo que se recomienda que cada paso de la misma se lleve a cabo de forma correcta para obtener una óptima función y una excelente estética. En ese sentido, es importante realizar, para cada paciente, un diagnóstico integral que debe incluir el aspecto estético y el grado de fluorosis con su consecuente definición de la presencia de esmalte hipocalcificado, de hipoplasias y de malformaciones, resultados de esta patología. Igualmente, considerar color, tamaño y proporción individual, posición y diseño de la sonrisa, así como los aspectos periodontales, tanto en salud como en la correcta arquitectura gingival (35).

Las carillas de porcelana están indicadas en todo tipo de hipoplasia del esmalte, en la tinción intrínseca (como la tinción por tetraciclinas y en especial en cualquier grado de fluorosis), dientes fracturados, cierres de diastemas y corrección de dientes anteriores con malformaciones anatómicas. Las contraindicaciones son: insuficiente remanente de la estructura de la corona, existencia previa de restauraciones amplias, indicación de tratamiento con resinas compuestas, los pacientes en edad temprana, cambios de color intenso como los producidos por tetraciclinas grado 3 (35).

Para llevar a cabo este complejo tratamiento se requiere realizar la preparación de los dientes fluoróticos, considerando previamente el color requerido para la preparación de las carillas. La misma es considerada de fundamental importancia, ya que esta es la estructura de soporte, que facilitará la fusión y comprende: 1. Inicio de la preparación con piedras de diamante; 2 y 3. Preparación de la superficie del esmalte; 4. Eliminación de sobrantes vestibulares con diamante troncocónico (Figura 20) (35).

Seguidamente a estos pasos previos se llevan a cabo los siguientes: 5. Eliminación de sobrantes vestibulares; 6. Dependiendo de la decoloración profundizar en la preparación; 7. Preparación de la línea de separación; 8. Separación de las preparaciones con una tira de lija de diamante (Figura 21). Es importante resaltar que la aplicación de esta preparación es necesaria para garantizar que la finalidad correctiva y estética se realice de manera exitosa, desarrollando una eliminación suficiente del grosor del esmalte de acuerdo con cada situación o nivel en el cual se presente la fluorosis (35, 36).

Figura 20. Preparación de las carillas en dientes fluoróticos (35)

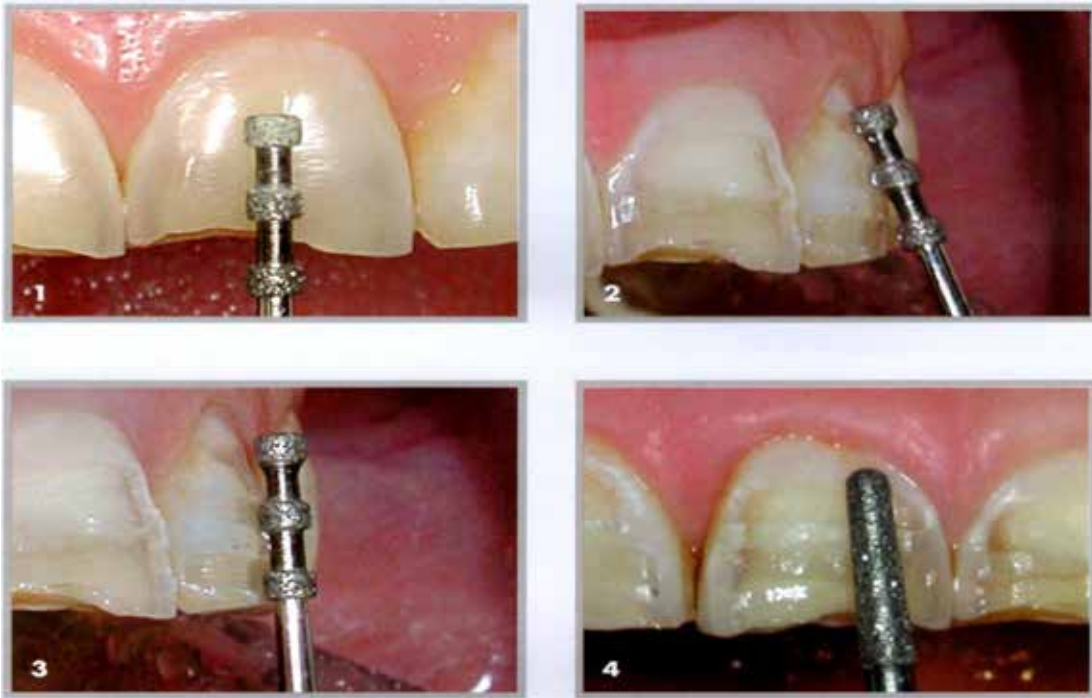
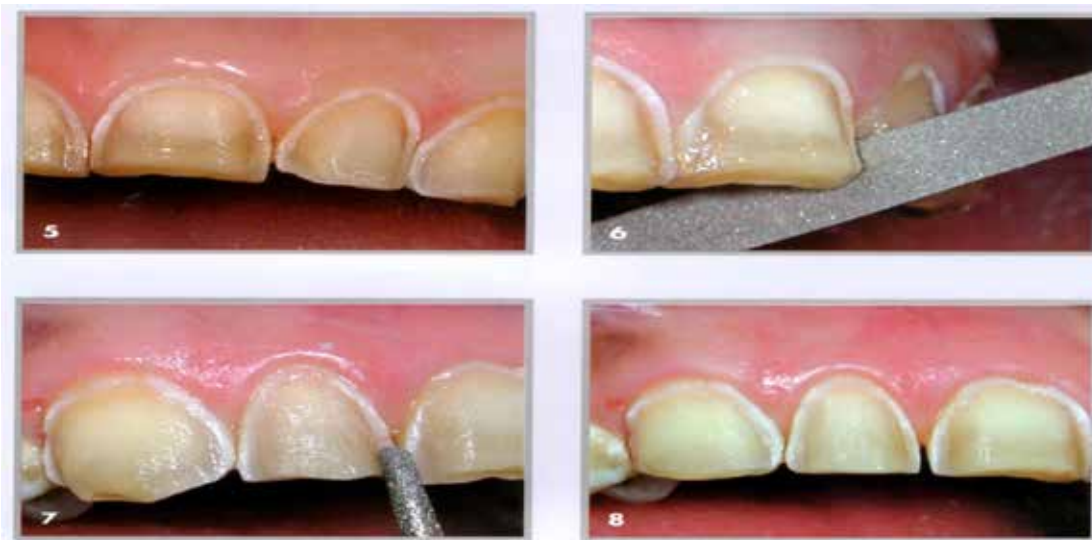
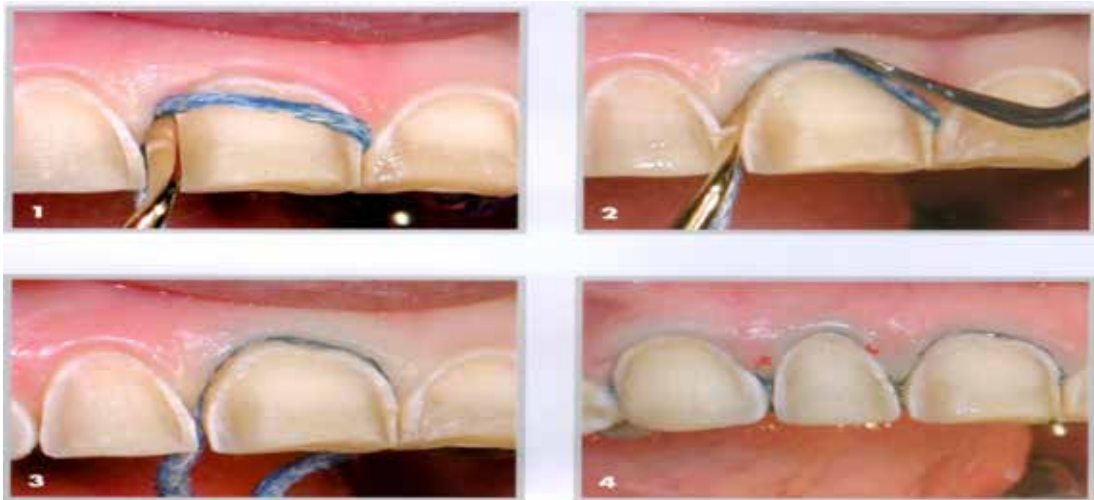


Figura 21. Continuación de la preparación de las carillas (35)



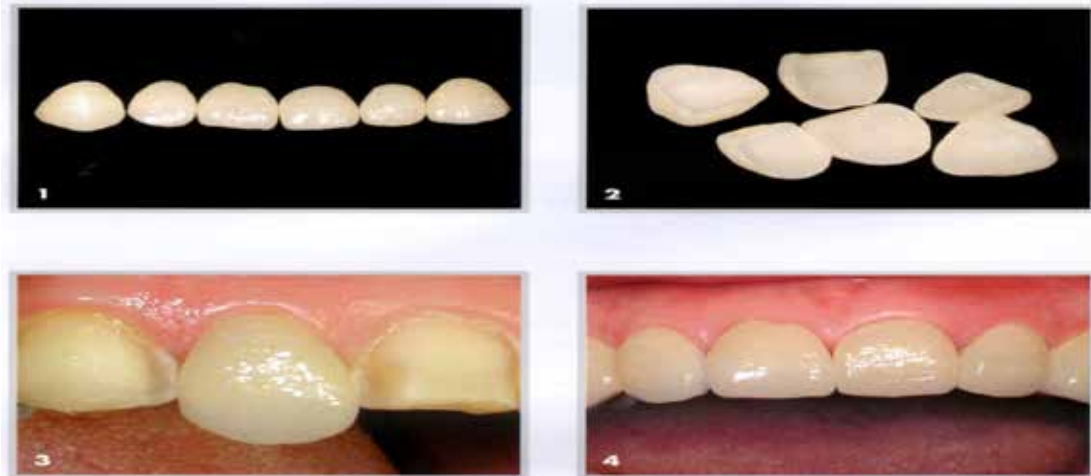
Seguidamente a estas tareas de preparación se debe realizar la toma de impresión para lo cual se debe aplicar hilo retractor. A este procedimiento le sigue el refinado y pulido de los márgenes de preparación (Figura 22)

Figura 22. Aplicación del hilo retractor para toma de impresión /refinado y pulido de los márgenes de preparación (35)



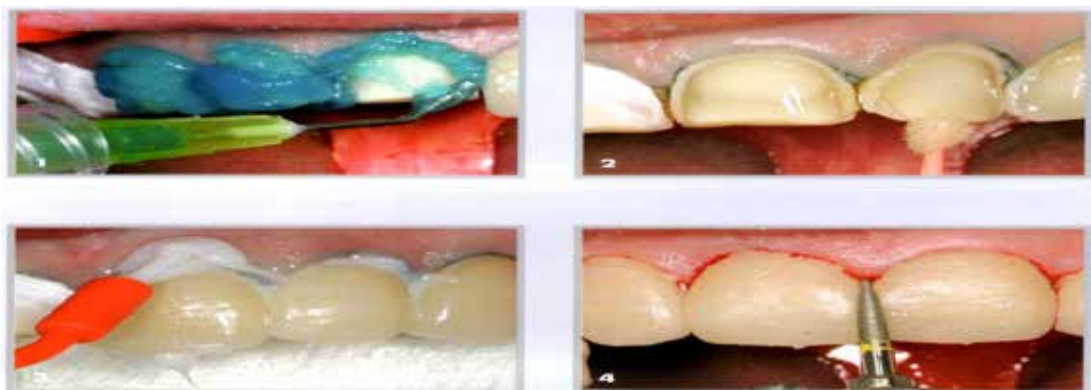Realizados los pasos antes descritos, se lleva a cabo la preparación y ajuste de las carillas de porcelana para su cementación. La preparación exige una interrelación entre la clínica y el laboratorio de tal manera que se consolide el desarrollo y solución de cada caso y llegar a los resultados estéticos esperados. En ese proceso participan el odontólogo, el ceramista encargado de la fabricación de la carilla y el paciente. Ya elaborada la carilla se procede a realizar el ajuste, que comprende una prueba ajuste individual y una prueba de conjunto y ajuste áreas de contacto.

Figura 23. Preparación de las carillas para su cementación (35)



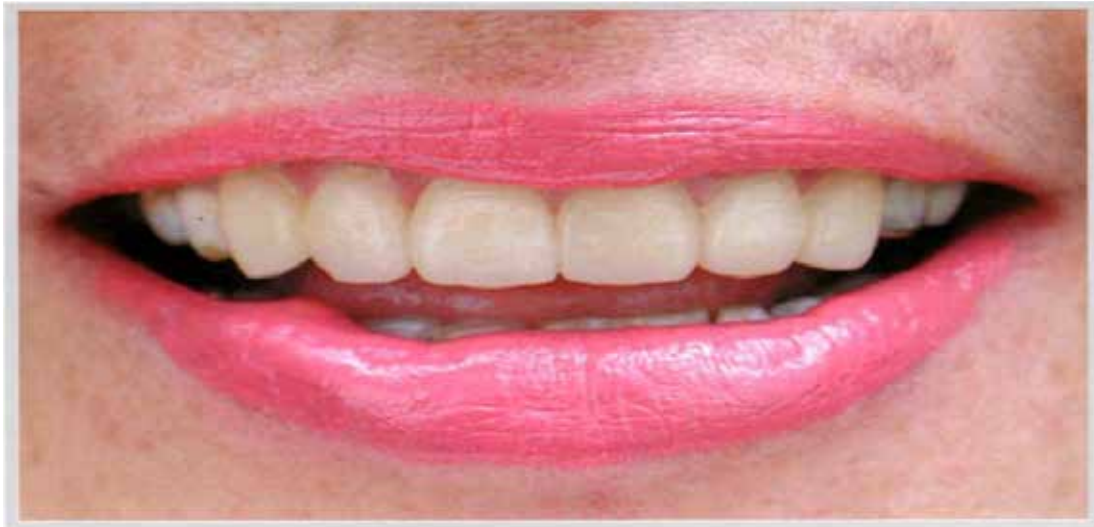Después de haber cubierto toda la preparación, se realiza la preparación del interior de las carillas con un arenado con óxido de aluminio, grabado con ácido fluorhídrico al 10% durante 2 minutos y lavado ultrasónico durante 1 minuto. Luego se efectúa la cementación, llevando a cabo los siguientes pasos: Grabado del esmalte, aplicación del adhesivo, asentamiento de las carillas y remoción de sobrantes de cemento (Figura 24)

Figura 24. Procedimiento de cementación (1. Grabado del esmalte; 2. Aplicación del adhesivo; 3. Asentamiento de las carillas; 4. Remoción de sobrantes de cemento, ajuste y pulido de la línea cabo superficial)



La ejecución debida de los pasos anteriormente referidos permite garantizar resultados satisfactorios para el paciente, odontólogo y laboratorio, por lo que se estima necesario el cumplimiento estricto de los mismos para llegar a conformar una atención de calidad que se expresará en una significativa mejora estética bucodentaria (Figura 25).

Figura 25. Resultado final de restauración indirecta



Manual de diagnóstico y tratamiento

En el marco de los procesos dirigidos a generar soluciones a los problemas y patologías en el área odontológica, es de fundamental importancia contar con la propedéutica necesaria mediante la cual se facilite el conocimiento y el desarrollo de las habilidades y destrezas relacionadas con la identificación y el diagnóstico que luego conduzca al tratamiento correcto de esos problemas y/o patologías odontológicas (43). En ese sentido, es pertinente y necesaria la utilización de fuentes de información y orientación debidamente sistematizadas y organizadas mediante las

cuales se facilite la construcción de los conocimientos y competencias requeridas para la atención de determinadas dolencias, patologías o defectos odonto-bucales.

Entre esas fuentes de información y orientación sistematizadas y organizadas se encuentran los manuales que se definen como documentos en forma de libros o folletos que sirven como medios de comunicación mediante los cuales es posible registrar o transmitir en forma organizada y sistemática información, instrucciones y lineamientos que se consideren necesarios para el mejor desempeño en una determinada área (44).

La utilización de los manuales en el área odontológica se considera un aspecto de importancia fundamental por el hecho de que permite orientar los procesos que se deben ejecutar en el desarrollo de las actividades que el odontólogo debe realizar, en función del nivel de atención en salud facilitando la ejecución de los mismos y, en consecuencia, contribuir a mejorar la calidad de atención (45).

En situaciones concretas como sería el caso de la fluorosis dental, el planteamiento del manual como alternativa informativa y orientadora debidamente sistematizada y organizada permitiría establecer los protocolos correspondientes con los cuales se podría llevar a cabo una debida identificación de un caso que se encuentre alineado dentro de esta deficiencia cromática, realizar el diagnóstico diferencial correspondiente y aplicar el tratamiento adecuado de acuerdo a dicho diagnóstico.

En la estructuración de un manual dirigido a facilitar las orientaciones para el diagnóstico y tratamiento de determinadas patologías odontológicas, se establece una guía básica mediante la cual se tiende a la estandarización de los procesos y procedimientos que deben seguir los profesionales del área en cuanto a la ejecución de sus actividades profesionales, de tal manera que puedan brindar una atención en salud oral con calidad y con directrices preestablecidas que favorecen el desarrollo eficiente de cualquier acción en materia de diagnóstico y tratamiento (46).

Bases legales

La fundamentación legal de esta investigación se encuentra representada, en primer lugar, en la Constitución de la República Bolivariana de Venezuela que en su artículo 83 señala que la salud es un derecho social que debe estar garantizado por el Estado como parte del derecho a la vida (47). En ese sentido, los pacientes que sufren de fluorosis tienen el derecho a recibir los tratamientos adecuados y pertinentes, que coadyuvan a la recuperación de su salud oro-dental. El odontólogo debe contar con los conocimientos, habilidades y destrezas mediante los cuales pueda dispensar esa atención requerida.

Seguidamente, se encuentra lo dispuesto en la Ley Orgánica del Sistema de Seguridad Social que en el artículo 18, numeral 1 estatuye que dicho sistema debe garantizar las prestaciones dirigidas a la promoción de la salud de manera universal y equilibrada, así como la educación para la salud para mejor calidad de vida y la prevención de enfermedades y accidentes, entre otros (48).

De acuerdo con lo señalado en este documento legal, el profesional de la salud del área odontológica debe contar con la preparación necesaria para la educación, prevención, atención y curación de problemas de salud dental, entre los cuales se puede destacar el de la fluorosis dental, acerca del cual se requiere el manejo de los aspectos teórico-conceptuales y operativos que incidan en mayores y mejores competencias profesionales para su manejo eficiente y de calidad.

Igualmente, es importante señalar como basamento de orden legal para esta investigación, la Ley del Ejercicio de la Odontología que en el artículo 2 define al ejercicio de la profesión del odontólogo en los términos de prestación de servicios que estén dirigidos a prevenir, diagnosticar y tratar las enfermedades y patologías de la boca, así como órganos y regiones que la limitan o comprenden (49).

En atención a lo establecido en este artículo, se requiere de parte del profesional del área odontológica la capacitación necesaria para llevar a cabo la prestación de servicios mencionada en situaciones de enfermedades dentales como la fluorosis, por

lo que el manejo de las informaciones y orientaciones sobre lo que representa este defecto del esmalte y los tratamientos correspondientes a cada caso es un aspecto de fundamental importancia que se vincula con lo que se encuentra expresado en el artículo citado.

Finalmente, se encuentra lo prescrito en el Código Deontológico de Odontología, concretamente en el artículo 18, que en sus numerales a, b y c establece que el odontólogo debe tener como objetivo fundamental la salud del paciente, el asegurarle los cuidados profesionales respectivos y actuar de manera equilibrada y pulcra en la realización de sus prácticas (50).

En función de lo señalado, el acceso a las informaciones sobre aspectos conceptuales y prácticos relacionados con el seguimiento, diagnóstico y tratamiento de la fluorosis dental se enmarca dentro de las obligaciones de carácter ético-profesional que deben ser cumplidas por parte del profesional de la salud del área odontológica.

Definición de términos

- **Ácido clorhídrico:** es una disolución acuosa del gas cloruro de hidrógeno (HCl). Es muy corrosivo y ácido. Se emplea comúnmente como reactivo químico y se trata de un ácido fuerte que se disocia completamente en disolución acuosa (41).
- **Alteraciones cromáticas dentales:** Son cambios y modificaciones que se producen en la coloración de los dientes, alterando su estética al cambiar su tonalidad como consecuencia de diferentes factores de carácter intrínseco o extrínseco (42).
- **Ameloblasto:** Son células encargadas de la formación y organización del esmalte dental. Poseen una prolongación con la cual secretan el esmalte, esta prolongación es llamada "proceso ameloblástico" o "proceso de Tomes" (1).
- **Amelogénesis imperfecta:** Es una enfermedad genética que se presenta con formación anormal del esmalte o capa externa de los dientes. El esmalte está

compuesto principalmente por mineral, que es formado y regulado por las proteínas en él (1).

- **Amelogenina:** Es una proteína hidrofóbica producida por los ameloblastos durante el desarrollo del esmalte dental. Esta pertenece a la familia de proteínas de la matriz extracelular. El esmalte desarrollado contiene alrededor de 30% de proteína, y el 90% de éste son amelogeninas (51).
- **Blanqueamiento dental:** Representan técnicas que tienen como objetivo cambiar el color natural del diente, generalmente entre cinco a siete tonalidades más blanco. Tanto el blanqueamiento que se realiza en el consultorio por el profesional y el realizado en casa utilizando una cubeta emplean un compuesto blanqueador (52).
- **Contraángulos:** Son unas piezas de instrumental rotatorio que se utilizan acopladas a un micromotor para trabajar en la boca a baja velocidad y gran torque para la eliminación de material de caries, preparación de cavidades y coronas, eliminación de obturaciones, acabado y pulido de superficies dentales y de restauración (53).
- **Dentina:** Capa de marfil que rodea la parte interna de los dientes llamada pulpa dentaria (51).
- **Esmalte dental:** Es un compuesto biocerámico, producido por una serie de procesos mediados por células epiteliales especializadas conocidas como ameloblastos, los cuales mueren en el proceso de erupción dental, perdiendo así toda posibilidad de renovación (51).
- **Fosetas:** Es una depresión amplia, ligeramente cóncava y poco profunda en la superficie de un diente (54).
- **Hipomineralización incisivo-molar:** Es una patología que cursa con defectos de desmineralización del esmalte en los primeros molares permanentes (pudiendo afectar a uno o dos o tres o cuatro molares), encontrándose también asociados a los incisivos definitivos en distinto grado (55).

- **Hipoplasia del esmalte:** Es un defecto del esmalte, que hace que los dientes tengan menos cantidad de esmalte de lo normal debido a un defecto en el proceso de desarrollo del diente (56).
- **Histopatología:** Rama de la patología que trata el diagnóstico de enfermedades a través del estudio de los tejidos (53).
- **Material abrasivo:** Es un tipo de material que tiene como finalidad actuar sobre otros materiales con diferentes clases de esfuerzos mecánico (triturado, molienda, corte pulido) (42).
- **Microabrasión:** Eliminación mecánica de una pequeña cantidad de estructura dentaria para eliminar los defectos de coloración del esmalte superficial (41).
- **Periquematías:** Son surcos poco profundos existentes en la superficie del esmalte, generalmente están en la porción cervical de la corona (55).
- **Pigmentación bilateral:** Consiste en la aparición de manchas a ambos lados de los dientes como consecuencia de la fluorosis (35).
- **Pigmentación sistémica:** Es una coloración externa del diente, es decir las manchas se depositan sobre la estructura dentaria, muy diferente a los que son las tinciones que son aquellas manchas que se producen dentro de la etapa de formación del diente (35).
- **Restauración dental:** Tratamiento que tiene como objetivo devolver al diente dañado la forma y la función perdida mediante el uso de técnicas y materiales específicos. Generalmente se trata de rellenos con los que se tapa cualquier cavidad dental o de carillas y coronas con las que reparar fallos estructurales del diente (57).
- **Tejidos dentales:** Son los cuatro tejidos que forman parte del diente y comprenden el esmalte, la dentina, el cemento (tejidos duros) y la pulpa o centro del diente que contiene los nervios, los vasos sanguíneos y el tejido conjuntivo (57).

- **Tetraciclinas:** Constituye un grupo de antibióticos, unos naturales y otros obtenidos por semisíntesis, que abarcan un amplio espectro en su actividad antimicrobiana (58).
- **Transiluminación dental:** Método de diagnóstico dental a través del paso de la luz a través de los tejidos correspondiente para llevar a cabo su examen (59).

Sistema de variables

Las variables son características de un fenómeno a estudiar. Son construcciones hipotéticas que pueden tomar dos o más grados o valores y tratan aquellas propiedades, atributos, características, magnitudes, que podrían presentarse o no en cada uno de los casos que conformen el universo en estudio. (60,61,62). El sistema de variables de este estudio se representa en las siguientes variables:

Conocimiento sobre fluorosis: Es el manejo de los conceptos y categorías relativos a la información sobre los diferentes aspectos relacionados con la fluorosis dental. En ese sentido abarca los indicadores relativos a significado de esta alteración cromática, causas de su aparición, características, diagnóstico diferencial, clasificación, factores de riesgos y consecuencias.

Elementos teórico-prácticos de procedimientos para tratamiento de la fluorosis dental: Se relaciona con los aspectos relativos a los elementos teóricos y prácticos que debe dominar el odontólogo para la atención y tratamiento de la fluorosis dental. Comprende los tratamientos de microabrasion-blanqueamiento, microabrasión modificada, micro-macroabrasión y restauración.

Operacionalización de variables

La operacionalización de las variables se refiere al resultado de un proceso en el cual las variables adquieren especificación y concreción, para su medición y calificación (62). En este estudio, las variables se operacionalizaron a través de una matriz donde se registran las variables, dimensiones, indicadores e ítems del instrumento (Anexo 1)

CAPÍTULO III

MARCO METODOLÓGICO

Diseño de investigación

El estudio realizado estuvo dirigido a obtener los datos sobre el conocimiento que poseen estudiantes y docentes de la Facultad de Odontología de la Universidad José Antonio Páez sobre la fluorosis dental y su tratamiento. El mismo se ejecutó de acuerdo con un diseño de campo, ya que consistió en la recolección de datos directamente de la realidad donde ocurren los hechos, sin manipular o controlar variables (63). Igualmente, el diseño dentro del cual se llevó a cabo esta investigación fue el transversal, ya que los datos se recolectaron en un tiempo único, en un solo momento (64).

Tipo de investigación

Para la recolección de los datos e informaciones relacionadas con el conocimiento acerca de la fluorosis que poseen los docentes y estudiantes de la Facultad de Odontología de la Universidad José Antonio Páez, así como los elementos teórico-prácticos sobre la técnica y procedimientos a seguir ante un paciente con fluorosis dental, el estudio fue de tipo descriptivo, ya que se abocó a medir y valorar los aspectos señalados en el contexto específico donde se realizó esta investigación (65). En cuanto al diseño del manual, el estudio fue de modalidad proyecto factible, ya que consistió en la elaboración de una propuesta operativa dirigida a solucionar un problema o requerimiento relacionado con el conocimiento y el manejo del tratamiento de la fluorosis dental (66).

Población y muestra

Población

La población representa la totalidad tanto de los sujetos seleccionados como del objeto de estudio, incluyendo todos los elementos que cumplen con las características a ser estudiadas (67). En el caso concreto de la investigación desarrollada, la población estuvo conformada por los docentes y estudiantes de la Facultad de Odontología de la Universidad José Antonio Páez. Con relación a los docentes, se incluyeron todos los profesionales que laboran en los 10 semestres del plan de estudio de la carrera. En cuanto a los estudiantes se excluyeron los estudiantes de los semestres 1, 2, 3, 4 y 10º semestre. Con base en los criterios de inclusión y exclusión antes señalados, la población de docentes quedó constituida por 23 docentes y la de estudiantes por 673, estos últimos distribuidos de la siguiente forma (Cuadro 4):

Tabla 3. Distribución de la población de estudiantes

Semestre	Número de estudiantes
Quinto semestre.....	105
Sexto semestre.....	128
Séptimo semestre.....	115
Octavo semestre.....	178
Noveno semestre.....	147
Total de estudiantes.....	673

Fuente: Decanato de la Facultad de Odontología de la Universidad José Antonio Páez.

Muestra

En una investigación, la muestra viene a representar el resultado de la selección de un número determinado de unidades de la población y de allí su validez; es proporcional a la misma, lo que garantiza su fiabilidad y es representativa en cuanto a las características de la población (60). En este estudio, se trató de trabajar con la totalidad de la población de docentes, pero debido a las dificultades de acceso a todos y la renuencia de algunos a responder el instrumento, se logró acceder a 14 docentes que equivale al 61% de esa población.

En el caso de los estudiantes, se procedió a calcular el tamaño de la muestra en función del número poblacional. Para ello se utilizó el programa de Excel 2016 (68), pudiéndose determinar una muestra de 156 estudiantes, que fueron luego seleccionados a través de un muestreo probabilístico estratificado, del cual se obtuvo la muestra de estudiantes por semestre, quedando la muestra distribuida de la siguiente forma (Cuadro 5).

Tablas 4. Distribución de la muestra de estudiantes

Semestre	%Población de estudiantes por semestre	Muestra x % de población por semestre=	Muestra de estudiantes por semestre
Quinto semestre	16%	156 x 16%=	25
Sexto semestre	19%	156 x 19%=	30
Séptimo semestre	17%	156 x 17%=	26
Octavo semestre	26%	156 x 26%=	41
Noveno semestre	22%	156 x 22%=	34
Total de la muestra de estudiantes.....			156

Técnica e instrumento de recolección de datos

Para la recolección de los datos se utilizó la técnica de encuesta considerada como propicia en las situaciones donde se pretende obtener un conocimiento de colectivos o clases de sujetos, instituciones o fenómenos, privilegiando el uso de la estadística como procedimiento de organización, análisis e interpretación de los datos (69). Esta técnica se desplegó a través de la aplicación de un cuestionario de 17 ítems de tipo cerrado, que se suministró a los docentes y a los estudiantes (Anexo 2).

Validez del instrumento

El cuestionario utilizado fue sometido a revisión y evaluación por dos profesionales de Odontología con experiencia en investigaciones realizadas sobre la fluorosis dental y la aplicación de tratamientos para esta alteración cromática dirigidos a su mejoramiento y solución y por un especialista en Metodología de la Investigación. Luego de que se procedió a la elaboración del cuestionario, se le hizo entrega del mismo a estos expertos, junto con los objetivos y el cuadro de operacionalización de variables a fin de que hicieran sus apreciaciones y recomendaciones respectivas. Luego de realizada esa revisión por parte de los expertos, se estableció que el cuestionario presentaba las condiciones necesarias para su aplicación (Anexo 3).

Procesamiento y análisis de los datos

El procesamiento de los datos se realizó a través del conteo y tabulación de los resultados obtenidos después de la aplicación de los dos cuestionarios a la población de docentes y muestra de estudiantes respectivamente. Para ello se utilizó una matriz de doble entrada y tablas de frecuencia que permitieron registrar y visualizar los datos para facilitar su análisis e interpretación y los cuales fueron tabulados en cuadros de frecuencia simple.

CAPÍTULO IV

ANÁLISIS DE RESULTADOS

Resultados sobre conocimientos acerca de la fluorosis dental

Tabla 5. Distribución porcentual del indicador explicación de la dimensión aspectos conceptuales de la fluorosis dental

Docentes							Estudiantes						
Explicación	S		P		N		Explicación	S		P		N	
	f	%	f	%	f	%		f	%	f	%	f	%
Información	12	86%	02	14%	00	--	Información	83	53%	62	40%	11	7%
Causas	12	86%	02	14%	00	--	Causas	30	19%	80	51%	46	30%
Síntomas	04	29%	10	71%	00	--	Síntomas	11	7%	56	36%	89	57%

Fuente: Bohórquez y Contreras (2019).

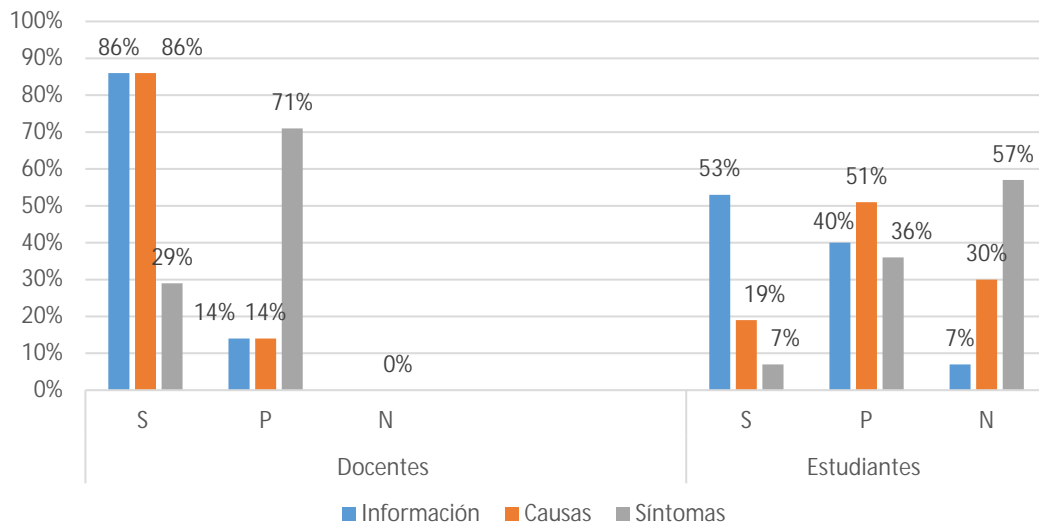


Gráfico 1. Distribución porcentual del indicador explicación de la dimensión aspecto conceptuales de la fluorosis dental

Análisis e interpretación de tabla 5/gráfico 1

Los datos de la tabla 5 y gráfico 1 muestran los resultados del indicador explicación de la dimensión aspectos conceptuales de la variable conocimiento acerca de la fluorosis dental. En estos se refleja que, con relación a la información sobre este defecto del esmalte, el 86% de los docentes dijo que si conocía sobre fluorosis y el 14% seleccionó la alternativa parcialmente. El 53% de los estudiantes respondió que sí, el 40% parcialmente y el 7% indicó que no; lo cual muestra que un número considerable de ellos no tiene una información completa sobre la fluorosis dental, mientras que son pocos los docentes que tienen conocimientos limitados al respecto.

En cuanto al conocimiento de las causas de la fluorosis, el 86% de los docentes respondió que sí conoce con precisión las causas de la fluorosis dental, mientras que el 14% respondió que no. El 19% de los estudiantes seleccionó la alternativa si, el 51% señaló que parcialmente, mientras que el 30% respondió que no.

Respecto a los datos sobre los conocimientos acerca de los síntomas que caracterizan la clínica de la fluorosis dental se observa que el 71% de los docentes del estudio calificó de parcial su nivel de conocimientos, mientras que el 29% expresó que si los conocía. El 57% de los estudiantes respondió que no conocía estos síntomas, el 36% dio que parcialmente, y apenas el 7% respondió que si los conocía.

Los resultados observados sobre el indicador analizado permiten destacar la importancia que tiene el explicar con precisión que la fluorosis es una alteración cromática causada por una ingestión excesiva de flúor (0,7 mg/L a 1,2 mg/L) durante un tiempo prolongado, lo que produce manchas y/o lesiones en el esmalte dental que agravan a medida que aumenta su consumo y ocasionan un efecto cosmético negativo en los individuos que puede llegar a afectar sus relaciones sociales e incluso tener repercusiones psicológicas (8,9,10,11). Así mismo, estos resultados evidencian la importancia de conocer que la fluorosis dental es una hipomineralización del esmalte dental que se manifiesta con grandes porosidades superficiales y subsuperficiales (12-17)

Tabla 6. Distribución porcentual del indicador diagnóstico de la dimensión aspectos conceptuales de la fluorosis dental

Docentes							Estudiantes						
Diagnóstico	S		P		N		Diagnóstico	S		P		N	
	f	%	f	%	f	%		f	%	f	%	f	%
Diferencial	08	57%	06	43%	00	--	Diferencial	40	26%	58	37%	58	37%
Niveles	06	43%	06	43%	02	14%	Niveles	08	5%	134	86%	14	9%
Escalas	02	14%	08	57%	04	29%	Escalas	00	--	33	21%	123	79%
Índice TF	00	--	06	43%	08	57%	Índice TF	00	--	08	5%	148	95%

Fuente: Bohórquez y Contreras (2019).

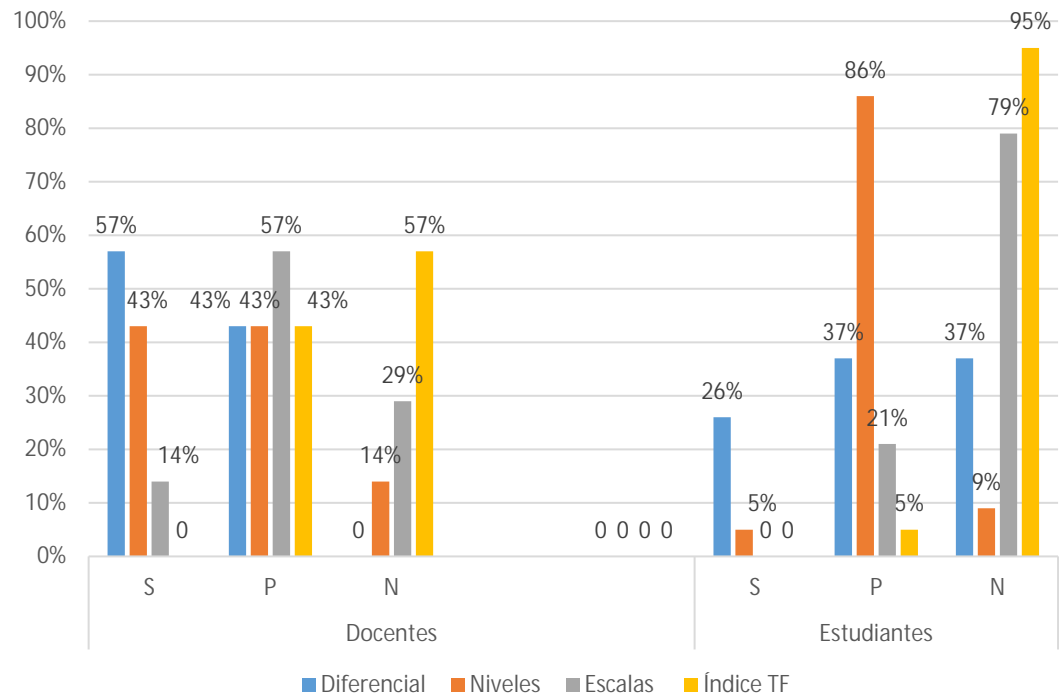


Gráfico 2. Distribución porcentual del indicador diagnóstico de la dimensión aspectos conceptuales de la fluorosis dental

Análisis e interpretación de tabla 6/gráfico 2

Los resultados reflejados muestran que con relación al indicador diagnóstico de la dimensión aspectos conceptuales de la fluorosis dental, en lo que se refiere al diagnóstico diferencial, el 57% de los docentes respondió que si tenía conocimiento de este aspecto y el 43% que parcialmente. Por parte de los estudiantes, el 26% respondió que sí, un 37% indicó que parcialmente y otro 37% manifestó que no.

En relación con el conocimiento sobre los niveles en los cuales se presenta la fluorosis dental, 43% de los docentes considera como parcial su conocimiento al respecto y el 57% consideró que si los conocía. El 86% de los estudiantes lo consideró parcial, el 9% dio que no y apenas el 5% estimó que sí.

En cuanto al conocimiento de algunas de las escalas de clasificación de la fluorosis dental, se aprecia en la representación tabular y gráfica presentada, que el 14% de los docentes dijo que sí, el 57% dijo que las conocía parcialmente y el 29% manifestó que no las conocía. De los estudiantes, el 79% respondió que no las conocía y el 21% que las conocía parcialmente.

Respecto al manejo del índice TF, se aprecia que el 57% de los docentes encuestados respondió que no maneja dicho índice y el 43% dijo que parcialmente. Respecto a los estudiantes, se observa que el 95% indicó que no maneja esta escala y un 5% dijo que parcialmente.

Estos resultados no se alinean satisfactoriamente con los planteamientos teóricos realizados en esta investigación, donde se señala que el correcto diagnóstico de la fluorosis dental, la diferenciación de la misma de cualquier otro tipo de patología y la capacidad de determinar con seguridad su grado de manifestación clínica y severidad, de tal manera que se pueda prescribir el tratamiento más idóneo, representan competencias a desarrollar por parte del odontólogo profesional, a fin de que pueda dispensar una atención de calidad a sus pacientes (32,33, 35).

Tabla 7. Distribución porcentual del indicador prevención de la dimensión aspectos conceptuales de la fluorosis dental

Docentes							Estudiantes						
Prevención	S		P		N		Prevención	S		P		N	
	f	%	f	%	f	%		f	%	f	%	f	%
F. Riesgo	12	86%	02	14%	00	--	F. Riesgo	25	16%	73	47%	58	37%
Consecuencias	12	86%	02	14%	00	--	Consecuencias	33	21%	90	58%	33	21%

Fuente: Bohórquez y Contreras (2019).

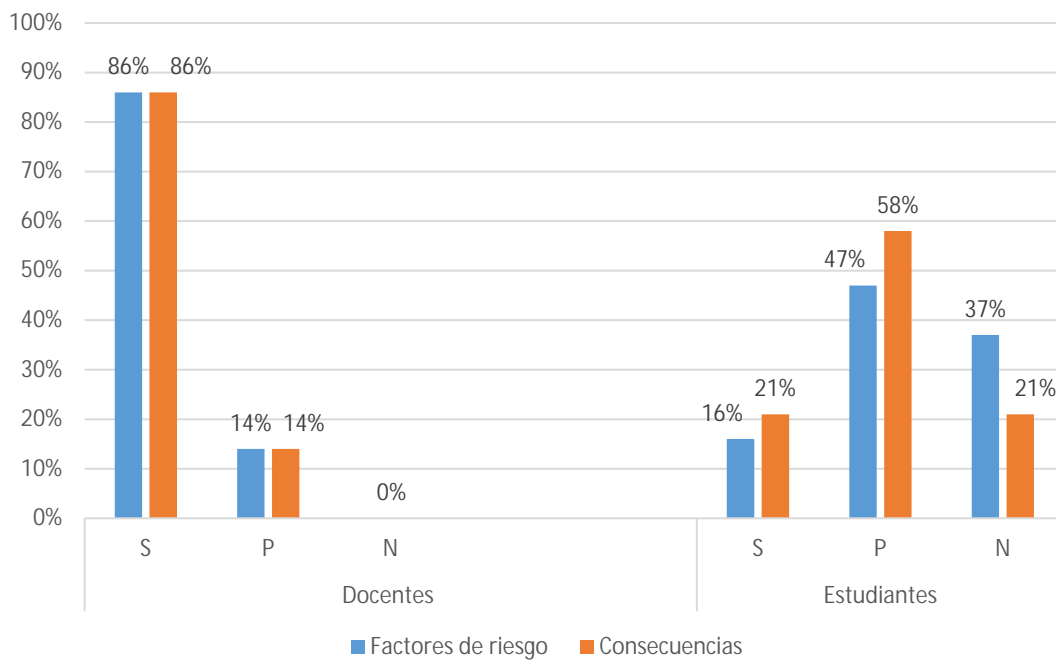


Gráfico 3. Distribución porcentual del indicador prevención de la dimensión aspectos conceptuales de la fluorosis dental

Análisis e interpretación de tabla 7/gráfico 3

Los datos relacionados con el indicador prevención de la dimensión aspectos conceptuales de la fluorosis dental, reflejan que respecto a los factores de riesgo relacionados con la fluorosis dental, el 86% de los docentes seleccionó la alternativa si y 14% la opción parcialmente. En cuanto a los estudiantes, se puede apreciar que el 47% seleccionó la opción parcialmente, el 37% manifestó que no los conoce, mientras que el 16% indicó que sí, lo que permite deducir que la mayoría de los estudiantes tiene un conocimiento limitado sobre los factores de riesgo asociados a la fluorosis dental, elementos necesarios en la labor orientadora y educativa que está llamado a llevar a cabo el odontólogo para la previsión de esta alteración cromática entre los diferentes sectores de la población, especialmente niños y adolescentes.

En cuanto a las consecuencias que se generan por la fluorosis dental, se aprecia que el 86% de los docentes respondió que sí maneja información sobre dichas consecuencias, mientras que el 14% dijo que parcialmente. Las respuestas de los estudiantes muestran que el 58% de ellos seleccionó la alternativa parcialmente, mientras que un 21% dijo que si maneja esta información y otro 21% que no la maneja, reflejándose que éstos no disponen satisfactoriamente de las informaciones relacionadas con las consecuencias que se generan por la fluorosis dental y su impacto en la estructura y la estética odonto-bucal del paciente, de tal forma que pueda llevar a cabo la labor educativa y orientadora que le correspondería realizar en cuanto a su atención y prevención.

Con relación a estos resultados, es pertinente destacar que un aspecto fundamental en relación con el conocimiento de la fluorosis dental se relaciona con la prevención de este problema de esmalte, destacándose la importancia de identificar todos los factores de riesgo involucrados y todas las fuentes de fluoruros que pueden generar este trastorno del esmalte y el problema en forma precoz, así como las consecuencias odonto-bucales y estéticas que se generan por esta afección (15,20).

Resultados sobre tratamiento de la fluorosis dental

Tabla 8. Distribución porcentual sobre el indicador micro/abrasión blanqueamiento de la dimensión tratamiento de la fluorosis dental

Docentes							Estudiantes						
Microabras B.	S		P		N		Microabras B	S		P		N	
	f	%	f	%	f	%		f	%	f	%	f	%
Casos	06	42%	04	29%	04	29%	Casos	45	26%	44	28%	67	46%
Aplicación	02	14%	06	43%	06	43%	Aplicación	11	7%	47	30%	98	63%

Fuente: Bohórquez y Contreras (2019).

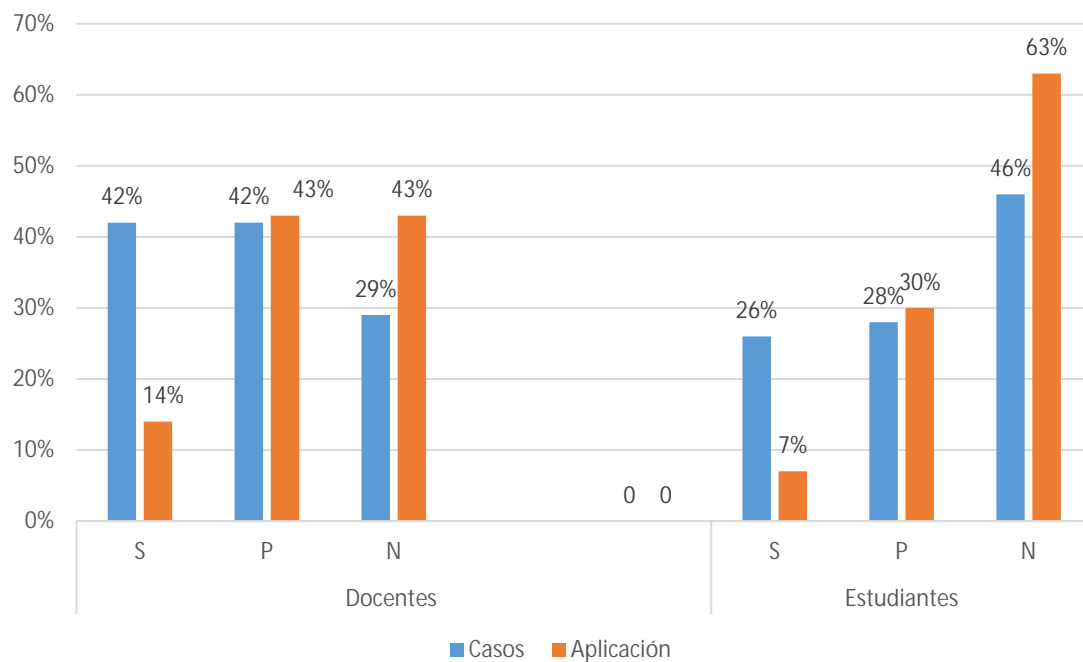


Gráfico 4. Distribución porcentual sobre el indicador micro/abrasión blanqueamiento de la dimensión tratamiento de la fluorosis dental

Análisis e interpretación de tabla 8/gráfico 4

Los datos de la tabla 8 y gráfico 4 muestran que, con relación al conocimiento de los docentes y estudiantes sobre los casos de fluorosis dental en los cuales se aplica la microabrasión/blanqueamiento, se aprecia que el 42% de los docentes dijo que sí, un 29% manifestó que parcialmente y otro 29% dijo que no los conocía. Por parte de los estudiantes, el 46% reconoció que no conocía los casos, el 28% expresó que los conocía parcialmente y 26% que sí los conocía.

De estos resultados se infiere que la mayoría de estudiantes y docentes desconocen las situaciones que ameriten la aplicación del tratamiento de microabrasión/blanqueamiento, lo que indica carencias respecto al conocimiento del procedimiento para la identificación de las fluorosis dental y los índices FT y Dean.

Respecto al conocimiento acerca del procedimiento para la aplicación de la microabrasión/blanqueamiento, los datos reflejados indican que un 43% de los docentes respondió que manejaba parcialmente dicho procedimiento, otro 43% dijo que no y el 14% dijo que sí. Mientras que el 63% de los estudiantes dijo que no, el 30% que parcialmente y apenas el 7% respondió que Sí.

De estos resultados se puede afirmar que los dos grupos presentan limitaciones sobre el tratamiento de microabrasión/blanqueamiento para la fluorosis dental, reflejando una carencia técnico-práctica que debe ser superada para garantizar una atención de calidad en cuanto al tratamiento adecuado para esta patología del esmalte.

Lo observado en estos datos con relación a los estudiantes, confirma resultados de investigaciones donde se evidencia que los estudiantes no poseen las habilidades y destrezas necesarias pertinentes a la aplicación de la técnica de microabrasión (27).

En relación con ambos grupos investigados, estos resultados confirman la importancia que tienen los tratamientos para la fluorosis dental como el de microabrasión/blanqueamiento como alternativas poco invasivas con las cuales cuenta la odontología moderna (35,38).

Tabla 9. Distribución porcentual sobre el indicador micro/abráción modificada de la dimensión tratamiento de la fluorosis dental

Docentes							Estudiantes						
Microabras M	S		P		N		Microabras M	S		P		N	
	F	%	F	%	F	%		F	%	F	%	F	%
Características	02	14%	08	57%	04	29%	Características	11	7%	22	14%	123	79%
Aplicación	00	--	08	57%	06	43%	Aplicación	00	--	30	19%	126	81%

Fuente: Bohórquez y Contreras (2019).

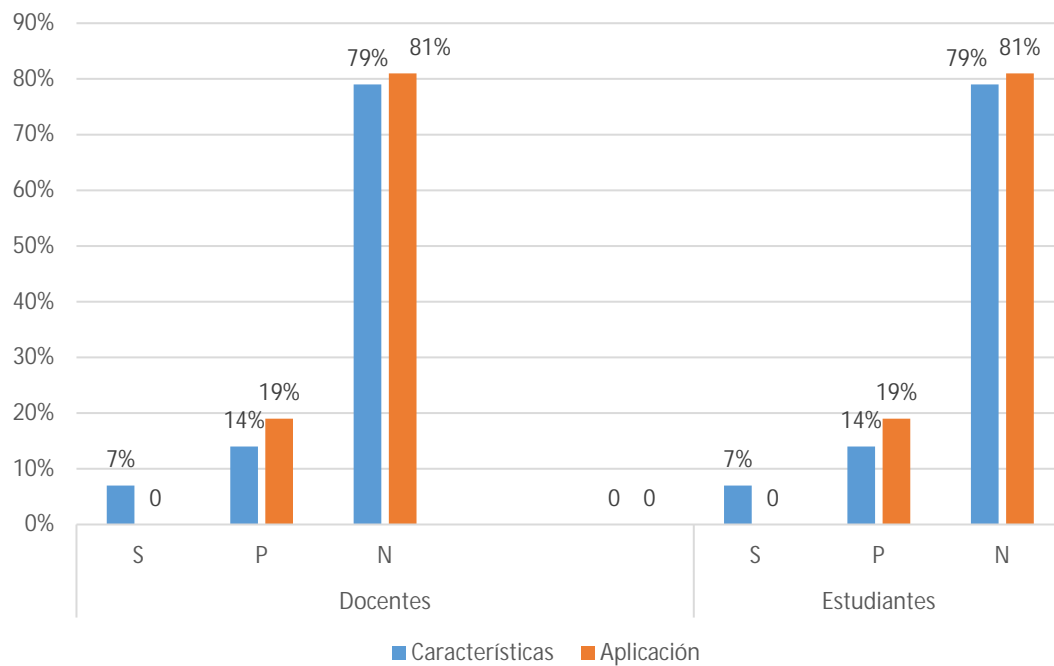


Gráfico 5. Distribución porcentual sobre el indicador micro/abráción modificada de la dimensión tratamiento de la fluorosis dental

Análisis e interpretación de tabla 9/gráfico 5

Respecto al indicador conocimiento de la micro/abrasión modificada de la dimensión tratamiento de la fluorosis dental, se aprecia que con relación al conocimiento de docentes y estudiantes sobre los aspectos que caracterizan la microabrasión modificada, se observa que el 57% de los docentes seleccionó la alternativa parcialmente, el 29% dijo que no y 14% respondió que sí. El 79% de los estudiantes manifestó que no tiene conocimiento, el 14% que los posee parcialmente, mientras que apenas el 7% respondió que sí los tiene.

Respecto a estos resultados, es necesario destacar que en cuanto a la microabrasión modificada se ha determinado que la misma genera ventajas significativas en cuanto a la forma básica de microabrasión (35,36,37), lo que les plantea a los docentes y estudiantes tener en cuenta la importancia de manejar los aspectos fundamentales relacionados con esta técnica.

Respecto al dominio teórico-práctico del procedimiento para la aplicación de la microabrasión modificada, se puede observar que el 57% de los docentes encuestados manifestó que conoce parcialmente esta técnica y el 43% expresó que no la conoce. El 81% de los estudiantes dijo que no tiene dominio y el 19% dijo que parcialmente. Estos resultados permiten deducir que ni los docentes ni los estudiantes han tenido un acceso suficiente y satisfactorio a los aspectos teórico-prácticos mediante los cuales puedan llegar a desarrollar de manera satisfactoria la aplicación del tratamiento de la microabrasión modificada, lo que viene a ser una limitante para garantizar la calidad de atención que demandan los pacientes que manifiesten problemas de fluorosis dental en los cuales se requiera esta modalidad de tratamiento.

Estos resultados permiten considerar los planteamientos realizados acerca de tener en cuenta las diferentes alternativas de tratamiento de la fluorosis dental de acuerdo a cada diagnóstico, entre los cuales se encuentran los tratamientos mínimamente invasivos como el de microabrasión en sus diferentes modalidades como la microabrasión/blanqueamiento y microabrasión modificada (29,35).

Tabla 10. Distribución porcentual sobre el indicador macro-micro/abrsión de la dimensión tratamiento de la fluorosis dental

Docentes							Estudiantes						
Mac/micab.	S		P		N		Mac/micab.	S		P		N	
	f	%	f	%	f	%		f	%	f	%	f	%
Casos	04	29%	04	29%	06	42%	Casos	03	2%	33	21%	120	77%
Aplicación	02	14%	06	43%	06	43%	Aplicación	08	5%	14	9%	134	86%

Fuente: Bohórquez y Contreras (2019).

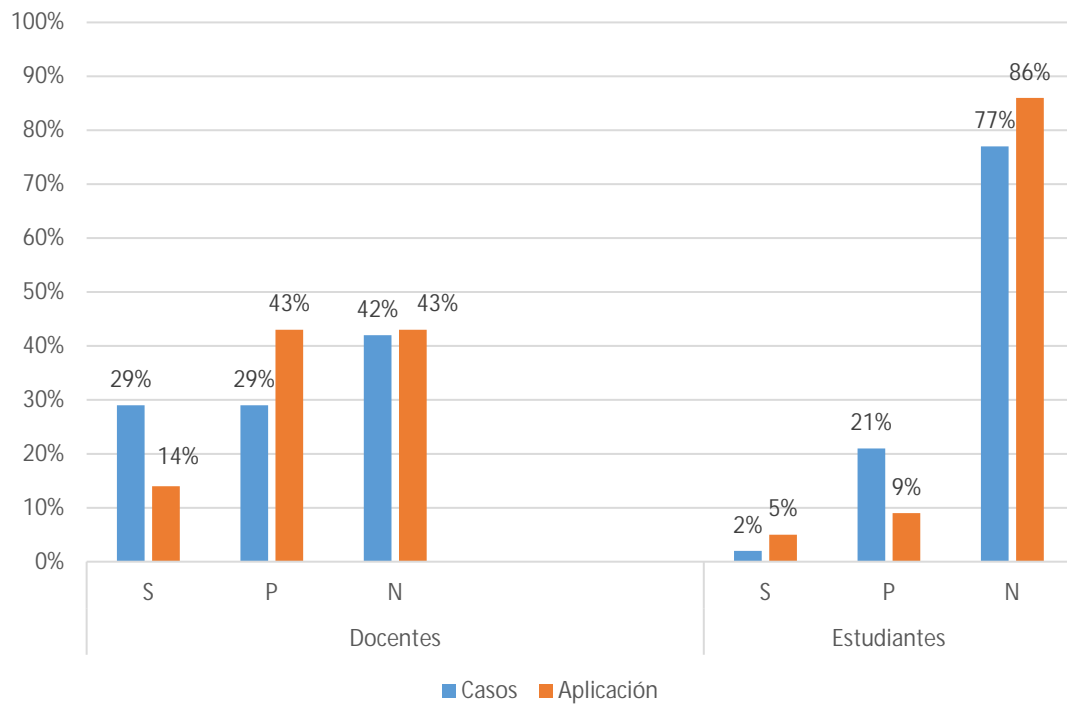


Gráfico 6. Distribución porcentual sobre el indicador micro/abrsión modificada de la dimensión tratamiento de la fluorosis dental

Análisis e interpretación de tabla 10/gráfico 6

Los datos presentados sobre el indicador macro-micro/abrasión de la dimensión tratamiento de la fluorosis dental, destacan en primer lugar lo referente al conocimiento de docentes y estudiantes en cuanto a los casos de fluorosis dental en los cuales se debe aplicar la macro/microabrasión, donde se observa que el 42% de los docentes respondió que no posee dicho conocimiento, 29% dijo que parcialmente y otro 29% dijo que sí. En cuanto a los estudiantes, el 77% reconoció que no conoce esos casos mientras que el 21% indicó que los conoce parcialmente y solo el 2% manifestó que si lo conoce.

Lo mostrado permite afirmar que docentes y estudiantes presentan deficiencias para determinar situaciones que requieran la aplicación del tratamiento de macro/microabrasión, aspecto que es una limitante para la identificación y diagnóstico de la fluorosis dental y la prescripción correcta de su tratamiento.

Como segundo aspecto del indicador macro-micro/abrasión, se encuentra el relativo al manejo del procedimiento a seguir para la aplicación de la macro/microabrasión, donde los datos reflejan que el 43% de los docentes seleccionó la alternativa parcialmente, 43% dijo que no y el 14% dijo que sí. El 86% de los estudiantes respondió que no maneja este procedimiento, mientras que el 9% dijo que lo maneja parcialmente y el 5% que si lo maneja.

En relación a estos resultados, es importante destacar que este tratamiento permite dar mejor respuesta a niveles de mayor severidad de la fluorosis dental, concretamente los casos de hipoplasias que comúnmente se encuentran a partir del grado Thylstrup-Fejerskov 5, que representan defectos pre o post-eruptivos o huecos también conocidos como cráteres o pozos de una profundidad de 500 a 100 mm. Igualmente, representa una alternativa para la atención de lesiones por fluorosis de severidad moderada, donde el uso aislado de técnicas microabrasivas o de blanqueamiento sería insuficiente para obtener resultados óptimos (28,35,38,42).

Tabla 11. Distribución porcentual sobre el indicador restauración de la dimensión tratamiento de la fluorosis dental

Docentes							Estudiantes						
Restauración	S		P		N		Restauración	S		P		N	
	f	%	f	%	f	%		f	%	f	%	f	%
Niv. fluorosis	02	14%	06	43%	06	43%	Casos	00	--	21	13%	135	87%
Materiales	02	14%	06	43%	06	43%	Aplicación	00	--	14	9%	142	91%

Fuente: Bohórquez y Contreras (2019).

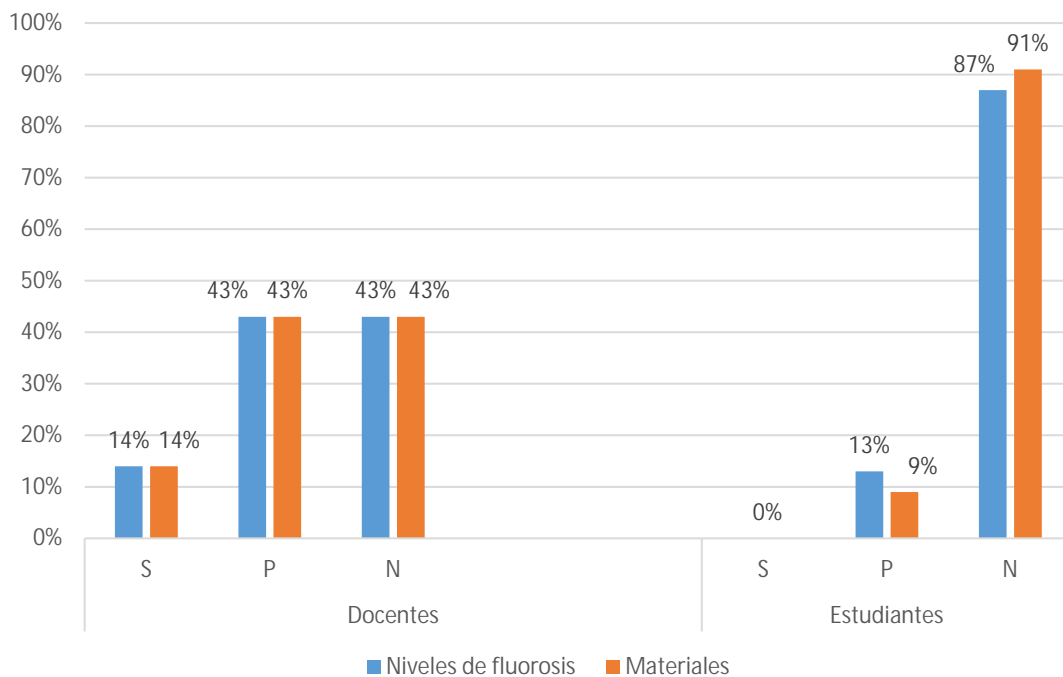


Gráfico 7. Distribución porcentual sobre el indicador restauración de la dimensión tratamiento de la fluorosis dental

Análisis e interpretación de tabla 11/gráfico 7

Los datos del indicador restauración de la dimensión tratamiento de la fluorosis dental, reflejan primeramente que con relación a los datos presentados sobre el conocimiento de docentes y estudiantes sobre los niveles de fluorosis dental en los cuales se aplica restauración, muestran que, el 43% de los docentes respondió que los conoce parcialmente, el 43% respondió que no y el 14% manifestó que si tenía el conocimiento. El 87% de los estudiantes dijo que no conoce este aspecto, mientras que el 13% expresó que lo conoce parcialmente.

Partiendo de estos resultados, es preciso destacar que la restauración es una alternativa aplicable en las situaciones donde no es posible resolver todos los problemas con las técnicas de blanqueamiento, micro o macro abrasión. Igualmente, se considera adecuada para los pacientes que presentan estos problemas, especialmente por su corta edad (35), lo que exige del futuro odontólogo el conocimiento teórico relacionado con esta técnica y las implicaciones de su aplicación en los casos que lo requieran.

Los datos referidos a los materiales necesarios para esta técnica muestran que el 43% de los docentes seleccionó la opción parcialmente sobre la información de los materiales que se utilizan para la aplicación del tratamiento de restauración, otro 43% dijo que no y el 14% dijo que sí. Respecto a los estudiantes, el 91% respondió que no y el 9% dijo que parcialmente.

Estos resultados muestran que docentes y estudiantes presentan carencias en cuanto a la información que deben manejar en relación a los materiales necesarios para la aplicación de esta técnica en el tratamiento de casos de fluorosis dental, destacándose el hecho de que en los casos de niños y jóvenes es preciso el uso de resinas compuestas para reparación en forma y color adecuados (35,38,39), mientras que para pacientes de mayor edad, se utilizan carillas de porcelana con las modificaciones que correspondan a cada nivel de fluorosis y condiciones del esmalte (35,38).

CAPÍTULO V

MANUAL PARA LA IDENTIFICACIÓN, DIAGNÓSTICO Y TRATAMIENTO DE LA FLUOROSIS DENTAL

En esta parte de la investigación se presenta el manual para la identificación, diagnóstico y tratamiento de la fluorosis dental. Los aspectos desarrollados en el mismo comprenden la introducción, los objetivos del manual y su contenido.

Introducción

La propuesta del presente manual responde a la existencia de un problema relacionado con las limitaciones existentes en materia informativa y de procedimientos relacionados con la atención y manejo de la fluorosis dental detectadas a través de la aplicación del instrumento de recolección de datos (cuestionario) utilizado en esta investigación realizada en la Facultad de Odontología de la Universidad José Antonio Páez, estado Carabobo.

Partiendo del hecho de que la salud y la estética bucal debe ser considerada como parte de la salud integral y que los servicios de odontología son un componente esencial en la prestación de servicios de salud, el presente documento se presenta con el propósito de contribuir a estandarizar los procedimientos de la atención odontológica relacionada con la fluorosis dental, concretamente en lo que se refiere a la identificación, diagnóstico y tratamiento de esta alteración cromática.

A través de este manual se establecen las orientaciones referidas a los procesos a ejecutar en el desarrollo de las actividades que el odontólogo debe realizar con relación al momento de establecer la identificación de la fluorosis dental, efectuar el diagnóstico que permita asegurar que se está ante un problema de fluorosis dental y no de otro tipo de alteración cromática y definir el tratamiento preciso a aplicar con base en el nivel de fluorosis dental detectado y diagnosticado. Igualmente, este

manual permite delimitar la responsabilidad de ejecución del odontólogo en los diferentes procedimientos a llevar a cabo de acuerdo con cada caso, así como facilitar que la ejecución de los mismos se realice de forma exitosa y, en consecuencia, contribuir a mejorar la calidad y la eficacia de la atención.

Finalmente, a través de este documento se trata de ofrecer una fuente de información y de orientación accesible y de fácil comprensión, por medio de la cual el odontólogo pueda llevar a cabo una actuación asistencial y terapéutica con relación a este defecto del esmalte, cuyas implicaciones se localizan en el ámbito estético-correctivo.

Objetivos

- Indicar las estrategias a desarrollar para la correcta identificación de la fluorosis dental.
- Establecer las orientaciones pertinentes para llevar a cabo el diagnóstico diferencial de la fluorosis dental.
- Prescribir el tratamiento pertinente para la fluorosis dental en función del nivel detectado y/o diagnosticado.

Contenido

Los contenidos que integran el presente manual se desarrollan tomando como base los objetivos planteados anteriormente, así como los aspectos teóricos, operativos o procedimentales a tomar en cuenta en los momentos cuando se deba proceder a identificar una fluorosis dental, precisar en su diagnóstico y decidir sobre el tipo de tratamiento a aplicar. En ese sentido, el contenido se encuentra estructurado en tres unidades: 1. Identificación de la fluorosis dental; 2. Diagnóstico diferencial y 3. Tratamientos para la fluorosis dental.

Unidad 1: Identificación de la fluorosis dental

Objetivo de unidad 1: Indicar las estrategias a desarrollar para la correcta identificación de la fluorosis dental.

Definición de fluorosis dental: Hipoplasia que se presenta en el esmalte y la dentina de las piezas dentales. Representa un defecto del esmalte cuya clínica se determina a través de la presencia de manchas de coloración desde color blanquecino a color café oscuro, derivándose en casos graves que implican la pérdida del esmalte dental.

Causas: Ingesta excesiva de fluoruro durante la etapa de la formación del esmalte. Se destaca el exceso de agua fluorada que provoca efectos, tanto en la dentición primaria como en la permanente; el consumo de algún tipo de comida (mariscos, carnes, frutas y hortalizas, pescados, etc.), sal con alto contenido de flúor y bebidas refrescantes.

Cuadro clínico de la fluorosis dental:

- Intoxicación crónica y sistémica, por lo cual es generalizada.
- Lesión bilateral y en espejo.
- En etapas iniciales distribución horizontal de manchas difusas tipo mota de algodón.
- Se presenta en dientes del mismo periodo de formación.
- Distribución cronológica, respetando en ocasiones los molares y premolares en función de la edad.
- Con o sin pigmentaciones pardas o marrones.
- Manchas que van de un color blanquecino hasta color café oscuro y en casos graves existe pérdida del esmalte dentario.

- Zonas gredosas u opacas, amarillas o marrones y en casos más graves de presiones.
- Grandes porosidades superficiales y subsuperficiales
- Aumento de porosidad del esmalte hasta pérdida de estructura.

Prevención de la fluorosis dental:

- Enfocar la administración de flúor sistémico por edades (menores de 2-3 años, 3-6 años y mayores de 6 años.
- No incorporar flúor al agua de abastecimiento público en zonas con fluorosis.
- Usar en lo posible agua con el nivel adecuado de flúor. Esto se puede conseguir básicamente de dos maneras:
 - a) realizar estudios de las concentraciones de flúor en el agua de pozo, para consumir solamente aquellas con concentraciones bajas y óptimas;
 - b) usar agua embotellada con los niveles adecuados.

Utilizar pastas dentales con los contenidos óptimos de flúor adecuados a la edad, excepto en las zonas con aguas fluoradas.

Entre los seis meses y los dos años deben usarse pastas con 250ppm de flúor.

Entre los tres y los seis años, pasta con 500ppm de flúor.

A partir de los seis años pasta con 1000- 1450 ppm de flúor.

Vigilar si se prescribe algún complejo vitamínico para que no lleve flúor asociado.

Respecto al consumo, tener en cuenta que no sólo se consume el agua que se bebe, sino también el agua que se usa en la elaboración de las comidas.

Niveles de severidad de la fluorosis dental: Para la determinación de los niveles de severidad con que se presenta la fluorosis dental se emplean los criterios presentes en los índices de Dean o Thylstrup y Fejerskov (TF).

Niveles de severidad de fluorosis dental según Índice Dean (37)		
Puntajes	Criterios	Definición
0	Normal	La superficie dental translúcida es suave, brillante, de color blanco-cremoso pálido. No existe coloración blanca en los dientes.
1	Cuestionable	Se presentan pequeñas manchas o puntos blancos, principalmente en los bordes de los incisivos y cúspides.
2	Muy leve	Pequeñas áreas blancas opacas, que cubren menos del 25% de la superficie del diente.
3	Leve	Áreas blancas opacas que cubren menos del 50% de la superficie del diente.
4	Moderada	Todas las superficies del diente están afectadas, un marcado desgaste en las superficies de oclusión y manchas de color café pudieran estar presentes.
5	Severa	Todas las superficies del diente están afectadas, discretos o confluentes hoyos y manchas de color café están presentes.

Unidad 2. Diagnóstico diferencial

Objetivo de unidad 2: Establecer las orientaciones pertinentes para llevar a cabo el diagnóstico diferencial de la fluorosis dental.

Propósito del diagnóstico diferencial:

- Precisar si una mancha, decoloración o alteración cromática dental en general es consecuencia de una fluorosis o de otro tipo de patología.
- Determinar con precisión el grado de la manifestación clínica y severidad de la misma.
- Apoyar los criterios de decisión que conduzcan a la selección del tratamiento más apropiado al caso presentado.

Alteraciones cromáticas que no son fluorosis dental

Son aquellas alteraciones producidas por:

- Enfermedad hemolítica del recién nacido.
- Porfiria Eritropoyética Congénita.
- Lesión de caries temprana.
- Hipoplasia del esmalte.
- Amelogénesis y dentinogénesis temprana.
- Absorción de tetraciclina.
- Decoloraciones fisiológicas y químicas.

Diagnóstico diferencial entre fluorosis dental y opacidades del esmalte sin fluorosis (35)

Diagnóstico diferencial entre fluorosis y patologías no asociadas al flúor		
Características	Fluorosis del esmalte	Esmalte opaco
Área afectada	Normalmente se observa cerca de las puntas cúspides o borde incisal	Normalmente centrado en la superficie lisa; puede afectar la corona entera.
Forma de la lesión	Se parece a líneas oscuras como un boceto realizado con lápiz; las líneas siguen las líneas incrementales del esmalte, forma de gorras irregulares en la cúspide.	Líneas redondas u ovals.
Demarcación	Sombras imperceptibles entre la fluorosis y el esmalte normal circundante.	Claramente del esmalte normal adyacente.
Color	Ligeramente más opaco que el esmalte normal; como papel blanco. Incisal y puntas de cúspide con aspecto nevado o helado. No muestra la mancha en el momento de la erupción (en grados leves raramente).	Normalmente pigmentado en el momento de erupción a menudo cremoso-amarillo al rojizo-naranja oscuro.
Dientes afectados	Frecuentemente en dientes que calcifican despacio, caninos, premolares, segundo y terceros premolares. Raros en los incisivos mandibulares. Normalmente vistos en seis u ocho dientes homólogos. RARO en dientes deciduos.	Cualquier diente puede afectarse. Frecuentemente en las superficies labiales de incisivos mandibulares. Normalmente uno a tres dientes afectados. Común en los dientes deciduos.
Hipoplasia	Ninguna alteración de la estructura del esmalte. Solo se observa opacidad del mismo y es liso cuando se palpa con el explorador.	Ausente a severo. La superficie del esmalte puede aparecer grabada, es áspero al paso del explorador.
Detección	A menudo invisible a la luz fuerte; es más fácilmente descubierto por la línea de vista tangencial a la corona del diente.	Se observa más fácilmente bajo la luz fuerte en la línea de vista perpendicular a la superficie del diente.

Unidad 3. Tratamientos para la fluorosis dental

Objetivo de unidad 3: Prescribir el tratamiento pertinente para la fluorosis dental en función del nivel detectado y/o diagnosticado.

Finalidad del tratamiento de la fluorosis dental: La ingestión de flúor causa daños en el esmalte dental de forma irreversible, ya que los ameloblastos son sumamente sensibles y sufren fácilmente un proceso degenerativo que se manifiesta en un esmalte mal formado o hipocalcificado en sus diferentes grados. Este tipo de deformación genera problemas de deficiencia masticatoria y, por ende, nutricional en las edades tempranas; además de las posibles alteraciones psicológicas por el aspecto estético sobre todo durante las etapas de formación de la personalidad del individuo durante la juventud y la adolescencia.

En el caso de las edades adultas, esta alteración cromática genera problemas estéticos, que afectan las relaciones que en lo personal y profesional deben establecer las personas. En ese sentido, los tratamientos para la atención de la fluorosis se encuentran dirigidos a corregir este defecto del esmalte con miras a coadyuvar al mejoramiento de la calidad de vida de los pacientes en las diferentes edades, en función de que puedan disponer de una buena ejecución de las funciones masticatorias, sus niveles nutricionales y la estética buco-dental.

Técnicas para el tratamiento de la fluorosis dental: Las técnicas prescritas para el tratamiento de la fluorosis dental son las siguientes:

- Microabrasión/blanqueamiento
- Macro-microabrasión.
- Restauración directa.
- Restauración indirecta.

Procedimiento para la aplicación de cada técnica

Técnica de microabrasión/blanqueamiento
Definición: Es un procedimiento de desgaste mecánico y químico superficial del tejido adamantino donde se elimina cerca de 10 micrómetros por aplicación. Se emplea para tratar decoloraciones del esmalte que podrían haber sido causadas por hipomineralización o por hipomineralización o incluso por tinción.
Indicaciones: <ul style="list-style-type: none">- Manchas superficiales principalmente las de la fluorosis leve–moderada (Dean 3 y 4 –TF 2, 3 y 4).- Manchas blancas de desmineralización que fueron remineralizadas como en casos de retiro de brackets ortodónticos.- Hipoplasia del esmalte sin pérdida de estructura.- Lesiones de caries incipientes.
Contraindicaciones: <ul style="list-style-type: none">- Traumatismos.- Oscurecimiento de la pieza dental posterior al tratamiento endodóntico.- Fluorosis severa (Dean 5 – TF 5-9).- Amilogénesis imperfecta.- Manchas por tetraciclinas.- Manchas internas profundas.
Personal: Odontólogo y ayudante.
Instrumentos: Fresas deacrílico cónica y cilíndrica, contrángulo reductor de velocidad 10:1 y fresas para terminado de resina de 12 hojas FG (diferentes formas)
Materiales: Pasta profiláctica con flúor y/o discos suaves, fluoruro de sodio, bicarbonato de sodio disuelto en agua destilada, jeringa desechable de 10 ml., dique

de goma, anestesia (opcional), campo hendido para protección del paciente, guantes, y lentes de protección para el/la odontólogo y ayudante.

Componente activo para microabrasión: Ácido clorhídrico (HCl) obtenido por dilución con agua destilada al 18% almacenado en un envase de vidrio ámbar hasta el momento de su uso.

Componente para el blanqueamiento: Peróxido de hidrógeno o peróxido de carbamida.

Pasos para la aplicación de la técnica de microabrasión/blanqueamiento:

- Realización de diagnóstico diferencial para descartar o confirmar fluorosis dental.
- Se evalúa la naturaleza y ubicación de la decoloración que presenta el diente.
- Si se aprecia que el defecto es superficial y limitado al esmalte, entonces el tratamiento puede continuar.
- Información y descripción del plan de tratamiento al paciente o a sus padres y representantes (en caso de niños y adolescentes), exponiendo limitaciones y logros.
- Documentar en forma rutinaria por medio de la historia clínica, radiografías, modelos de estudio y fotografías del caso previo y posterior al tratamiento para asegura el seguimiento correcto de la práctica clínica y hacer comparaciones a través del tiempo, permitiendo evaluar los resultados desde el inicio a largo plazo.
- Aislamiento del campo operatorio colocando y sellando el dique de goma y para prevenir quemaduras graves en los tejidos blandos.
- Se protege al paciente con un campo hendido, dejando a la vista exclusivamente el dique de hule y los dientes a tratar.
- Se aplica anestesia infiltrativa si el defecto por decoloración está por debajo del borde libre de la encía.
- Con una mezcla de polvo de piedra pómez y ácido clorhídrico al 18%, el

contraángulo reductor de velocidad 10:1 y la fresa de acrílico en forma de cilindro, se inicia el tratamiento aplicándose una cantidad pequeña sobre las superficies de los dientes a tratar.

- Es importante permitir que la mezcla ácida haga efecto sobre la superficie del esmalte antes de iniciar, permitiendo la desmineralización de una pequeña capa durante un lapso de un minuto y trabajando con un frotado por medio de la fresa de acrílico de toda la superficie vestibular.
- Se debe seguir un patrón de pulido empezando en el tercio gingival, frotando cada franja ordenadamente hasta terminar en el tercio incisal. Este procedimiento se lleva a cabo durante un minuto frotando ordenadamente sobre los seis dientes anteriores iniciando desde el canino de uno de los lados hasta el canino del lado contrario.
- El frotamiento de los dientes indicados se lleva a cabo rotando sobre cada diente durante 10 segundos. Durante este lapso de tiempo se ve el cambio de la mezcla gris oscuro a cremoso.
- El lapso de tiempo del primer paso de 6 dientes con la pasta ácida y el frotado con las fresas de acrílico es de 2 minutos. Al término de este tiempo se lava con una mezcla de agua destilada y carbonato de sodio con el fin de desactivar el ácido.
- Inmediatamente se enjuaga con un chorro profuso de spray de agua y aire para finalmente secar.
- Una vez seca el área, se evalúan los resultados y las zonas que precisen de otra aplicación, en las zonas interdentales se utilizará una fresa de acrílico en forma cónica utilizando los mismos tiempos y técnica de aplicación.
- Se repite la operación tres o cuatro veces hasta lograr los resultados pretendidos. Posteriormente, se pule en forma separada la zona de los premolares y a los cuatro premolares se les aplica la pasta y se repite el procedimiento anterior.

- En la misma cita, aprovechando el aislamiento, se inicia con un blanqueamiento directo utilizando peróxido de hidrógeno al 38%.
- Se continua con el blanqueamiento ambulatorio, cuyos resultados pueden llegar a observarse después de 7 días.
- En esos 7 días se procede a la observación del paciente y luego a los 3-6 meses posteriores al tratamiento para observar y evaluar los resultados obtenidos y comprobar si requiere de tratamiento adicional.

Técnica de macro/microabrasión

Definición: Esta técnica se encuentra basada en la eliminación mecánica y químico-mecánica de la capa más externa de esmalte dental utilizando instrumental diamantado rotatorio.

Indicaciones: Se aplica como primer paso en los casos donde se presentan hipoplasias que comúnmente se encuentran a partir del grado TF 5. Estas conforman cráteres o pozos de una profundidad de 50 a 100 mm. Igualmente, se indica en aquellos casos de fluorosis de severidad moderada, donde el uso aislado de técnicas microabrasivas o de blanqueamiento sería insuficiente para obtener resultados óptimos. Se asocia con otras técnicas, como el blanqueamiento dental y las restauraciones estéticas.

Contraindicaciones: No se aplica en fluorosis leve o moderada (Dean y TF 1-4), donde aún no se haya probado la eficacia de la técnica de microabrasión/blanqueamiento.

Personal: Odontólogo y ayudante.

Instrumentos rotativos: Fresas de acrílico cónica y cilíndrica, contrángulo reductor de velocidad 10:1, fresas para terminado de resina de 12 hojas FG (diferentes formas), discos abrasivos grano grueso, medio, fino y extrafino.

Materiales: Pasta profiláctica con flúor y/o discos suaves, fluoruro de sodio, bicarbonato de sodio disuelto en agua destilada, jeringa desechable de 10 ml., dique de goma, anestesia (opcional), campo hendido para protección del paciente, abrazaderas, guantes, y lentes de protección para el/la odontólogo y ayudante.

Componente activo: Ácido clorhídrico (HCl) obtenido por dilución con agua destilada al 6% almacenado en un envase de vidrio ámbar hasta el momento de su uso y peróxido de hidrógeno cuando se requiera blanqueamiento.

Pasos para la aplicación de la técnica:

- Determinar y registrar las manchas antes de comenzar el procedimiento. Utilizar fotografías para documentar las manchas antes de aplicar el tratamiento.
- Evaluar el espesor del esmalte de diente a ser tratado para determinar la cantidad de reducción del esmalte posible en el sentido buco-palatino.
- En función de lo que arrojen las imágenes y la guía de evaluación, se determinará en qué nivel de los grados 5 al 9 se encuentra la fluorosis para decidir la forma de llevar a cabo el tratamiento.
- Se aislará el campo operatorio con dique de hule para evitar posibles quemaduras graves en los tejidos blandos que no se protejan.
- Así mismo, se protegerá al paciente de una posible salpicadura, cubriéndolo con un campo hendido dejando a la vista exclusivamente el dique de hule y los dientes a tratar.
- Para garantizar mayor seguridad se utilizarán abrazaderas para afianzar el dique de hule en forma bilateral. Se abrazará con hilo dental cada cuello de los dientes para que la goma dique no se deslice.
- Se realizará macroabrasión de la superficie del esmalte afectado, utilizando una punta de grano fino o medio para desgastar la mancha evaluada como más profunda, ejerciendo poca presión con el peso del instrumento.
- Seguidamente, se procederá a pulir la superficie del esmalte con discos

abrasivos grano grueso, medio, fino y extrafino.

- Mediante la aplicación de una barrera de protección gingival se llevará a cabo la técnica microabrasiva a base de HCl al 6,6% con partículas abrasivas sobre la superficie de cada diente seleccionado.
- Se esperarán 60 segundos a que se produzca un efecto de erosión por el ataque del ácido.
- Luego se procederá a realizar la microabrasión de la superficie de esmalte, concentrando presión ligera con puntas o conos de goma suaves, accionados a baja velocidad, utilizando un contraángulo como reductor.
- La aplicación se realizará a intervalos de 30 a 60 segundos, con enjuagues periódicos de agua para ir evaluando los resultados progresivamente. Este paso se realizará el número de oportunidades que amerite la condición de los dientes afectados.
- Después de la eliminación de las manchas, se procederá a pulir las superficies dentales con pasta profiláctica con flúor o discos suaves, se enjuagará y se evaluará el color de los dientes húmedos.
- Luego se saturarán las superficies tratadas con un gel neutro de fluoruro de sodio por 4 minutos.
- Se llevará a cabo la observación del paciente en los siguientes días posteriores al tratamiento para observar y evaluar los resultados obtenidos y comprobar si requiere de tratamiento adicional.
- Finalmente, para homogenizar el color de los dientes tratados, se aplicará una técnica de blanqueamiento dental en cubetas con peróxido de carbamida o de hidrógeno.

Técnica de restauración directa
Definición: Técnica que se aplica a grados avanzados de fluorosis mediante la aplicación de sistemas de adhesión al esmalte y la dentina utilizando resinas compuestas, llevando a cabo desproteinización y grabado ácido del esmalte dental para garantizar que se lleve a cabo la retención de la adhesión.
Indicaciones: Se aplica en hipoplasias a partir del grado TF 5 cuando no es posible resolver todos los problemas con las técnicas de blanqueamiento, micro y/o macro abrasión. Se recomienda en pacientes de corta edad (niños y adolescentes).
Contraindicaciones: Algunos casos de TF8 y TF9, pacientes adultos y de la tercera edad.
Personal: Odontólogo y ayudante.
Instrumentos: Fresa de 12 hojas (FG), pincel de pelo de marta, discos de óxido de aluminio, disco de hule, cepillos de silicón con óxido de aluminio.
Materiales: Resina compuesta, opaca y translúcida, hipoclorito de sodio al 5%, ácido fosfórico, material polimerizado, adhesivo, jeringa desechable de 10 ml., dique de goma, anestesia (opcional), campo hendido para protección del paciente, abrazaderas, guantes, y lentes de protección para el/la odontólogo y ayudante.,
Pasos para la aplicación de la técnica: <ul style="list-style-type: none"> - Registrar los defectos de la superficie antes de comenzar el procedimiento, documentando y registrando a través de fotografías antes de aplicar el tratamiento. - Para iniciar el tratamiento se realiza el aislamiento del campo operatorio con el campo hendido. - Luego de este paso se retira el esmalte blanco y opaco junto con el esmalte malformado utilizando una fresa de 12 hojas para llegar a estratos donde se logre el grabado correctamente.

- Desproteinización del esmalte con hipoclorito de sodio al 5%, a fin de lograr la adhesión como aspecto necesario para que la restauración sea exitosa.
- En los casos de fluorosis de grados TF1 a TF3 se recomienda realizar una microabrasión seguida por la aplicación de hipoclorito de sodio al 5% durante 1 minuto.
- Realización de grabado ácido a través de ácido fosfórico para descalcificar los tejidos calcificados.
- Se aplica la resina compuesta utilizando una capa delgada de resina opaca en las áreas donde la decoloración no se pudiera eliminar totalmente y también en casos donde la modificación anatómica sea de tal magnitud que incluya áreas de dentina.
- Se lleva a cabo la conformación de la capa final utilizando para ello resinas translúcidas.
- Luego se acomodará y se dará forma al material con ayuda de un cepillo de marta, polimerizándolo posteriormente.
- Se realiza pulido con discos de óxido de aluminio, discos de hule y cepillos de silicón con óxido de aluminio.

Técnica de restauración indirecta
<p>Definición: Técnica aplicable a grados avanzados de fluorosis dental a través del uso de sistemas de adhesión al esmalte y la dentina mediante la utilización de carillas de porcelana.</p>
<p>Indicaciones: Está indicada en todo tipo de hipoplasia del esmalte, en la tinción intrínseca (como la tinción por tetraciclina y en especial por cualquier grado de fluorosis), dientes fracturados, cierres de diastemas y corrección de diente anteriores con malformaciones anatómicas. Se utiliza en pacientes de mayor edad que buscan tratamientos correctivos y estéticos con más amplias expectativas.</p>
<p>Contraindicaciones: Insuficiente remanente de la estructura de la corona; las restauraciones amplias preexistentes, la indicación de tratamiento con resinas compuestas, pacientes en edad temprana, los casos de cambios de color intensos como las manchas por tetraciclina grado 3, algún tipo de actividad parafuncional del paciente y la sobremordida vertical profunda.</p>
<p>Personal: Odontólogo, ayudante y ceramista de laboratorio.</p>
<p>Instrumentos: Piedras de diamante de corte autolimitante y troncocónica con punta redondeada.</p>
<p>Materiales: Carillas de porcelana, hilo retractor, tira de lija de diamante, anestesia.</p>
<p>Pasos para la aplicación de la técnica:</p> <ul style="list-style-type: none"> - Diagnóstico para determinar el grado de fluorosis del paciente y precisar el tratamiento a aplicar en función de las malformaciones de estructura del esmalte y anatómica de las piezas dentales. - Se deberá analizar el estado general de salud de la boca con énfasis en la presencia de piezas cariosas, estado y calidad de restauraciones existentes, vitalidad pulpar y determinar patologías pulpares existentes. - En los casos donde se detecte una patología periodontal es indispensable rehabilitación previa al tratamiento. - Al realizar la evaluación clínica de la oclusión, es importante identificar la

presencia de facetas de desgaste, hábitos para-funcionales, bruxismo y rechinar nocturno, chasquidos y sintomatología articular.

- Preparación de las carillas de porcelana procurando una adecuada interrelación entre laboratorio y clínica odontológica.
- Previa a la cementación de las carillas se realiza: aplicación de anestesia, remoción de provisionales, pulido de superficie vestibular e interdental, aislamiento con rollos de algodón y auto-retractores, desplazamiento gingival con hilo retractor.
- Para la preparación del interior de las carillas previa cementación se realiza un arenado con óxido de aluminio, grabado con ácido fluorhídrico al 10% durante 2 minutos y lavado ultrasónico durante 1 minuto.
- Para la preparación y ajuste de las carillas para su cementación se debe realizar una prueba de ajuste individual y una prueba del conjunto y ajuste de áreas de contacto.
- La cementación de las carillas comprende el grabado del esmalte, aplicación del adhesivo, asentamiento de las carillas, remoción de sobrantes de cemento, ajuste y pulido de la línea cavo superficial.

Factibilidad de aplicación del manual

Las condiciones de aplicación del manual se relacionan básicamente con la ejecución de una campaña dirigida a promover el conocimiento sobre la fluorosis dental, a fin de incentivar y profundizar en el tratamiento de esta alteración cromática y mejorar la calidad de vida de los pacientes. Dicha campaña comprende: Difusión del manual entre estudiantes y docentes de la Facultad de Odontología de la Universidad José Antonio Páez, distribución de volantes informativos sobre el manual y participación del Decanato de la Facultad de Odontología en la institucionalización del manual como fuente de información y consulta para docentes y estudiantes de la carrera.

CONCLUSIONES Y RECOMENDACIONES

Esta parte de la investigación comprende las conclusiones y recomendaciones que se desprenden del estudio realizado.

Conclusiones

En función de los resultados obtenidos en el presente estudio, se pudieron establecer las siguientes conclusiones:

- El conocimiento acerca de la fluorosis que poseen los docentes y estudiantes de la Facultad de Odontología de la Universidad José Antonio Páez no es del todo suficiente. Tanto docentes como estudiantes no están en pleno conocimiento acerca de los síntomas que caracterizan la clínica de este defecto del esmalte, los aspectos a considerar para el diagnóstico que permita diferenciar la fluorosis de otras patologías dentales y los niveles en los cuales se puede dar su aparición.
- En cuanto a los elementos teórico-prácticos sobre las técnicas y procedimiento a seguir ante un paciente con fluorosis dental, los docentes y los estudiantes mostraron desconocimiento sobre la microabrasión/blanqueamiento, y significativas limitaciones de información en lo que se refiere a la microabrasión/blanqueamiento, la microabrasión modificada, la macro/microabrasión y a los tratamientos restaurativos, destacándose el mayor desconocimiento por parte de los estudiantes.
- En atención a las limitaciones de conocimiento, habilidades y destrezas mostradas, sobre todo por parte de los alumnos, se procedió al diseño de un manual para la identificación, diagnóstico y tratamiento de la fluorosis dental. El mismo se propuso como una alternativa de información y orientación accesible y de fácil comprensión, a través de la cual el odontólogo pueda llevar a cabo una actuación asistencial y terapéutica con relación a este defecto del esmalte, cuyas implicaciones se localizan en el ámbito estético-correctivo. Así mismo, permite delimitar la responsabilidad del odontólogo en los diferentes procedimientos a realizar de acuerdo con cada caso, así

como facilitar que la ejecución de los mismos se realice de forma exitosa y, en consecuencia, contribuir a mejorar la calidad y la eficacia de la atención.

La factibilidad de la aplicación exitosa de este manual se encuentra en la ejecución de una campaña dirigida a promover el conocimiento sobre la fluorosis dental, donde se dé apertura a docentes y estudiantes de la Facultad de Odontología de la Universidad José Antonio Páez, con la participación activa del Decanato de dicha facultad.

Recomendaciones

En atención a las conclusiones de la investigación y considerando lo desarrollado en la propuesta, se plantean las siguientes recomendaciones:

- Hacer llegar los resultados de esta investigación a directivos, docentes y estudiantes de la facultad, a fin de dar a conocer los mismos y concientizar sobre la importancia de abordar y atender este problema de salud y estética dental que afecta a niños, jóvenes y adultos.
- Establecer los contactos con la propia universidad, entes públicos de la localidad y la región, a fin de que puedan contribuir con los recursos humanos, materiales y financieros que faciliten la edición, impresión y difusión del material entre los diferentes sectores de la población.
- Realizar visitas a centros públicos y privados de atención odontológica, a fin de que presten su colaboración en la difusión de los resultados del estudio y el contenido del manual entre los profesionales que laboran en ellos.
- Sugerir a los docentes de la Facultad de Odontología de la Universidad José Antonio Páez, en cuanto a participar y colaborar en la ampliación y profundización de la información relacionada con la fluorosis dental entre los alumnos de la carrera, futuros odontólogos.

REFERENCIAS

1. Gómez M, Campos A. Histología y embriología bucodental. Tercera edición. Madrid: Editorial Médica Panamericana España; 2002.
2. Naranjo MC. Terminología, clasificación y medición de los defectos en el desarrollo del esmalte. Revisión de literatura. Univ Odontol 2013; 32:33-44.
3. Ferreira L, Paiva E, Ríos H, Boj J, Espasa E, Planells P. Hipomineralización incisivo molar: su importancia en Odontopediatría. Odonto Pediatr 2005; 13(2):54-59.
4. Guerra F, Mazur M, Corridore D, Pasqualotto D, Nardi GM, Ottolenghi L. Evaluation of the Esthetic Properties of Developmental Defects of Enamel: A Spectrophotometric Clinical Study. ScientificWorldJournal. [Internet]. 2015. [citado 2018 Nov 15]; 2015:1-9. Disponible en: <https://www.hindawi.com/journals/tswj/2015/878235/>
5. Wogelius P, Haubek D, Nechifor A, Tvedrenik T, Poulsen, S. Association between use of asthma drug and prevalence of demarcated opacities in permanent first molars in 6-to-8-year-old Danish children. Community Dent Oral Epidemiol 2010; 38:145-151.
6. Pereira LA. Quais as implicacoes da ingestao de Flúor durante a gestacao, especificamente na cidade de Sao Paulo que lá fluoreta sua água? Rev Cirug Dent 2009; 54:408-412.
7. Rogés AV, Sánchez S, Sanabria JG, Sosa H, Moleiro M. Aplicación del Consentimiento Informado por Estomatólogos en la Atención Primaria de Salud. Rev Ciencias Médicas [Internet]. 2010. [citado 2018 Oct 17]; 14(1):26-36. Disponible en: http://scielo.sld.cu/scielo.php?script=sci_arttext&pid=S1561-31942010000100004&lng=es_
8. Flores G, Reyes W. Estrategias pedagógicas para la prevención de la fluorosis dental en la comunidad de la Escuela Bolivariana “Batalla de Vigirima”, municipio Guacara, estado Carabobo [trabajo especial de grado]. San Diego: Universidad José Antonio Páez; 2012.

9. Asiss G, Ravelo M, Cardoso F, Granjeiro J, Torres S, Soares V, et al. Mecanismos biológicos e influencia de fatores ambientais na fluorose dentaria e a participacao do fluor na prevencao da carie. Revisao de literatura. Rev FOB 1999; 7: 63–70.
10. Burt B, Keels M, Heller K. The effects of break in water fluoridation on the development of dental caries and fluorosis. J Dent Res 2000; 79: 761–769.
11. Shulman J, Maupomé G, Clark D, Levy S. Perceptions of desirable tooth color among parents, dentists and children. J Am Dent Assoc 2004; 135: 595–604.
12. Fejerskov O, Kidd E, editores. Dental Caries: The disease and its clinical management. Segunda edición. Oxford: Blackwell; 2008.
13. Fejerskov O, Baelum V, Richards A. Dose response and dental fluorosis. Segunda edición. Copenhague: Munksgaard; 1996.
14. Fejerskov O, Manji F, Baelum V. The nature and mechanism of dental fluorosis in man. J. Dent 1990; 69(2): 692-700.
15. Fejerskov O, Richards A, DenBesten P. The effect of fluoride on tooth mineralization. Fluoride in dentistry. Copenhagen: Munksgaard; 1996.
16. Castro KS, Ferreira AC, Duarte RM, Sampaio FC, Meireles SS. Acceptability, efficacy and safety of two treatment protocols for dental fluorosis: A randomized clinical trial. J Dent Res 2014; 42(8): 938-944.
17. De Almeida T, Ferreira R, Araujo A, Silami C, Duarte A, Ferreira E. Impact of aesthetic restorative treatment on anterior teeth with fluorosis among residents of an endemic area in Brazil: intervention study. BMC Oral Health 2014; 14(1):52.
18. McEvory S. Agentes químicos para la eliminación de manchas en dientes vitales (II). Técnicas generales y su aplicación. Quinestessence 1990; 3:218-223.
19. Loyola J, Pozos A, Hernández J, Hernández J. Fluorosis en dentición temporal en un área con hidrofluorosis endémica. Salud Pública de México 2000; 42:194-200.
20. Molina-Frechero N, Gaona E, Angulo M, Sánchez L, González R, Nevarez M, et al. Fluoride Exposure Effects and Dental Fluorosis in Children in Mexico City. Med Sci Monit 2015; 21:3664-3670

21. Denbesten P, Li W. Chronic fluoride toxicity: dental fluorosis. *Monogr Oral Sci* 2011; 22:81-96.
22. Pini N, Sondfeld D, Martin L, Lovadino J, Lima D. Enamel microabrasion: An overview of clinical and scientific considerations. *World J Clin Cases* 2016; 16(3): 34-41.
23. Coffield K, Phillips C, Roberts M, Strauss R, Wright J. The psychosocial impact of developmental dental defects in people with hereditary amelogenesis imperfecta. *J Am Dent Assoc* 2005; 136:620-30.
24. Martín M. Actualización en el tratamiento de las discoloraciones por fluorosis. [trabajo final de grado en Internet]. [Sevilla]: Universidad de Sevilla. [citado 18 de noviembre de 2018]. Disponible en: <https://idus.us.es/xmlui/bitstream/handle/11441/77449/TFG%20MARIA%20DEL%20PINO%20MARTIN.pdf?sequence=1&isAllowed=y>.
25. Olmedo S. Tratamiento de fluorosis de grado leve con microabrasión, mediante la aplicación de ácido clorhídrico, en pacientes de la Unidad Académica Odontológica de la UNACH. [trabajo final de grado en Internet]. [Riobamba]: UNACH. [citado 18 de noviembre de 2018]. Disponible en: <http://dspace.unach.edu.ec/bitstream/51000/228/1/UNACH-EC-ODONT-2015-0007.pdf>.
26. Natera A, Da Silva A, Fernández M, Montilla M, Moukel J, Rodríguez L, et al. Tratamiento de fluorosis con microabrasión del esmalte. Reporte de un caso clínico TF5. *Odus Científica* 2015. 16(2):51-57.
27. Briceño E, Montero R. Diseño de una guía de microabrasión como tratamiento de la fluorosis dental dirigida a los estudiantes de las Clínicas del Niño y del Adolescente de la Universidad José Antonio Páez [trabajo especial de grado]. San Diego: Universidad José Antonio Páez; 2013.
28. Casas L, Bassegio W, Franco EB, Mondelli RF. Tratamiento de la pigmentación sistémica y la fluorosis por medio de blanqueamiento en consultorio asociado

- microabrasión de esmalte. *Act Odont.* [Internet]. 2010. [citado 2018 Nov 14]; 48(2): 15-21. Disponible en: <https://www.actaodontologica.com/ediciones/2010/2/art-2/#>.
29. Ascheim K. *Odontología Estética: Una aproximación clínica a las técnicas y materiales*. Primera edición. Madrid: Harcourt; 2002.
30. Varela M, Botella JM, García-Camba JM, García-Hoyos F. Amelogénesis imperfecta: revisión. *Cient. Dent.* [Internet] 2008 Dic [citado 2018 Nov 19]; 5(3):239-246. Disponible en: <http://www.coem.org.es/sites/default/files/revista/cientifica/vol5-n3/73-80.pdf>.
31. Pardo I, Acosta A, Pretel L. *Fluorosis en escolares*. Primera Edición. Madrid: Editorial Académica Española; 2013.
32. Diez C. *Actualización en la terapéutica de las discromías dentales: tetraciclinas*. Primera edición. Madrid: Visión Net; 2005.
33. Mascarenhas AK. Risk factors for dental fluorosis: a review of the recent literature. *Pediatr Dent.* [Internet]. 2000 Jul-Aug [citado 2018 Nov 25]; 22(4):269-277. Disponible en: <https://www.ncbi.nlm.nih.gov/pubmed/10969430>.
34. Henostroza G, editor. *Estética en Odontología Restauradora*. Primera edición. Madrid: Ripano. Editorial Médica; 2006.
35. Espinosa R, Valencia R, Ceja I. *Fluorosis dental: etiología, diagnóstico y tratamiento*. Primera edición Madrid: Ripano. Editorial Médica; 2012.
36. Vaillard E, Carrasco R, Castro C, Lezama G, González-Longoria M, Fernández M. Fluorosis dental: un problema de intoxicación crónica con fluoruros. [Internet]. [citado 2018 Nov 25]. Disponible en: <http://estsocial.sld.cu/docs/Publicaciones/Fluorosis%20dental.pdf>.
37. Mafla AC, Córdoba DL, Rojas MN, Vallejos MA, Erazo MF, Rodríguez J. Prevalencia de defectos del esmalte dental en niños y adolescentes colombianos. *Rev Facultad de Odontol Univ de Antioq* [Internet]. 2014 [citado 2018 Nov 25]; 26(1):106-125. Disponible en: <http://www.scielo.org.co/pdf/rfoua/v26n1/v26n1a08.pdf>.

38. Uzcátegui J Pachas, R. Alternativa conservadora para el tratamiento de la fluorosis dental de severidad moderada: presentación de un caso. *Revista Odontológica de Los Andes* [Internet]. 2012 Ene-Jun [citado 2018 Oct 28]; 7(1):54-61. Disponible en: <http://erevistas.saber.ula.ve/index.php/odontoula/article/view/7095/6963>.
39. Peraza I. Microabrasión del esmalte. Técnica para la remoción de manchas dentales. *Acta Odont.* [Internet]. 2012 Ene-Jun [citado 2018 Oct 28]; 43(3):34-45. Disponible en: http://www.scielo.org.ve/scielo.php?script=sci_arttext&pid=S0001-63652005000300019.
40. Benbachir N, Ardu S, Krejci I. Indications and limits of the microabrasion technique. *Quintessence Int* 2007; 38(10):811-815.
41. Chávez R. Tratamiento con ácido clorhídrico en paciente con fluorosis dental. *Revista ADM* [Internet]. 2014 Jun [citado 2018 Nov 28]; 71(4):202-206. Disponible en: <http://www.medigraphic.com/pdfs/adm/od-2014/od144j.pdf>.
42. Ros, M, Martín, J, Poveda, M. Blanqueamiento. Revisión bibliográfica. *Multimed.* [Internet]. 2005. [citado 2018 Nov 30]; 9(4): 18-29. Disponible en: <http://www.multimedgrm.sld.cu/articulos/2005/v9-4/13.html>.
43. Gehrig, J. *Propedéutica médico-odontológica*. Cuarta edición. Madrid: Editorial Wolters Kluwer; 2018
44. Franklin, E.B. *Organización de empresas*. 2ª edición. México: Editorial McGraw-Hill; 1999.
45. Ortega, A. et. als. *Manual de procedimientos odontológicos*. El Salvador: Ministerio de Salud; 2018.
46. Malca, V. *Manual de clínica odontológica*. Ciudad de Panamá: Dirección de Desarrollo Institucional de la Asamblea Nacional de Panamá; 2013.
47. *Constitución de la República Bolivariana de Venezuela*. del 24 de marzo de 2000.
48. *Ley Orgánica del Sistema de Seguridad Social*. del 30 de abril de 2012

49. Ley del Ejercicio de la Odontología. del 10 de agosto de 1970.
50. Código de Deontología Odontológica. [Documento en línea]. Disponible en: <https://www.elcov.org/ley2.htm>. [Consulta: 14-03-2019].
51. Gómez M, Campos A. Histología, embriología e ingeniería tisular bucodental. Tercera edición. Madrid: Editorial Médica Panamericana España; 2009.
52. Nocchi, C. Odontología restauradora. Salud y estética. Segunda edición. Madrid: Editorial Médica Panamericana España; 2007.
53. Barrancos, J Barrancos, P. Operatoria dental. Integración clínica. Cuarta edición. Madrid: Editorial Médica Panamericana España; 2006.
54. Diéguez, E, Pascual, F, Vela, C y Visuerte, J. Selladores de fosas y fisuras para higienistas dentales. Primera edición. Vigo: Ideaspropias. 2009.
55. Alfaro, A, Castejón, I Magán, R Alfaro, J. Síndrome de hipomineralización incisivo-molar. Rev Pediatr Aten Primaria. [Internet]. 2018 [citado 2018 Nov 28]; 20: 183-188. Disponible en: <https://pap.es/articulo/12651/sindrome-de-hipomineralizacion-incisivo-molar>.
56. Dean H. Odontología pediátrica y del adolescente. Décima edición. Barcelona: Editorial Elsevier. 2016.
57. American Dental Association. Mouth Healthy: Dientes. [Documento en línea consultado en noviembre 2018]. Disponible en: <https://www.mouthhealthy.org/es-MX/az-topics/t/tooth>.
58. Centro para el Control Estatal de Medicamentos, Equipos y Dispositivos Médicos. Ministerio de Salud Pública de Cuba. Tetraciclina. [Documento en línea consultado en noviembre 2018]. Disponible en: https://www.cecmecd.cu/sites/default/files/adjuntos/rcp/m16034j01_tetraciclina.pdf
59. Clínica Universidad de Navarra. Diccionario Médico: Transiluminación. [Documento en línea consultado en noviembre 2018]. Disponible en: <https://www.cun.es/diccionario-medico/terminos/transiluminacion>.

60. Gómez M. Introducción a la metodología de la investigación científica. Primera edición. Buenos Aires: Editorial Brujas; 2006.
61. Icart M, Fuentelsaz C, Pulpón A. Elaboración y presentación de un proyecto de investigación y una tesis. Primera edición. Barcelona: Publicaciones y Ediciones de la Universidad de Barcelona; 2006.
62. Rodríguez E. Metodología de la investigación. Primera edición. México: Ediciones de la Universidad Juárez Autónoma de Tabasco; 2006.
63. Arias F. El proyecto de investigación. Introducción a la metodología científica. Quinta edición. Caracas: Editorial Episteme; 2006.
64. Palella S, Martins F. Metodología de la investigación cuantitativa. Tercera Edición. Caracas: Fondo Editorial de la Universidad Pedagógica Experimental Libertador; 2012.
65. Hernández R, Fernández C, Baptista P. Metodología de la investigación. Cuarta edición. México: McGraw-Hill Interamericana; 2003.
66. Universidad Pedagógica Experimental Libertador. Manual de Trabajos de Grado de Especialización y Maestría y Tesis Doctorales. Caracas: FEDUDEL; 2016.
67. Del Cid A, Méndez R, Sandoval R. Investigación. Fundamentos y metodología. Primera edición. México: Pearson Educación; 2007.
68. Pita, S. Determinación del tamaño muestral. Cad Aten Primaria [Internet]. 1996 Jun [citado 2019 Abr 18]; 3:138-140. Disponible en: <https://www.fisterra.com/mbe/investiga/9muestras/9muestras2.asp#tama%C3%B1o>.
69. Yuni J, Urbano, C. Técnicas para investigar 2. Primera edición. Buenos Aires: Brujas; 2007.

ANEXOS

Anexo 1. Matriz de operacionalización de variables

Variab les	Definición	Dimensión	Indicadores	Ítems	Instrumentos
Conocimiento sobre fluorosis.	Es el manejo de los conceptos y categorías relativos a la información sobre los diferentes elementos relacionados con la fluorosis dental.	Aspectos conceptuales de la fluorosis dental	- Explicación. - Diagnóstico. - Prevención.	1-3 4-7 8,9	Cuestionario
Elementos teórico-prácticos sobre técnicas y procedimientos para la fluorosis dental.	Se relaciona con los elementos conceptuales y operativos que debe dominar el odontólogo para la atención y tratamiento de la fluorosis dental.	Tratamiento de la fluorosis dental	- Microabrasión. - Microab. modificada - Macro-microabrasión. - Restauración.	10,11 12,13 14,15 16,17	Cuestionario

Fuente: Bohórquez y Contreras (2019).

Anexo 2. Instrumento

UNIVERSIDAD JOSÉ ANTONIO PÁEZ

**CUESTIONARIO PARA INDAGAR SOBRE LOS CONOCIMIENTOS DE
LOS ASPECTOS CONCEPTUALES Y EL TRATAMIENTO DE LA
FLUOROSIS DENTAL**

PRESENTACIÓN

Estimado/a docente y estudiante:

El cuestionario que se le presenta a continuación está dirigido a obtener información sobre el nivel de conocimiento que usted posee acerca de la fluorosis dental, abarcando los aspectos conceptuales referidos a este problema y los métodos terapéuticos para su tratamiento. Los resultados a obtener a través de este instrumento contribuirán con una investigación que forma parte de los requisitos para la obtención del título de odontólogo de la Universidad José Antonio Páez. En ese sentido, esperamos de usted la mayor colaboración a través de las respuestas sinceras y veraces que aporte a las preguntas formuladas en el mismo.

Br. Carlos Bohórquez.

Br. Mileidy Contreras.

INSTRUCCIONES

- Lea cuidadosamente cada uno de los ítems que se formulan en el cuestionario.
- Marque con una equis (X) la alternativa que usted considere conveniente a la respuesta a emitir.
- No deje ningún ítem sin responder.
- Cualquier duda que tenga aclárela con la persona que le suministró el instrumento.

CUESTIONARIO

PARTE I. CONOCIMIENTO SOBRE FLUOROSIS

1. ¿Posee usted información sobre lo que es la fluorosis y lo que significa para la salud dental?

- Si _____
- Parcialmente _____
- No _____

2. ¿Conoce usted con precisión cuáles son las causas concretas que generan esta alteración cromática dental?

- Si _____
- Parcialmente _____
- No _____

3. ¿Posee usted conocimiento suficiente sobre los síntomas que caracterizan la clínica de la fluorosis dental?

- Si _____
- Parcialmente _____
- No _____

4. ¿Conoce usted con precisión los aspectos a considerar para el diagnóstico que permita diferenciarla de otras patologías dentales (caries incipiente, amelogénesis, patologías hereditarias sistémicas, etc.)?

- Si _____
- Parcialmente _____
- No _____

5. ¿Posee usted un nivel de conocimiento suficiente con relación a los niveles en los cuales se puede dar la aparición de la fluorosis dental para su diagnóstico?

- Si _____
- Parcialmente _____
- No _____

6. ¿Conoce usted algunas de las escalas de clasificación de esta alteración cromática necesarias para su correcto diagnóstico?

- Si _____
- Parcialmente _____
- No _____

7. ¿Maneja usted con precisión la escala de Thylstrup y Fejerskov o Índice TF para poder realizar su diagnóstico?

- Si _____
- Parcialmente _____
- No _____

8. ¿Conoce usted los factores de riesgo relacionados con la fluorosis dental?

- Si _____
- Parcialmente _____
- No _____

9. ¿Qué información maneja usted sobre las consecuencias que se generan por esta enfermedad dental?

- Si _____
- Parcialmente _____
- No _____

PARTE II. TRATAMIENTO DE LA FLUOROSIS DENTAL

10. ¿Conoce usted los casos de fluorosis dental en los cuales se aplica la microabrasión/blanqueamiento?

- Si _____
- Parcialmente _____
- No _____

11. ¿Maneja usted el procedimiento para la aplicación de la microabrasión/blanqueamiento?

- Si _____
- Parcialmente _____
- No _____

12. ¿Conoce los aspectos que caracterizan la microabrasión modificada?

- Si _____
- Parcialmente _____
- No _____

13. ¿Tiene usted dominio teórico-práctico del procedimiento para la aplicación de la microabrasión modificada?

- Si _____
- Parcialmente _____
- No _____

14. ¿Conoce usted los casos de fluorosis dental en los cuales se debe aplicar la macro/microabrasión?

- Si _____
- Parcialmente _____
- No _____

15. ¿Domina usted el procedimiento a seguir para la aplicación de la macro/microabrasión?

- Si _____
- Parcialmente _____
- No _____

16. ¿Sabe usted los niveles de fluorosis dental en los cuales se aplica el tratamiento de restauración?

- Si _____
- Parcialmente _____
- No _____

17. ¿Tiene información sobre los materiales que se utilizan para la aplicación del tratamiento restauración?

- Si _____
- Parcialmente _____
- No _____

Anexo 3. Validación del instrumento por expertos



REPÚBLICA BOLIVARIANA DE VENEZUELA
UNIVERSIDAD JOSÉ ANTONIO PÁEZ
FACULTAD DE CIENCIAS DE LA SALUD
ESCUELA DE ODONTOLOGÍA



FORMATO PARA LA VALIDACIÓN DE INSTRUMENTOS SEGÚN JUICIO DE EXPERTOS

A continuación, se le presenta una serie de categorías para validar los ítems que conforman este instrumento. En cuanto a cuatro aspectos específicos, para ello sírvase marcar con una X en la alternativa según su criterio.

TÍTULO DEL TRABAJO: Diseño de un manual para la identificación, diagnóstico y tratamiento de la fluorosis dental dirigida a la comunidad docente y estudiantil de la Facultad de Odontología de la Universidad José Antonio Páez

Autores: Carlos Bohorquez Mileidy Contreras

Criterios	Pertinencia (oportunidad-ovniencia)		Claridad (redacción)		Coherencia (correspondencia)		Decision		
	Adecuado	Inadecuado	Adecuado	Inadecuado	Adecuado	Inadecuado	Dejar	Modificar	Quitar
1.	✓		✓		✓		✓		
2.	✓		✓		✓		✓		
3.	✓		✓		✓		✓		
4.	✓		✓		✓		✓		
5.	✓		✓		✓		✓		
6.	✓		✓		✓		✓		
7.	✓		✓		✓		✓		
8.	✓		✓		✓		✓		
9.	✓		✓		✓		✓		
10.	✓		✓		✓		✓		
11.	✓		✓		✓		✓		
12.	✓		✓		✓		✓		
13.	✓		✓		✓		✓		
14.	✓		✓		✓		✓		
15.	✓		✓		✓		✓		
16.	✓		✓		✓		✓		
17.	✓		✓		✓		✓		

OBSERVACIONES:

VALIDEZ DE INSTRUMENTO:

APLICABLE NO APLICABLE _____
 APLICABLE ATENDIENDO A LAS OBSERVACIONES _____

DATOS DEL EXPERTO		
Nombre y Apellido	C.I	Firma
José M. Géssime O.	V-12.930.934	José M. Géssime O.
Profesión	Nivel Académico	Fecha
Odontólogo	Especialista	02/05/19



REPÚBLICA BOLIVARIANA DE VENEZUELA
UNIVERSIDAD JOSÉ ANTONIO PÁEZ
FACULTAD DE CIENCIAS DE LA SALUD
ESCUELA DE ODONTOLOGÍA



**FORMATO PARA LA VALIDACIÓN DE INSTRUMENTOS SEGÚN
JUICIO DE EXPERTOS**

A continuación, se le presenta una serie de categorías para validar los ítems que conforman este instrumento. En cuanto a cuatro aspectos específicos, para ello sírvase marcar con una X en la alternativa según su criterio.

TÍTULO DEL TRABAJO: Diseño de un manual para la identificación, diagnóstico y tratamiento de la fluorosis dental dirigida a la comunidad docente y estudiantil de la Facultad de Odontología de la Universidad José Antonio Páez

Autores: Carlos Bohorquez Mileidy Contreras

Criterios Items	Pertinencia (oportunidad-conveniencia)		Claridad (redacción)		Coherencia (correspondencia)		Decisión		
	Adecuado	Inadecuado	Adecuado	Inadecuado	Adecuado	Inadecuado	Dejar	Modificar	Quitar
1.	✓		✓		✓		✓		
2.	✓		✓		✓		✓		
3.	✓		✓		✓		✓		
4.	✓		✓		✓		✓		
5.	✓		✓		✓		✓		
6.	✓		✓		✓		✓		
7.	✓		✓		✓		✓		
8.	✓		✓		✓		✓		
9.	✓		✓		✓		✓		
10.	✓		✓		✓		✓		
11.	✓		✓		✓		✓		
12.	✓		✓		✓		✓		
13.	✓		✓		✓		✓		
14.	✓		✓		✓		✓		
15.	✓		✓		✓		✓		
16.	✓		✓		✓		✓		
17.	✓		✓		✓		✓		

OBSERVACIONES:

VALIDEZ DE INSTRUMENTO:

APLICABLE NO APLICABLE
 APLICABLE ATENDIENDO A LAS OBSERVACIONES

DATOS DEL EXPERTO		
Nombre y Apellido Mauren Carrizosa	C.I. 1065703	Firma <i>[Firma]</i>
Profesión Odontólogo Especialista en Salud Pública	Nivel Académico CP	Fecha 29/04/19.



**FORMATO PARA LA VALIDACIÓN DE INSTRUMENTOS SEGÚN
JUICIO DE EXPERTOS**

A continuación, se le presenta una serie de categorías para validar los ítems que conforman este instrumento. En cuanto a cuatro aspectos específicos, para ello sírvase marcar con una X en la alternativa según su criterio.

TÍTULO DEL TRABAJO: Diseño de un manual para la identificación, diagnóstico y tratamiento de la fluorosis dental dirigida a la comunidad docente y estudiantil de la Facultad de Odontología de la Universidad José Antonio Páez

Autores: Carlos Bohorquez Mileidy Contreras

Criterios	Pertinencia (oportunidad-omniscencia)		Claridad (redacción)		Coherencia (correspondencia)		Decision		
	Adecuado	Inadecuado	Adecuado	Inadecuado	Adecuado	Inadecuado	Dejar	Modificar	Quitar
1.	✓		✓		✓		✓		
2.	✓		✓		✓		✓		
3.	✓		✓		✓		✓		
4.	✓		✓		✓		✓		
5.	✓		✓		✓		✓		
6.	✓		✓		✓		✓		
7.	✓		✓		✓		✓		
8.	✓		✓		✓		✓		
9.	✓		✓		✓		✓		
10.	✓		✓		✓		✓		
11.	✓		✓		✓		✓		
12.	✓		✓		✓		✓		
13.	✓		✓		✓		✓		
14.	✓		✓		✓		✓		
15.	✓		✓		✓		✓		
16.	✓		✓		✓		✓		
17.	✓		✓		✓		✓		

OBSERVACIONES:

VALIDEZ DE INSTRUMENTO:

APLICABLE NO APLICABLE

APLICABLE ATENDIENDO A LAS OBSERVACIONES

DATOS DEL EXPERTO		
Nombre y Apellido	C.I	Firma
<i>Fritte Alina</i>	11528130	<i>Alina</i>
Profesión	Nivel Académico	Fecha
<i>Odontóloga.</i>	<i>4º nivel</i>	<i>02/05/2019</i>

Anexo 4. Actividades realizadas durante las tutorías



REPÚBLICA BOLIVARIANA DE VENEZUELA
UNIVERSIDAD JOSÉ ANTONIO PÁEZ
FACULTAD DE CIENCIAS DE LA SALUD
ESCUELA DE ODONTOLOGÍA



ACTIVIDADES DURANTE LA TUTORIAS

Nombre de los autores **Carlos R. Bohorquez O.** C.I: 24.820.493
Mileidy L. Contreras H. C.I: 25.023.542

Título del trabajo : DISEÑO DE UN MANUAL PARA LA IDENTIFICACIÓN, DIAGNÓSTICO Y TRATAMIENTO DE LA FLUOROSIS DENTAL DIRIGIDA A LA COMUNIDAD DOCENTE Y ESTUDIANTIL DE LA FACULTAD DE ODONTOLOGÍA DE LA UNIVERSIDAD JOSÉ ANTONIO PÁEZ.

FECHA	Actividades	FIRMA TUTOR
05/02/2019	Aprobación de tutor	
	Aprobación de Título	
	Aprobación objetivos generales y específicos.	<i>[Firma]</i>
21/02/2019	Revisión y corrección del Capítulo I	<i>[Firma]</i>
	Aprobación de Capítulo I	
14/03/2019	Revisión y corrección del Capítulo II	<i>[Firma]</i>
	Aprobación de Capítulo II	
21/03/2019	Revisión y corrección del Capítulo III	
	Aprobación de Capítulo III	<i>[Firma]</i>
	Selección de población y muestra	
08/05/2019	Validez de Instrumento	<i>[Firma]</i>
	Revision y Correcciones de Capítulo IV y V	
Recomendaciones:		
Asesor Metodológico	<i>Beatriz A. Liendo C.</i>	
Nombre, firma) <i>Blasius J. Guayas</i>	Tutor Académico <i>[Firma]</i>	Nombre, firma y sello de la facultad)