



UNIVERSIDAD JOSÉ ANTONIO PÁEZ

**APARATOLOGÍA ORTOPÉDICA BIMLER A EN PACIENTES CLASE II
ESQUELÉTICA. REPORTE DE CASO CLINICO**

Autor(as):

Br. Yanitza Garcia
28.396.853

Br. María Laura Vergara
27.311.703

Urb. Yuma II, calle N°3. Municipio San Diego
Teléfono: (0241) 8714240 (master)- Fax (0241) 8712394



REPÚBLICA BOLIVARIANA DE VENEZUELA
UNIVERSIDAD JOSÉ ANTONIO PÁEZ
FACULTAD DE CIENCIAS DE LA SALUD
ESCUELA DE ODONTOLOGÍA



APARATOLOGÍA ORTOPÉDICA BIMLER A EN PACIENTES CLASE II
ESQUELÉTICA. REPORTE DE CASO CLINICO

Trabajo de Grado presentado como requisito parcial para optar al título de
Odontólogo General

Autor(as):

Br. Yanitza Garcia
28.396.853

Br. María Laura Vergara
27.311.703

Tutor(a):

Od. Diana Ramos
12.473.636

San Diego, febrero del 2022.



**REPÚBLICA BOLIVARIANA DE VENEZUELA
UNIVERSIDAD JOSÉ ANTONIO PÁEZ
FACULTAD DE CIENCIAS DE LA SALUD
ESCUELA DE ODONTOLOGÍA**



**APARATOLOGÍA ORTOPÉDICA BIMLER A EN PACIENTES CLASE II
ESQUELÉTICA. REPORTE DE CASO CLINICO**

Cédula de Identidad N°

Nombres y apellidos

1. V- 27.311.703

Maria Laura Vergara Velandia

2. V- 28.396.853

Yanitza Miled Garcia Gamboa

Tutor Propuesto: Diana Ramos

Firma:

Cédula de Identidad N° 12.473.636

COORDINACIÓN DE TRABAJO DE GRADO

Firma

Sello

Fecha



REPÚBLICA BOLIVARIANA DE VENEZUELA
UNIVERSIDAD JOSÉ ANTONIO PÁEZ
FACULTAD DE CIENCIAS PARA LA SALUD
ESCUELA DE ODONTOLOGÍA



ACEPTACIÓN DEL TUTOR

Quien suscribe Odontólogo Diana Yaneth Ramos Rodríguez, portador de la cédula de identidad No. 12.473.636, acepto ser el tutor académico del trabajo de grado realizado por los ciudadanos Maria Laura Vergara Velandia portadora de la cédula de identidad No 27.311.703 y Yanitza Miled Garcia Gamboa portadora de la cédula de identidad No 28.396.853 Titulado **“Aparatología ortopédica Bimler A en pacientes clase II esquelética. Reporte de caso clínico”**. En el cual me comprometo a ser seguimiento para su culminación, presentación, y guiando el estudio por los requisitos exigidos por la UJAP, para ser sometido a la presentación pública y evaluación por parte del jurado examinador que se designe.

En San Diego, a los días 4. del mes de marzo del año 2022

Od. DIANA RAMOS

CI: V- 12473636



REPÚBLICA BOLIVARIANA DE VENEZUELA
UNIVERSIDAD JOSÉ ANTONIO PÁEZ
FACULTAD DE CIENCIAS DE LA SALUD
ESCUELA DE ODONTOLOGIA



CONSTANCIA DE APROBACIÓN PARA LA PRESENTACIÓN
PÚBLICA DEL TRABAJO DE GRADO

Quien suscribe, Diana Yaneth Ramos Rodríguez, portador(a) de la cédula de identidad N. ° 12.473.636, en mi carácter de tutor (a) del trabajo de grado presentado por los ciudadanos(as) Maria Laura Vergara Velandia y Yanitza Miled Garcia Gamboa, portador(es) de la cédula de identidad N. ° 27.311.703 y 28.396.853, titulado **“Aparatología ortopédica Bimler A en pacientes clase II esquelética. Reporte de caso clínico”**, presentado como requisito parcial para optar al título de Odontólogo General, considero que dicho trabajo reúne los requisitos y méritos suficientes para ser sometido a la presentación pública y evaluación por parte del jurado examinador que se designe.

En San Diego, a los veintidós días del mes de febrero del año dos mil veintidós

Od. DIANA RAMOS

CI: V- 12473636



**REPÚBLICA BOLIVARIANA DE VENEZUELA
UNIVERSIDAD JOSÉ ANTONIO PÁEZ
FACULTAD DE CIENCIAS DE LA SALUD
ESCUELA DE ODONTOLOGIA**



ACTA DE REVISIÓN DE TRABAJO DE GRADO

Quienes suscriben esta Acta, dejan constancia que el Trabajo de Trabajo de Grado titulado: **“Aparatología ortopédica Bimler A en pacientes clase II esquelética. Reporte de caso clínico”**, realizado por Vergara Maria y Garcia Yanitza ha sido revisado y, cumpliendo con los requisitos exigidos para su presentación, recomiendan su tramitación ante el organismo académico correspondiente.

Nombre Tutor Académico:

Firma

Fecha: 01/06/22

Diana Ramos



REPÚBLICA BOLIVARIANA DE VENEZUELA
UNIVERSIDAD JOSÉ ANTONIO PÁEZ
FACULTAD DE CIENCIAS DE LA SALUD
ESCUELA DE ODONTOLOGIA



ACTA DE APROBACION DEL TRABAJO DE GRADO

El jurado designado por la facultad de Ciencias de la Salud, para la evaluación del trabajo de grado titulado "Aparatología ortopédica Bimler A en pacientes clase II esquelética. Reporte de caso clínico", realizado por las ciudadanas Vergara María y Garcia Yanitza titulares de la cedula de identidad V- 27.311.703 y V-28.396.853. Cursantes de la carrera ODONTOLOGIA, hace constar después de analizar su contenido y oída la exposición oral, considera que reúne los méritos suficientes para su aprobación.

Jurado

Nombre: Andrea Scorno

C.I: 24553114

Jurado

Nombre: Janeth Rodríguez

C.I: 8844892

Jurado

Nombre: Diana Ramos

C.I: 12423636



DEDICATORIA

Laura Vergara V.

Se lo dedico principalmente a Dios, quien fue el que me brindó la salud, la sabiduría, y la vocación para elegir tan espectacular carrera, por enseñarme en el camino y no abandonarme. Se lo dedico también a mis padres, gracias a ellos soy lo que soy hoy en día, una mujer con valores y principios, todo esto fue logrado por su apoyo, amor, cariño, dedicación y mucho esfuerzo porque sé que no fue fácil, sin ellos no hubiese sido posible lograr esta gran meta que ya se hace realidad.

Con todo mi corazón, muchas gracias.

Yanitza Garcia.

Le dedico este triunfo a Dios primeramente por haber sido mi guía, protector y sustentador en todo este recorrido, por darme la sabiduria, inteligencia y fuerza para seguir adelante y en segundo lugar a mis padres, Eduin Garcia y Milena de Garcia sin duda alguna este logro es para ustedes, espero hacerlos siempre feliz, gracias por confiar en mí, por su apoyo incondicional y por creer en todo momento que lo lograria.

AGRADECIMIENTOS

M. Laura Vergara V.

A Dios mi padre celestial, por darme la familia que me dio, por permitirme llegar a donde estoy y conocer a todas las personas que hoy en día marcaron mi vida.

A mi madre, que es una mujer maravillosa, fuerte e inteligente que admiro con toda mi alma, por ser mi mayor pilar y mi principal motor para cumplir mis sueños, le agradezco infinitamente por creer en mí, por apoyarme y estar conmigo en los momentos en los que más la necesite, por brindarme esas palabras de aliento cuando sentía que ya no podía, por enseñarme a confiar en mí, le agradezco por ser la madre que es, Dios no me pudo poner en la vida una mejor madre como ella. A mi padre, que es otro gran pilar en mi vida, le agradezco por acompañarme en esta travesía, por creer en mí y defenderme, por recordarme que tengo que hacer las cosas bien, de manera correcta, gracias por ayudarme en lo que puedes y hacer el esfuerzo cuando no. A mi hermana, que es mi regalito de Dios, por ser mi otro motor para cumplir mis sueños y cada día ser mejor, espero algún día llegar ser un ejemplo a seguir para ella, los amo con toda mi alma.

A mi familia, especialmente a mi tía Alicia, que es otra mujer a la cual admiro mucho, es un gran ejemplo a seguir, por ser promotora de este sueño y ayudarme a llegar a donde estoy, le agradezco de todo corazón porque parte de esta meta es gracias a ella. A mis abuelos, a mis tíos, y primos, por motivarme, apoyarme y quererme.

A mi compañera desde el 1er semestre Yanitza Garcia, por ser tan buena amiga, por apoyarme, escucharme, ayudarme y enseñarme en esta etapa, que gracias a su amistad mis días de universidad fueron mejores, gracias por su amistad y aportarme cosas buenas, tanto en lo personal como en lo académico, lo logramos amiga y vamos por más.

A mis amigas Génesis y Lucia, por acompañarme en esta etapa tan bonita de mi vida, por pasar momentos divertidos, y algunos difíciles que hoy en día nos han ayudado a crecer, sé que serán unas excelentes profesionales y que muchos éxitos llegarán en sus vidas.

Y a todas las personas que me acompañaron desde casi el inicio de esta gran meta, que me regaron palabras de aliento y creyeron en mí. Les agradezco con todo mi corazón.

Yanitza Garcia

Agradezco a Dios por haberme dado la sabiduría e inteligencia para lograr este sueño, por cuidarme y bendecirme siempre durante todo este trayecto.

A mis papás, que no tengo las palabras para describir su infinito amor y para agradecerles todo lo que han hecho por mí, papá y mamá gracias por apoyarme en todo, por darme seguridad, confianza, fuerza, sin ustedes no lo hubiera logrado y recuérdelo siempre este título es para ustedes y soy inmensamente feliz de haberlo logrado y de entregarles este sueño, lo que tan solo una niña de 12 años quería ser hoy se hacer realidad. Los ama con todo su corazón su hija mayor.

A mis hermanitas, deseo que vean en mí un ejemplo a seguir y que siempre recuerden que si podemos lograrlo por más difícil que parezca, sigan siempre adelante mis niñas, confien siempre, nunca se desanimen que con Dios en nuestro corazón todo es posible.

A mis tíos y nonos por haber confiado en mí y siempre haberme dado una palabra de aliento para no desfallecer. Mírenme ahora su primera sobrina y su primera nieta lo ha logrado. Esto también es para ustedes.

A mi bella facultad por haberme formado durante estos 4 años, no todo fue fácil, fue duro también, pero gracias por haberme formado como excelente profesional, por haberme permitido conocer a personas maravillosas. Sin duda alguna siempre recordaré con amor a mi hermosa escuela.

Como no agradecerte a ti amiga del alma y compañera de tesis, eres la amiga que me dio la universidad y que me la regalo para toda la vida. Fuiste mi apoyo incondicional durante toda la carrera y sé que lo seguirás siendo, gracias infinitas por estar conmigo en las buenas y en las malas porque hemos estado juntas siempre, cada sonrisa y cada lágrima la derramamos juntas. Este sueño las dos lo empezamos y culminamos, en mi corazón siempre quedarás guardada. Te quiero inmenso Laura Vergara.

Y agradezco inmenso a mi novio por haberme acompañado en estos últimos semestres de mi carrera, has sido para mí un gran apoyo, siempre confiando en mí, ayudándome en la búsqueda de pacientes y dándome esa palabra de aliento que tanto necesite en algún momento. Mil gracias.

¡GRACIAS A TODOS, LOS QUIERO MUCHO!

ÍNDICE GENERAL

CONTENIDO	pp.
CONTENIDO	
Lista de cuadro.....	xiv
Lista de gráficos.....	xv
Resumen informativo.....	xvi
Introducción.....	1
CAPITULO I	
EL PROBLEMA	
1.1 Planteamiento del Problema.....	3
1.2 Formulación del Problema.....	5
1.3 Objetivos de la Investigación.....	5
1.3.1 Objetivo General.....	5
1.3.2 Objetivos Específicos.....	5
1.4 Justificación.....	5
1.5 Alcance, y Limitaciones.....	6
CAPITULO II	
MARCO TEÓRICO	
2.1 Antecedentes.....	7
2.2 Bases Teóricas.....	9
2.3 Bases Legales	14
2.4 Glosario de Términos	16

CAPÍTULO III

MARCO METODOLÓGICO

3.1 Tipo y diseño de investigación	17
3.2 Nivel de profundidad.....	17
3.3 Procedimientos metodológicos.....	18

CAPÍTULO IV

RESULTADOS

4.1 Reporte de caso clínico.....	19
4.2 Discusión.....	29

CAPÍTULO V

CONCLUSIONES

5.1 Conclusiones.....	30
-----------------------	----

REFERENCIAS.....	31
-------------------------	-----------

LISTA DE CUADROS O TABLAS

CONTENIDO

Cuadros o tablas

pp.

1. Análisis Cefalométrico. Análisis de Steiner.....23
2. Análisis Cefalométrico. Análisis de Mcnamara.....24
3. Análisis Cefalométrico. Análisis de Ricketts.....24

LISTA DE GRÁFICOS Y FIGURAS

CONTENIDO

Gráficos y Figuras

pp.

1.	Examen extraoral.....	20
2.	Odontodiagrama.....	21
3.	Examen intraoral.....	21
4.	Examen intraoral, arcos.....	22
5.	Examen radiografico.....	22
6.	Examen radiografico. Cefalometría.....	23
7.	Analisis facial. Analisis de la sonrisa.....	25
8.	Analisis facial.....	25
9.	Modelos de estudio.....	26
10.	Aparatologia ortopedica Bimler A. Primer control.....	27
11.	Aparatologia ortopedica Bimler A. Segundo control.....	27
12.	Evolucion del paciente.....	28



REPÚBLICA BOLIVARIANA DE VENEZUELA
UNIVERSIDAD JOSÉ ANTONIO PÁEZ
FACULTAD DE CIENCIAS DE LA SALUD
ESCUELA DE ODONTOLOGIA



APARATOLOGÍA ORTOPÉDICA BIMLER A EN PACIENTES CLASE II
ESQUELÉTICA. REPORTE DE CASO CLINICO

Autor(as):

Yanitza García 28.396.853

María Laura Vergara 27.311.703

Tutor(a): Od. Diana Ramos

Línea de investigación: Crecimiento y desarrollo craneofacial

Fecha: febrero 2022

RESUMEN INFORMATIVO

El propósito de esta investigación fue analizar el uso de la aparatología ortopédica Bimler A en pacientes clase II esquelética, pretendió corregir la posición del maxilar-mandíbula mejorando la funcionalidad y armonización del paciente. El presente trabajo consistió en un estudio descriptivo modalidad reporte de caso clínico, con diseño de campo, nivel de profundidad descriptivo-explicativo, siendo su unidad de investigación biología bucal y salud, tema diagnóstico y tratamiento de alteraciones craneofaciales. Se realizó una búsqueda de información de artículos científicos, revistas de páginas webs oficiales, publicaciones periódicas de universidades, revistas arbitradas, páginas web y bases de datos. El estudio se realizó en tres etapas: características clínicas iniciales del paciente, tratamiento y evolución. Paciente masculino de 8 años presentó las siguientes características: perfil convexo, braquifacial, clase molar izquierda II, apiñamiento inferior, diastema en superior, paladar profundo, líneas dentarias no coinciden, mordida profunda, diagnosticando clase II esquelética, retroinclinación de incisivos superiores, crecimiento horizontal y perfil convexo. Se estableció como plan de tratamiento el aparato ortopédico Bimler A hasta observar mejoría, se determinó como evolución el aumento de la dimensión vertical, corrección de mordida profunda, líneas medias dentarias más céntricas, conducción a clase I molar en izquierda, cierre de diastemas y leve corrección de apiñamiento antero-inferior. Se concluyó que el uso de este aparato es un tratamiento efectivo para corregir maloclusiones clase II y la importancia de usarlo a edad temprana. **Descriptor:** Aparatología ortopédica, Bimler A, uso del Bimler A, oclusión, maloclusión, clase II esquelética.



BOLIVARIAN REPUBLIC OF VENEZUELA
UNIVERSIDAD JOSÉ ANTONIO PÁEZ
FACULTY OF HEALTH SCIENCES
SCHOOL OF DENTISTRY



**BIMLER A ORTHOPEDIC APPLIANCES IN SKELETAL CLASS II
PATIENTS. CLINICAL CASE REPORT**

Author(s):

Yanitza Garcia 28.396.853

Maria Laura Vergara 27.311.703

Guardian: Od. Diana Ramos

Research line: craniofacial growth

INFORMATIVE SUMMARY

The purpose of this research was to analyze the use of Bimler A orthopedic appliances in skeletal class II patients, intended to correct the position of the maxilla-mandible, improving the functionality and harmonization of the patient. The present work consisted of a descriptive study, clinical case report modality, with field design, descriptive-explanatory level of depth, being its research unit oral biology and health, diagnosis and treatment of craniofacial alterations. A search was made for information on scientific articles, journals on official websites, university periodicals, peer-reviewed journals, web pages and databases. The study was conducted in three stages: initial clinical characteristics of the patient, treatment and evolution. An 8-year-old male patient presented the following characteristics: convex, brachyfacial profile, left molar class II, lower crowding, upper diastema, deep palate, mismatched dental lines, deep bite, diagnosing skeletal class II, upper incisor retroclination, horizontal growth and convex profile. The Bimler A orthopedic appliance was established as a treatment plan until improvement was observed, the evolution of the increase in the vertical dimension, deep bite correction, more central dental midlines, conduction to class I molar on the left, diastema closure and slight anterior-inferior crowding correction. It was concluded that the use of this device is an effective treatment to correct class II malocclusions and the importance of using it at an early age. **Descriptors:** Orthopedic appliances, Bimler A, use of Bimler A, occlusion, malocclusion, skeletal class II.

INTRODUCCIÓN

La oclusión es una de las ramas principales de la odontología, estudia la relación de las unidades dentarias con respecto al maxilar y la mandíbula, además involucra a los tejidos circundantes que componen al sistema estomatognático. La alteración de la oclusión se define como maloclusión, que a pesar de que no forma parte de una enfermedad si se considera como una condición que afecta a la mayor parte de la población mundial, por lo general reflejándose a temprana edad, siendo una de los principales motivos de consulta en ortodoncia y ortopedia. ⁽¹⁾

La maloclusión puede ser multifactorial como ejemplo la genética, la pérdida prematura de unidades dentarias, hábitos, entre otros, causando problemas a nivel funcional y estético haciendo que el paciente se sienta inconforme con su apariencia física. Afortunadamente existen tratamientos que permiten corregir dichas maloclusiones, esto por medio de la ortodoncia y ortopedia. Dentro de las maloclusiones se encuentra la clasificación esquelética, donde la clase I es un equilibrio entre el maxilar y la mandíbula, y la clase II y III es lo contrario. ⁽¹⁾

El síndrome de la clase II es considerada de origen dentoesquelética y se caracteriza por la posición más anterior del maxilar y la mandíbula se encuentra retrognática, la clase II esquelética es una de las maloclusiones más frecuentes, debido a la alta prevalencia de estas condiciones se realizan tratamiento preventivos y correctivos a través de la ortodoncia. La ortodoncia y ortopedia parte de la oclusión, definiéndose como la ciencia que se encarga de estudiar y corregir alteraciones del desarrollo de la oclusión mediante aparatos que ejercen fuerzas físicas y lo difunden a los tejidos para lograr el posicionamiento adecuado de la oclusión. ⁽¹⁾

Por lo tanto, este estudio es de tipo descriptivo modalidad reporte de caso clínico, con diseño de campo y nivel de profundidad descriptivo y explicativo, donde se analizará el uso de la aparatología ortopédica Bimler A en pacientes clase II

esquelética, el cual pretende corregir la posición del maxilar y mandíbula mejorando la funcionalidad y armonización del paciente.

Es importante señalar, que la estructura de este trabajo de grado se presenta en V capítulos; el capítulo I incluye el planteamiento del problema, los objetivos de la investigación, la justificación, limitaciones y alcance. El capítulo II, se refiere al marco teórico, en él se presentan los antecedentes de la investigación, bases teóricas, bases legales, glosario de términos. En el capítulo III, se presenta el marco metodológico, en el cual se indica el tipo de investigación, el nivel investigativo, el diseño, procedimientos metodológicos; en el capítulo IV se presenta los resultados, en el capítulo V se presentan las conclusiones.

CAPÍTULO I

EL PROBLEMA

1.1 Planteamiento del Problema

Según la OMS la salud bucal, es un indicador de salud, el bienestar y la calidad de vida en general. ⁽²⁾ Por ende, disfrutar de dientes, encías, y boca saludable son aspectos donde las personas se sienten a gusto, debido a que reflejan una armonía facial hasta que ya no la poseen. En este sentido, es importante señalar que la oclusión dental, comprende no solo la relación y la interdigitación de los dientes, sino también las relaciones de éstos con los tejidos blandos y duros que los rodean. Sin duda la oclusión, es el capítulo más amplio e importante en odontología en la cual se edifica la ortodoncia. La ortodoncia es la ciencia que se encarga de estudiar y atender el desarrollo de la oclusión, realizando la corrección por medio de aparatos mecánicos que ejercen fuerza física sobre la dentición y tejidos circundantes, llevando de una oclusión patológica a una fisiológica. ⁽³⁾

Dentro de la oclusión dental, se estudia la maloclusión, es decir, alteraciones en la oclusión, resultado de las anormalidades morfológicas y funcionales de los componentes óseos, musculares y dentarios que conforman el sistema estomatognático. Estas alteraciones se caracterizan por no ocurrir una relación normal entre las unidades dentarias con los demás dientes en el mismo arco y con los del arco antagonista creando problemas funcionales y estéticos. Es considerada una condición más no una enfermedad y se origina por factores multifactoriales como genéticos, ambientales o ambos, la maloclusión durante el crecimiento craneofacial traerá como consecuencia anomalías de función y forma de tejidos blandos, maxilares, articulación temporomandibular y dientes. ⁽⁴⁾

Al respecto, Auria y otros (p. 1), mencionan que “las maloclusiones presentan una gran prevalencia, por encima del 60% de los niños en edad preescolar y entre un

43-78% en niños escolares”, siendo la mordida abierta, exceso de sobremordida, maloclusión clase II y mordida cruzada posterior las alteraciones más comunes y causa principal en la demanda de tratamientos ortodónticos. Los individuos con una oclusión desfavorable pueden producir respuestas sociales negativas, por alterar la armonización facial. ⁽⁵⁾

Es conveniente señalar, que las maloclusiones clase II pueden ser tanto dental como esqueléticas, y se considera que las desarmonías dento-esqueléticas son más frecuentes en la población, de allí que el porcentaje de pacientes que acuden a consulta para tratar este problema, es mayor. Esquelétalmente se puede observar un maxilar en posición más anterior, con una mandíbula de longitud disminuida o retrognática, o ambas. ⁽⁶⁾ Por lo general aparecen a temprana edad y se considera un problema de salud por presentar alta prevalencia, como consecuencia se incrementa el esfuerzo de realizar acciones preventivas o tratamientos.

Ahora bien, se han propuesto diferentes terapéuticas para el tratamiento de la maloclusión II esquelética, dentro de la cual se encuentran los aparatos, estos pueden ser empleados dependiendo de los patrones de maloclusión, edad esquelética y cooperación del paciente. En el caso particular de este estudio, se reporta un caso clínico con el fin de verificar la efectividad del aparato ortopédico Bimler tipo A en un paciente clase II esquelética, ya que es un aparato bimaxilar, removible y funcional con una parte de acrílico, diseñado por el Doctor Bimler en el año 1943.

Por tal motivo la intención de este estudio es analizar por medio de un reporte de caso clínico el uso de la aparatología ortopédica Bimler A en la corrección del paciente clase II esquelética, la cual permite corregir la posición del maxilar y la mandíbula mejorando la estética y funcionabilidad del paciente.

1.2 Formulación del problema

Por consiguiente, se formula la siguiente interrogante: ¿Cuál será la efectividad de la aparatología ortopédica Bimler tipo A en la maloclusión clase II esquelética del paciente?

1.3 Objetivos de la investigación

1.3.1 Objetivo General

- Analizar el uso de la aparatología ortopédica Bimler A en la corrección del paciente clase II esquelética.

1.3.2 Objetivos específicos

- Describir las características clínicas iniciales del paciente clase II esquelética.
- Realizar el tratamiento terapéutico para la clase II esquelética a través de la aparatología Bimler A.
- Evaluar la evolución del paciente luego de ser abordado con el tratamiento.

1.4 Justificación de la investigación

Estudios evidencian que los niños presentan una prevalencia de maloclusiones en dientes temporales de 20% aproximadamente, pero este incrementa hasta un 60% con la erupción de la dentición permanente. ⁽⁷⁾ La clase II esquelética y su subdivisión a nivel dentario son una de las problemáticas que frecuentan en el ámbito ortopédico y ortodóntico, si no se hace el tratamiento preventivo a tiempo el paciente manifestara maloclusiones más complejas, representándole desarmonías faciales, provocando una inconformidad con su aspecto y desgastes patológicos en el órgano dental, en las estructuras de soporte y en la articulación temporomandibular. Por ello, existen diferentes tratamientos ortopédicos con el objetivo de resolver esta problemática y dado que se presentó una paciente clase II esquelética, interesó analizar el uso de la aparatología ortopédica Bimler tipo A como tratamiento en este tipo de paciente.

Con este estudio se buscó ampliar los conocimientos, mejorar la salud bucal del paciente y verificar que el tratamiento prematuro permite modificar anticipadamente el crecimiento esquelético, mejorar el aspecto del paciente, eliminar hábitos, obtener correcciones estables, disminuir factores etiológicos entre otros, ya que la aparatología ortopédica interviene directamente sobre la musculatura facial, algunas de las fuerzas pueden ser redirigidas para lograr un balance neuromuscular. Adicionalmente, se buscó en función a los resultados realizar las conclusiones que se consideran pertinentes para los estudiantes de pregrado, fortaleciendo de esta manera, el campo de investigación sobre la aparatología ortopédica Bimler tipo A en la maloclusión clase II esquelética, sirviendo de antecedente a futuras investigaciones.

1.5 Limitaciones y alcance

El presente trabajo es un estudio descriptivo, donde se busca analizar la aparatología ortopédica Bimler tipo A en un paciente con clase II esquelética, en el cual se realiza el seguimiento de un caso clínico de la Universidad José Antonio Páez, en un período establecido desde el 2021 hasta 2022. Cabe señalar que esta investigación se ubica dentro de la unidad de investigación: Biología Bucal y Salud, línea de Investigación: Crecimiento y desarrollo craneofacial, tema: Diagnóstico y tratamiento de alteraciones craneofaciales.

CAPÍTULO II

MARCO TEÓRICO

2.1 Antecedentes

Mejías y Cols en el 2019, presentan “Revisión sistemática: efectos dento-esqueléticos del aparato funcional Bimler “A” en pacientes con dentición mixta” cuyo objetivo fue determinar los efectos dento-esqueléticos del Bimler “A” en pacientes con dentición mixta, se realizó una revisión sistemática incluyéndose artículos de pacientes en dentición mixta tratados exclusivamente con el Modelador Elástico Bimler “A”, resultando que en el análisis de resultados el aparato Bimler “A” pudiera reducir la maloclusión mediante un avance mandibular y rotación anterior, retracción de incisivos superiores y proinclinación de inferiores, se concluye que la aparatología Bimler “A” reduce la maloclusión por una reposición esquelética y un movimiento dental compensatorio. ⁽⁸⁾ Se relaciona con la investigación en curso ya que, pretenden establecer los cambios esqueléticos en pacientes que usan la aparatología Bimler A.

Lazo Y y Cols, en el 2019 “Características faciales del síndrome de clase II en pacientes de 12 a 15 años” se desarrolló con la finalidad de describir las alteraciones faciales según sexo en pacientes de 12 a 15 años, con el síndrome de clase II, el método que se aplicó 35 estudiantes que cumplieron los criterios preestablecidos realizando exámenes físicos, radiográficos y estudios de modelos. Resultando un predominio de disfunciones (54,3%) en el sexo femenino, cierre labial competente (62,9%) y perfil convexo (57,1%). ⁽⁹⁾

En dicho estudio se concluye que las características faciales como el cierre labial competente, el perfil convexo y el tercio inferior de la cara proporcional o disminuido predominaron, unido a una mayor tendencia a la incompetencia bilabial, perfil recto y tercio inferior proporcional en el sexo femenino, es decir que, no son las

características faciales las que determinaron el diagnóstico del síndrome de clase II, pues existieron pacientes que mostraron características similares a los del síndrome de clase I y clase II, división 1.⁽⁹⁾ Este estudio se relaciona con este trabajo en curso dado que establece mediante un reporte de caso clínico las características faciales de la maloclusión clase II.

Mackliff L. en el 2018 en su trabajo de investigación “Efectividad del uso de aparatos ortopédicos miotónicos miofuncionales para corrección de maloclusión clase II”, tiene por objetivo conocer la etiología, las características, el desarrollo y consideraciones generales de tratamiento de las maloclusiones de clase II, donde se realiza una encuesta a profesionales de Odontología quienes indicaron el tratamiento ortopédico más usado resultando ser el Bimler tipo A más usado debido a su anclaje de distribución homogénea de estímulos logrando una armonía fácil.⁽¹⁰⁾ Se enlaza con el trabajo en curso por tener también como objetivo estudiar la efectividad del uso de la aparatología ortopédica en este caso el Bimler A en maloclusiones clase II.

Alcivar I. en el 2018 presenta “Tratamiento basado en ortopedia funcional de los maxilares, a través de Bimler A en pacientes pediátricos clase II” con el objetivo de determinar los cambios por el uso de la aparatología Bimler “A”, el diseño de la investigación fue cualitativa de tipo documental, se ha desarrollado con la finalidad de dar mayor profundidad a esta información un caso clínico en el cual se aplicó un correcto manejo del paciente pediátrico clase II para evidenciar los resultados de su aplicación durante y después del tratamiento ortopédico, demostrando que el uso del Bimler A en pacientes pediátricos con clase II es el tratamiento ideal para corregir este tipo de maloclusión, en conclusión el modelador elástico Bimler A alcanzó un óptimo resultado en el caso clínico,⁽¹¹⁾ relacionándose a la investigación por determinar si el tratamiento para la maloclusión clase II es efectivo con el uso de la aparatología Bimler A de la maloclusión clase II, siendo el antecedente anteriormente mencionado un recurso para el desarrollo de la información.

2.2 Bases teóricas

Oclusión

Es la relación anatómica funcional multifactorial de las unidades dentarias y los demás elementos que conforman el sistema estomatognático. La oclusión normal se centra en los contactos oclusales, relación de mordida, relación de dientes en arcada y la relación de dientes en los maxilares. La oclusión ideal involucra la función, estética, estabilidad, relaciones entre la ATM y anatomía. ⁽¹²⁾

Maloclusión

Se define como la alteración de la oclusión ocasionada por múltiples factores como genéticos, caries dentales, pérdida prematura de unidades dentarias y hábitos perniciosos, la maloclusión grave puede causar alteraciones físicas como psicológicas. ⁽¹³⁾ Las maloclusiones se caracterizan por alteraciones en el crecimiento y desarrollo de los maxilares, afectando el componente dentario ocasionando cambios en la forma, estética y función.

Tipo de maloclusiones

Se clasifican de acuerdo a los planos de espacio vertical, transversal y anteroposterior. En el plano vertical se presentan problemas como mordida abierta, profunda y sobremordida vertical, además de convergencia basal, en el plano transversal se halla la mordida cruzada posterior. Por último, en el plano anteroposterior, encontramos la clasificación del Doctor Angle la cual se usa para categorizar las maloclusiones, el menciona su premisa que el primer molar y el canino son puntos fijos de dentición, clasificando a las maloclusiones en: ⁽¹⁴⁾

1. Clase I: la cúspide mesiovestibular del primer molar superior permanente debe ocluir con el surco vestibular del molar inferior. ⁽¹⁴⁾
2. Clase II: o también distoclusión, el primer molar inferior se encuentra en posición distal respecto al molar superior. ⁽¹⁴⁾

3. Clase III: el molar inferior se halla mesial con respecto al molar superior. ⁽¹⁴⁾

Los individuos en el sistema estomatognático se dividen en clase I, II, III donde clase I esquelética presenta un equilibrio ejerciendo funciones con normalidad, en cambio la clase II y III presentan un desequilibrio. Cabe señalar que el síndrome de la clase II, es de origen esquelético y esto se debe a la diferencia de tamaño del maxilar y la mandíbula, pueden presentarse varias combinaciones, como el maxilar protruido y una mandíbula normal o mandíbula retrognática y el maxilar normal, entre otras. Existen biotipos faciales característicos, definiendo así al biotipo como el conjunto de elementos morfológicos y funcionales que permiten observar la dirección del crecimiento en el rostro pudiendo ser vertical u horizontal dividiéndose en braquifacial, mesofacial y dolicofacial. ⁽¹⁴⁾

En la maloclusión esquelética II se presenta pacientes con biotipo dólico y braquifacial. El biotipo dolicofacial muestra un aumento en el tercio inferior de la cara, arcadas dentarias estrechas, maxilar protruido y una mandíbula en retrognatismo, presenta un espacio nasofaríngeo estrecho el cual se relaciona frecuentemente con la respiración bucal y alteraciones en la posición lingual. En los pacientes braquifaciales, se presenta un tercio facial inferior reducido con respecto al tercio facial superior, siendo propensos a una mordida profunda anterior de tipo esquelética, la arcada inferior es ancha. ⁽¹⁴⁾

La maloclusión clase II se divide en 2:

1. Clase II división 1: presenta una distoclusión molar-canina, con una relación distal mandibular al respecto de la mandíbula normal en cuanto al crecimiento anteroposterior, además de una postura desequilibrada y perfil convexo, hay aumento de overjet, incisivos en proinclinación hacia vestibular, y los inferiores lo contrario puede que se encuentren en inclinación hacia lingual. ⁽¹⁴⁾

2. Clase II división 2: además de una distoclusión molar y canina, los pacientes a menudo presentan incisivos centrales superiores en inclinación y proinclinación de los laterales, se encuentra una sobremordida profunda que aumenta las fuerzas masticatorias afectando los tejidos de soporte, limitan los movimientos de lateralidad y de anteroposición mandibular aumentando el riesgo de problemas mandibulares. ⁽¹⁴⁾

En conclusión, las clases esqueléticas se dividen en: ⁽¹⁵⁾

- ✓ Clase I, los individuos presentan características esqueléticas y sus funciones se realizan con normalidad, los valores son de 2-3mm de convexidad facial y de 0-3 mm de overjet
- ✓ Clase II: más de 3mm de convexidad facial y más de 3mm de overjet
- ✓ Clase III: menos de 1 mm de convexidad facial y menos de 0mm de overjet

Para determinar la clase esquelética se mide clínicamente el overjet y la convexidad facial según Ricketts que se realiza sobre una cefalometría de perfil convencional, donde se logra determinar la convexidad facial que mediante la ubicación espacial del maxilar y la mandíbula permite establecer la clase esquelética. La convexidad corresponde a la distancia en milímetros desde el punto A ubicada en la zona más cóncava de la línea espinal nasal anterior con la cresta del proceso alveolar superior, al plano facial definido entre los puntos N (nación) y Pg (pogonion), tomándose en cuenta los valores de la clasificación anteriormente mencionados. ⁽¹⁵⁾

Consecuencias causadas por una maloclusión sin tratar

Como se mencionó anteriormente, la alineación incorrecta de las unidades dentarias acarrea problemas tanto en lo estético como en lo funcional, pudiéndose presentar bruxismo, apiñamiento dental, problemas respiratorios y problemas al hablar. ⁽¹⁶⁾

Prevención

Para detectar las maloclusiones en niños debemos tener en consideración los antecedentes familiares, identificar también si posee algún hábito y poder erradicarlo con anticipación. En caso de hipertrofia adenomigdalar o rinitis alérgica se deberá realizar una intervención con un otorrinolaringólogo. El ortodoncista u odontopediatra indicara la necesidad de colocación de mantenedores de espacios en el caso de pérdida prematura de unidades dentarias temporales, así como el seguimiento de traumatismos dentales. ⁽¹⁶⁾

Tratamiento

Mediante la ortodoncia que es un sistema que ayudara alinear a las unidades dentarias de manera gradual, podremos tratar las maloclusiones. En los niños este proceso es más fácil, debido a que están en crecimiento haciendo más sencillo la corrección, existe una gran variedad de tratamientos, todo dependerá de las necesidades del paciente. Los aparatos funcionales utilizan fuerzas musculares del propio individuo generando movimientos ortodónticos de manera directa de la posición de los dientes, maxilares y de la posición esquelética, estos no generan problemas radiculares ni gingivales además realizan un efecto mioterápicos y ortodónticos, esta aparatología se usa en clase I, II y III. ⁽¹⁶⁾

Tipos de aparatología funcional

1. Aparatos funcionales rígidos (pasivos), tienen mucha resina y poco alambre. Dentro de ellos encontramos: activador de Andersen-Häulp-Petrik, de Harvold y Woodside, de Herren, bionator de Balters, pistas planas, guías de protrusión de Sander
2. Aparatos funcionales elásticos (activos), se usan para rehabilitar funciones musculares y fonéticas, se caracterizan por tener poca resina y más alambre, se mencionan los siguientes: Modelador elástico de Bimler, activador abierto elástico de Klammt, placas selectivas de Carol

3. Aparatos de regulación de función, una placa de resina separa la musculatura, el aparato por excelencia es el regulador de función de Fränkel. ⁽¹⁶⁾

Aparatología ortopédica Bimler

Es un aparato integrado, ligero y presenta resina o acrílico colocado de manera selectiva. Se adapta a la cavidad oral del paciente, no se depende mientras el paciente duerme. ⁽¹⁶⁾ Este aparato fue diseñado por el Dr Hans Peter Bimler, se enmarca dentro de los aparatos funcionales elásticos de apoyo dental activo, presentando un gran apoyo dentario que junto la acción de los resortes y tornillos permiten el desplazamiento dental. Debido a su elasticidad facilitan la fonación y movimiento mandibulares, se emplea como aparato corrector y cuando se obtiene la posición prevista se aprovecha como aparato retenedor. Bimler diseño un aparato en el cual se realizó modificaciones para tratar determinadas maloclusiones, como son: ⁽¹⁷⁾

1. Bimler tipo A: es indicado para clase II división 1, presenta en la arcada superior dos resortes retroincisales y un arco vestibular que se extiende hasta distal del segundo premolar anclado en las dos aletas de resinas palatinas posteriores unidas entre sí a través del paladar, por el resorte de Coffin. En la arcada inferior presenta un rectángulo vestibular del grupo incisal conectado a un alambre que discurre por la cara palatina de caninos, premolares y molares ascendiendo en la zona distal para unirse a las aletas de resinas superiores que se mencionó con anterioridad.
2. Bimler tipo B: indicado para clase II división 2, similar al anterior con la particularidad en la arcada superior, la barra palatina y los resortes están modificados de manera que retruyen los incisivos laterales y protruyen los centrales.

3. Bimler tipo C: indicados para clase III, sigue manteniendo su diseño, pero en la arcada inferior el arco se sitúa por vestibular hasta el grupo incisal, conformando una rejilla lingual para imposibilitar la presión de la lengua. ⁽¹⁷⁾

2.3 Bases legales

Arias en el 2012 define que “Las bases legales representan el basamento legal que sustenta la investigación, mediante una jerarquía jurídica”. ⁽¹⁸⁾ Es decir que son normas o reglamentos nacionales necesarios para validar toda la información plasmada en un trabajo de grado. En virtud se puede señalar que son fundamentales para que la información tenga la validez, sea veraz y contundente en la investigación reafirmando su contenido y bases.

Código de Deontológica de Odontología.

Artículo 17º: El Profesional de la Odontología debe prestar debida atención a la elaboración del diagnóstico, recurriendo a los procedimientos científicos a su alcance y debe asimismo procurar por todos los medios que sus indicaciones terapéuticas se cumplan. ⁽¹⁹⁾

Artículo 18º: El Profesional de la Odontología al prestar sus servicios se obliga:

- a. Tener como objeto primordial la conservación de la salud del paciente.
- b. Asegurarle al mismo todos los cuidados profesionales.
- c. Actuar con la serenidad y la delicadeza a que obliga la dignidad profesional. ⁽¹⁹⁾

Artículo 19º: Si el Odontólogo tuviera dudas en el diagnóstico o tratamiento de algún caso, estará en la obligación de hacer todas las consultas a que hubiere lugar con sus colegas (especialistas o no) y con otros profesionales de las ciencias de la salud. ⁽¹⁹⁾

Artículo 20º: La conducta del Odontólogo debe ajustarse siempre por encima de cualquier otra consideración a normas de probidad, dignidad, honradez y serenidad.
(19)

Se interpreta en estos artículos que el odontólogo tiene como prioridad la salud del paciente, y también debe considerar un tratamiento de acuerdo a las necesidades que amerite la enfermedad o lo requerido por él, y de no tener el conocimiento debe acudir a un colega o referirlo a otro odontólogo.

Constitución de la República Bolivariana de Venezuela

Artículo 83. La salud es un derecho social fundamental, obligación del Estado, que lo garantizará como parte del derecho a la vida. El Estado promoverá y desarrollará políticas orientadas a elevar la calidad de vida, el bienestar colectivo y el acceso a los servicios. Todas las personas tienen derecho a la protección de la salud, así como el deber de participar activamente en su promoción y defensa, y el de cumplir con las medidas sanitarias y de saneamiento que establezca la ley, de conformidad con los tratados y convenios internacionales suscritos y ratificados por la República. (20)

Ley sobre el derecho de autor

Artículo 1. “Las disposiciones de esta ley protegen los derechos de los autores sobre todas las obras del ingenio de carácter creador, ya sea de índole literario, científica o artística, cuales quiera sea su género, forma de expresión, merito o destino”. (21)

Por lo tanto, las bases teóricas descritas anteriormente hacen parte de las bibliografías que nos permitirán el sustento del desarrollo de la presente investigación.

2.4 Glosario de términos

- ✓ Ortodoncia: es la rama de la odontología que se encarga de prevenir, diagnosticar, interceptar y tratar las malposiciones dentarias y trastornos maxilofaciales, clasificándose en preventiva, interceptiva, funcional de los maxilares, correctiva, y la rehabilitación ortodóntica. ⁽²²⁾
- ✓ Sobremordida vertical: puede definirse como la superposición vertical de los incisivos superiores respecto a los inferiores y se expresa de acuerdo al porcentaje de longitud coronal inferior está cubierta por los superiores, se considera adecuada cuando se encuentra en un rango de 37,9 a 40%, cuando supera dicho valor se le denomina mordida profunda. ⁽²³⁾
- ✓ Mordida cruzada posterior: se caracteriza por la alteración en la relación trasversal entre los arcos superior e inferior, puede estar asociado a compromiso esquelético y presentar inclinaciones dentoalveolares inadecuadas. ⁽²⁴⁾
- ✓ Retrognática: posición en la que la mandíbula está más atrás de lo que normalmente esta. ⁽²⁵⁾
- ✓ Protrusión: su definición es el abanicamiento de incisivos superiores donde encajan muy por delante de los dientes inferiores. ⁽²⁶⁾
- ✓ Mioterápicos: comprende un conjunto de procedimientos y técnicas utilizadas en la corrección del equilibrio muscular orofacial, la normalización del comportamiento muscular, reducción de hábitos nocivos y mejorar la estética del paciente. ⁽²⁷⁾
- ✓ Braquifacial: el ancho facial es predominante por sobre el alto. ⁽²⁸⁾
- ✓ Mesofacial; existe un equilibrio entre las dimensiones. ⁽²⁸⁾
- ✓ Dolicofacial: predomina el largo de la cara por sobre lo ancho. ⁽²⁸⁾
- ✓ Cefalometría: que permite objetivar las relaciones entre las estructuras óseas y dentarias, mediante la medición de ángulos, distancias y proporciones. ⁽²⁸⁾

CAPÍTULO III

MARCO METODOLÓGICO

3.1 Tipo y diseño de investigación

La presente investigación es de tipo descriptivo, según Hernández en el 2006 (p.82) lo define como aquello que “busca especificar propiedades, características y rasgos importantes de cualquier fenómeno que se analice. Describe tendencias de un grupo o población”. Es decir, se encarga de medir, recolectar, seleccionar y evaluar datos sobre diversos conceptos, dimensiones o aspectos para describir lo que se investiga. ⁽²⁹⁾ Con modalidad de reporte de caso clínico, el cual se define como tipos de publicaciones que se encargan de realizar una descripción detallada de un paciente en particular, según Pineda y Cols en el 2018 (p.93) mencionan que “los reportes de caso son recursos valiosos de información nueva que pueden incentivar y servir en el futuro para realizar estudios de investigación con mayor nivel de evidencia”. ⁽³⁰⁾

El diseño es de campo donde se obtiene la información del objeto de estudio directamente en donde ocurren los hechos. Al respecto, Palella y Martíns en el 2003 (p.82), señalan que “consiste en la recolección de los datos directamente de la realidad donde ocurren los hechos, sin manipular o controlar variables”. ⁽³¹⁾

3.2 Nivel de profundidad

El nivel de investigación es de carácter descriptivo y explicativo. Según Jiménez (p.13) define a los estudios explicativos como “parte de problemas bien identificados en los cuales es necesario el conocimiento de relaciones causa-efecto, en el cual es imprescindible la formulación de hipótesis que, de una forma u otra, pretenden explicar las causas del problema o cuestiones íntimamente relacionadas con estas”. ⁽³²⁾

3.3 Procedimiento metodológico

En el desarrollo del caso clínico sobre la aparatología ortopédica Bimler A para el paciente clase II esquelética, se ejecutó siguiendo las especificaciones de la guía The CARE Guidelines a través de las siguientes etapas:

Etapas 1 Características clínicas

Se considera en esta etapa describir la condición inicial del paciente, iniciando con el respectivo llenado de historia clínica tomándose en cuenta los datos personales, antecedentes personales, familiares y odontológicos, el motivo de consulta, exámenes imagenológicos y fotográficos.

Etapas 2 Tratamiento

En el abordaje terapéutico de la clase II esquelética se utilizaron los siguientes materiales e instrumentos: campos desechables, triada y sonda periodontal, alginato, cubetas, yeso, espejos intraorales, separador de carrillo, pinza ortopédica. Una vez realizado los modelos anatómicos y los estudios de exámenes radiográficos y fotográficos se procede aplicar el tratamiento ortopédico Bimler A.

Etapas 3 Evolución del paciente

Por último, se observa la evolución del paciente con el uso de la aparatología ortopédica Bimler A, tomando en consideración el overjet, overbite y exámenes fotográficos intraorales.

CAPÍTULO IV

RESULTADOS

Se presenta en el siguiente capítulo los resultados obtenidos para darle respuesta a los objetivos propuestos, cuya intención es analizar la aparatología ortopédica Bimler A en pacientes clase II esquelética. Presentándose el siguiente reporte de caso clínico:

4.1 Reporte de caso clínico

Etapas 1. Condición inicial del caso

Se presenta en la consulta odontológica un paciente escolar masculino de 8 años de edad natural y procedente de Valencia-Estado Carabobo, con un estado socioeducativo de 3er nivel en educación primaria y estado socioeconómico de media clase. Siendo el motivo de consulta referido por el representante: “Tiene los dientes de abajo torcidos”, en su historial médico presenta como antecedentes personales trastorno por déficit de atención con hiperactividad (TDAH) e hipoplasia renal izquierda y como antecedentes familiares el abuelo materno presenta diabetes mellitus II, arritmias cardíacas e hipertensión arterial, la abuela materna presenta Alzheimer, y como antecedente odontológico la madre presenta maloclusión clase II.

Se obtuvo en la anamnesis que el cepillado dental lo realiza dos veces al día, en cuanto al desarrollo psicomotor la erupción del primer diente primario fue a los 6 meses y la erupción del primer diente permanente a los 6 años de edad, no recibió alimentación materna y fue sustituida por alimentación artificial hasta los 3 años de edad. En los hábitos se manifiesta un paciente respirador bucal durante el sueño.

Clínicamente durante el examen extraoral (ver figura 1), se observa un paciente braquifacial con forma de cara ovalada y perfil convexo, durante la exploración de los

ganglios linfáticos no fueron palpables, en la palpación muscular no se presentó alguna alteración y en la evaluación de la ATM no se evidenciaron ruidos articulares.

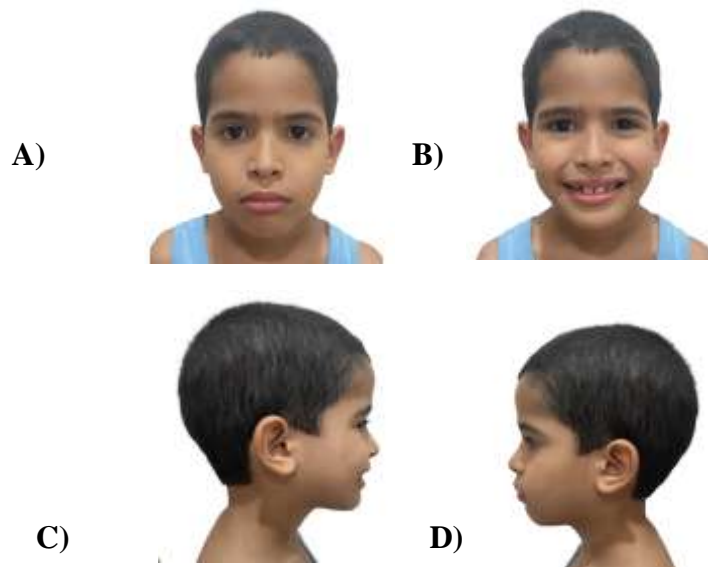


Figura 1. Examen extraoral: A) Frontal, B) Sonrisa, C) Perfil derechos, D) Perfil izquierdo.

En el examen intraoral se halló una dentición mixta, frenillo vestibular superior y lingual alterado, relación canina primaria tanto derecha como izquierda es clase I y la clase molar derecha es clase I e izquierda es clase II división 2, el overjet es de 4 mm y el overbite es 3 mm, apiñamiento en la arcada inferior, diastema en arcada superior y paladar profundo, presenta una apertura bucal de 40 mm, líneas dentarias no coinciden, los arcos dentarios presentan una forma cuadrada en superior e inferior (ver figura 2, 3, y 4).

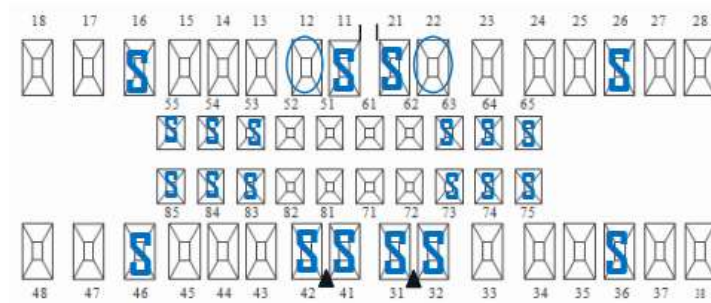


Figura 2. Odontodiagrama: Dentición mixta, 12 unidades dentarias primarias y 12 permanentes. Unidades dentarias 12 y 22 en erupción, diastemas unidades dentarias 11 y 21, apiñamiento en unidades dentarias 32, 31, 41, y 42 el resto de unidades se encuentran sanas.

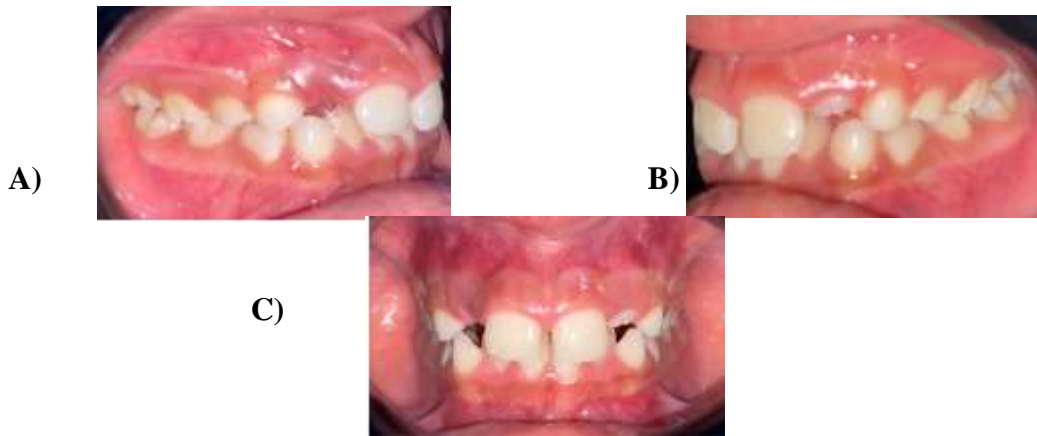

Figura 3. Examen Intraoral: A) Lateral derecha B) Lateral izquierda C) Frontal, líneas medias no coinciden.

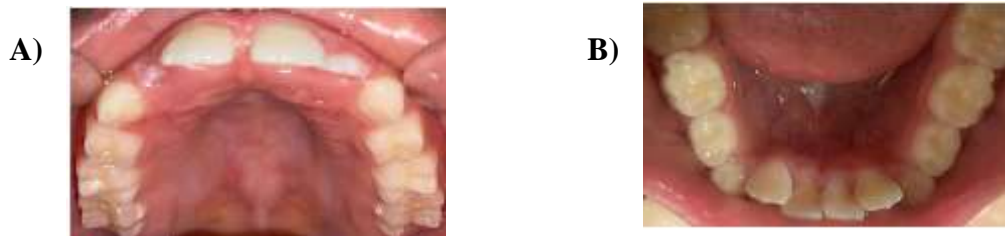


Figura 4. Examen Intraoral: A) Arco superior, B) Arco inferior

En el examen panorámico observamos una dentición mixta e hipertrofia de los cornetes, mediante el análisis panorámico de Levandowski se determinó una relación condilar donde el cóndilo derecho es más alto que el cóndilo izquierdo, en cuanto a las relaciones mandibulares el largo del cuerpo derecho es de 90 mm, el izquierdo de 91 mm con una discrepancia de 1 mm, la altura de la rama derecha es de 47 mm y la izquierda 46 mm siendo la discrepancia de 1 mm (Ver figura 5).

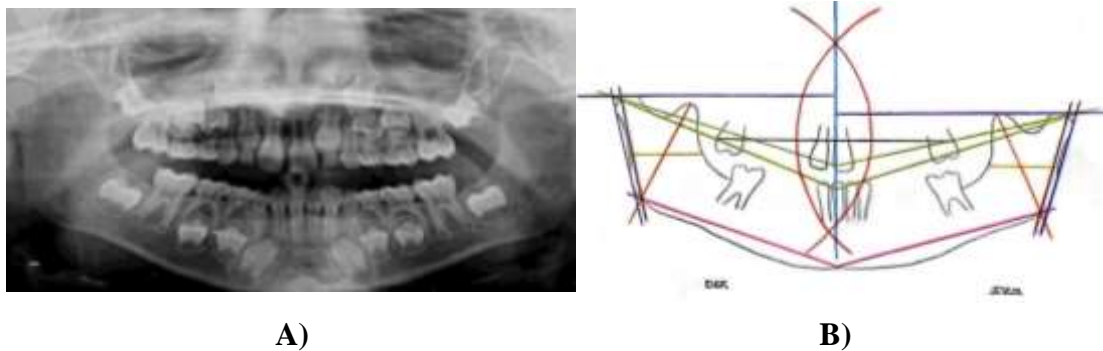


Figura 5. Examen radiográfico: A) Examen panorámico, B) Análisis de Levandowski

En la cefalometría se evidenció incisivos superiores protruidos, además por medio de ella se realizaron los siguientes análisis: Steiner, Mcnamara y Ricketts (Ver figura 6, tabla 1, 2 y 3).

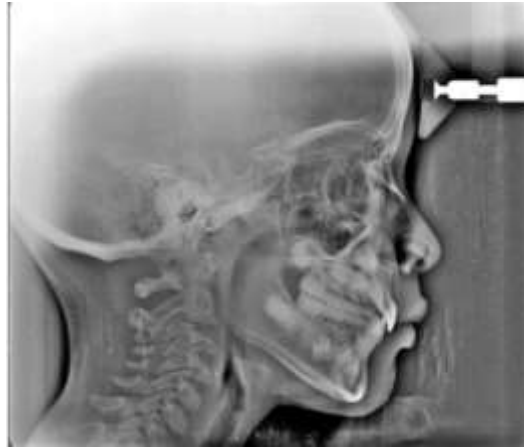

Figura 6. Examen radiográfico: Cefalometría.

Tabla 1. Análisis cefalométrico: Análisis de Steiner

Relaciones	Medidas cefalométricas	Valor paciente	Interpretación
Esquelético maxilar	SNA	87°	Protrusión maxilar
Maxilar/Mandíbula	ANB	8°	Clase II ósea
Interdental	1S-1i	136°	Incisivos retroinclinados
Dentoalveolar maxilar	1s-NS 1s NA (grados) 1s NA (mm)	96° 10° 2 mm	Retroinclinación inc.sup Retroinclinación inc.sup Retrusión del incisivo
Dentoalveolar mandibular	1i-Pl mand 1s NB (grados) 1s NB (mm)	98° 25° 4 mm	Proinclinación inc. Inf En norma En norma

Fuente. Vergara y Garcia (2022).

Tabla 2. Análisis cefalométrico: Análisis de Mcnamara

Relaciones	Medidas cefalométricas	Valor paciente
Longitud del maxilar	Co-A (mm)	72 mm
Longitud mandibular	Co-Gn (mm)	87 mm
AFal	Ena-Me (mm)	50 mm

Fuente. Vergara y Garcia (2022).

Tabla 3. Análisis cefalométrico: Análisis de Ricketts

Relaciones	Medidas cefalométricas	Valor paciente	Interpretación
Proporciones faciales	NS-Gn	62°	Crecimiento horizontal braquifacial
	NS-PI mand	30°	Crecimiento horizontal braquifacial
	FH-PI mand	29°	Crecimiento vertical mandibular
Perfil facial	Línea E	Sup 3 mm Inf 2 mm	Protrusión labial Protrusión labial
	N.A. P	6°	Clase II esquelética

Fuente. Vergara y Garcia (2022).

Se realizó el análisis facial por medio de las fotografías, en el cual se evaluó el análisis de la sonrisa donde la línea media facial no coincide con la línea media dentaria, arco superior desviado a la derecha 2 mm y el inferior hacia la izquierda 3 mm. Análisis de los quintos donde no presenta

simetría, con un ángulo de convergencia de 49° determinando una cara braquifacial, en el análisis de los tercios faciales, el tercio medio es de 32 mm por lo tanto esta aumentado y el tercio inferior es de 41 mm encontrándose disminuido, perfil convexo de 20°, ángulo nasolabial aumentado de 104°, la línea estética de Ricketts protrusión labial superior de 3 mm y protrusión labial inferior de 2 mm (Ver figura 7 y 8).



Figura 7. Análisis facial: Análisis de la sonrisa. Línea media facial con la dental no coinciden.

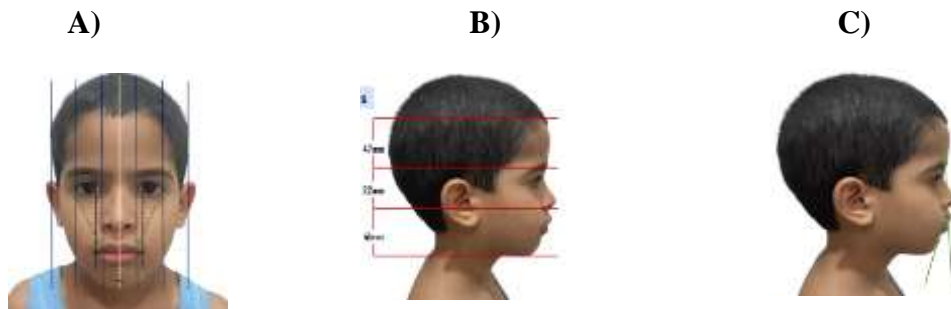


Figura 8. Análisis facial: A) Análisis de los quintos, B) Análisis de los tercios, C) Línea estéticas de Ricketts, ángulo nasolabial, perfil.

En el análisis de los modelos de estudio del paciente se observó que la línea media dentaria no coincide, la forma de ambos arcos es cuadrada, mordida profunda, distancia intercanina superior 36 mm e inferior de 30 mm, distancia intermolar superior de 49 mm e inferior de 44 mm. Por medio de estos modelos se realizó el análisis predictivo de Moyers, en el cual se determina que en la sumatoria anterior el espacio requerido anterior maxilar es de 19 y en la mandíbula es de 25, en la sumatoria posterior del maxilar el espacio disponible derecho e izquierdo es de 25 y el espacio requerido de derecha e izquierda es de 23.7 cuya discrepancia es de 2.6, en

la sumatoria posterior mandibular el espacio disponible en derecha es de 27 e izquierda 26, espacio requerido tanto derecha como izquierda es de 23.4 y la discrepancia de ambos es de 7.2 (Ver figura 9).

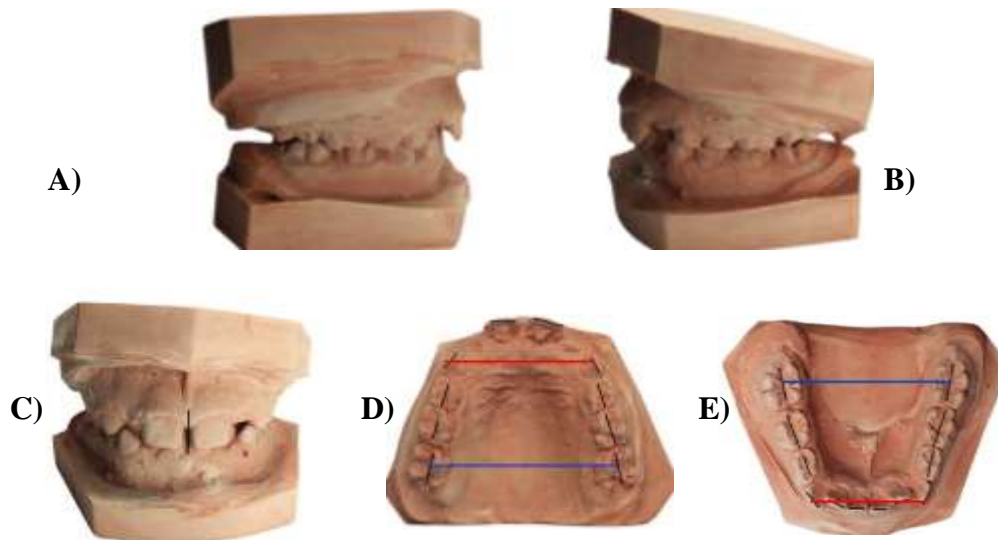


Figura 9. Modelos de estudio: A) Lateral derecha, B) Lateral izquierda, C) Frontal, D) Análisis de Moyers, arcada superior, E) Análisis de Moyers, arcada inferior.

Diagnóstico: clase II esquelética, retroinclinación de incisivos superiores, crecimiento horizontal (braquifacial), perfil convexo.

Etapas 2. Tratamiento

Se estableció un plan de tratamiento con tres fases, la primera fase consistió en referir al paciente al otorrino y cirujano dejándolo al criterio del paciente, en la segunda fase se seleccionó la aparatología ortopédica siendo el Bimler A la aparatología de preferencia, la cual está conformada en superior por el arco

vestibular, resortes palatinos, coffin, aletas acrílicas, e inferior arco de conducción y el escudo de acrílico, dicho aparato fue elaborado por un mecánico dental, y la tercera fase estuvo conformada por controles (Ver figura 10).

Se ejecutó la fase dos del plan de tratamiento, el 01-02-21 consistió en la instalación, y la activación y el primer control de la aparatología ortopédica Bimler A fue el 08-02-2021 y el segundo se realizó el 23-03-2022, pretendiendo la conducción a clase I molar, cierre de diastema, corrección de línea media dentarias, aumentar la dimensión vertical, corrección del apiñamiento anteroinferior, disminuir el tercio medio y controlar el hábito de respirador bucal (Ver figura 10 y 11).

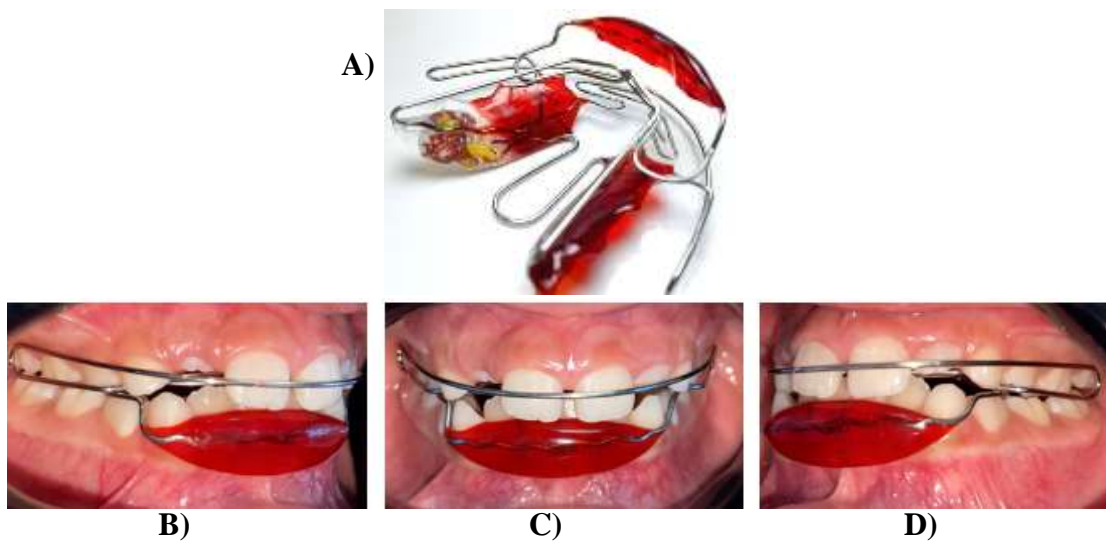


Figura 10. Aparatología ortopédica Bimler A, primer control: A) Bimler A. B, C, D) Instalación de la aparatología ortopédica.

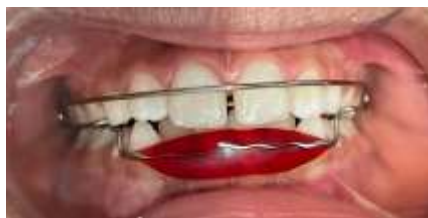

Figura 11. Aparatología ortopédica Bimler A, segundo control.

Etapa 3. Evolución del paciente

El tratamiento ha tenido una duración de 13 meses hasta la actualidad, en el intervalo de tiempo se presentó un crecimiento por parte de paciente donde erupcionaron los incisivos laterales superiores, el uso del aparato ortopédico estuvo indicado hasta observar mejoría por lo menos 1 año, realizando la activación mediante el resorte de Coffin dividiéndose en dos controles, determinando la evolución del paciente la cual fue el aumento de la dimensión vertical evidenciándose la corrección de la mordida profunda, líneas medias dentarias más céntricas, conducción a clase I molar en izquierda, hubo un ligero cierre de diastema en superior y una leve corrección del apiñamiento antero-inferior (ver figura 12).

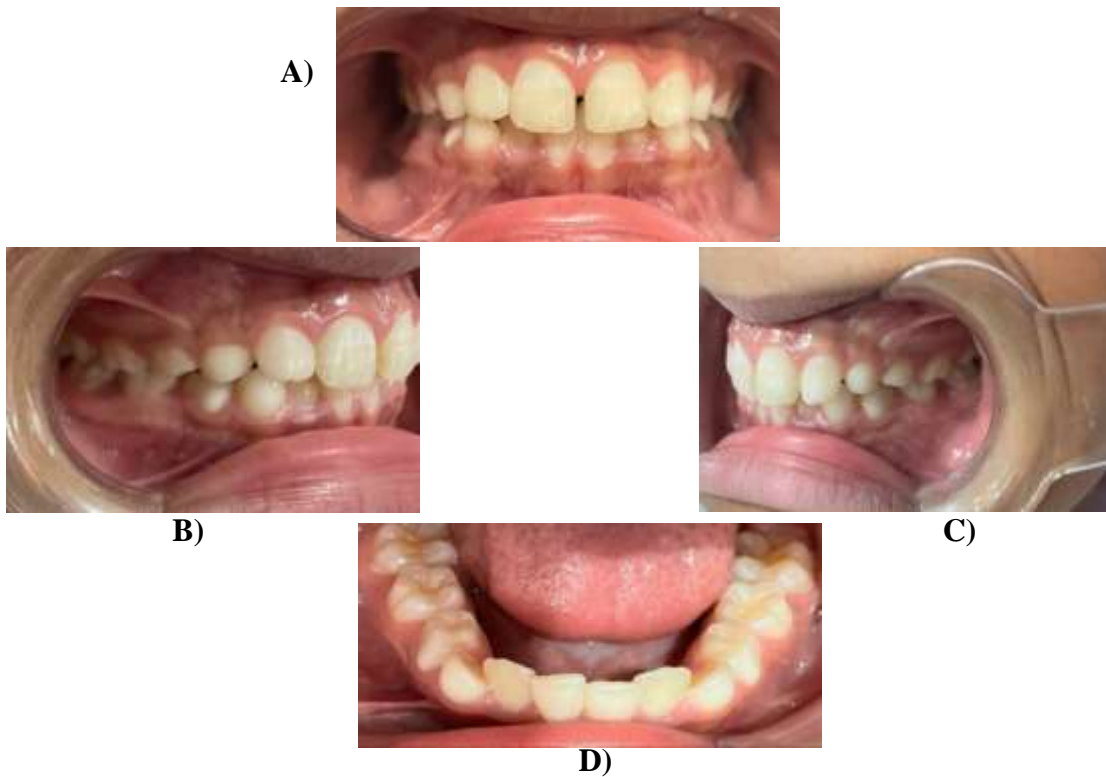


Figura 12. Evolución del paciente. A) Frontal, B) Lateral derecho, C) Lateral izquierdo, D) Arcada inferior.

4.2 Discusión

Los estudios realizados en el caso clínico presente en el trabajo de investigación demuestran que en los pacientes pediátricos el uso de la aparatología Bimler en este caso tipo A, es un tratamiento efectivo para corregir las maloclusiones clase II esquelética, actuando sobre los incisivos protruidos y en la musculatura de mejilla y lengua tomándose como tratamiento opcional ya que aparte de sus indicaciones también posee ventajas como permitir una mejor adaptación al paciente y evolución. Se evidenció resultados positivos esperados evitando tratamientos invasivos a medida que el paciente va en crecimiento y desarrollo, en estudios realizados por Batista y Cols identificaron que con el uso del modelador elástico tipo A en el síndrome de clase II demuestran cambios favorables hacia la corrección de la misma. ⁽³³⁾

Los resultados positivos también se hacen evidentes en la investigación realizada por Mejías y Maldonado donde se demuestra que el aparato Bimler A reduce la maloclusión por una reposición esquelética y un movimiento compensatorio, similar a otros aparatos funcionales. ⁽³⁴⁾

CAPÍTULO V

CONCLUSIONES

Las maloclusiones son condiciones que generalmente se presentan a temprana edad a medida del crecimiento del individuo y es evidente este tipo de casos en la clínica de ortodoncia y ortopedia, en las cuales podemos determinar el diagnóstico por medio de algunos procedimientos como son los exámenes complementarios en los cuales se encuentran los exámenes clínicos, fotográficos, radiológicos y exámenes de modelos de estudio pudiendo establecer el tratamiento adecuado para el paciente.

No obtener un tratamiento preventivo para las alteraciones de la oclusión hará que estas sean más complejas y por ende su tratamiento correctivo será más invasivo. Existen distintas opciones de tratamientos para las maloclusiones pero sigue siendo la aparatología Bimler en este caso el Bimler tipo A el indicado para la maloclusión clase II esquelética el tratamiento de preferencia en la ortodoncia y ortopedia, por producir cambios positivos y ser funcional al momento de realizar las correcciones faciales, esto es debido a su anclaje de distribución homogénea de estímulos haciendo más sencilla la armonización.

Se identificó que el uso del aparato ortopédico Bimler A alcanzó un resultado óptimo logrando disminuir la maloclusión clase II, cierre de diastemas, líneas medias más céntricas. Se concluyó también la importancia de realizar este tipo de tratamiento en edad temprana, una vez obtenida la posición correcta y deseada en el paciente este aparato sigue funcionando como un retenedor.

REFERENCIAS BIBLIOGRAFICAS

1. Lopez J. Prevencion de las maloclusiones [Internet]. Madrid: Gaceta Oficial; 2009 [Consultado 2022 marzo 20] Disponible en URL: <https://gacetadental.com/2009/04/prevencin-de-las-maloclusiones-31045/#>
2. World health Organization (OMS). Oral health. [Página en línea]. 2022 [Citado 2022 marzo 20]. 1 (1). Disponible en URL: https://www.who.int/health-topics/oral-health/#tab=tab_1
3. Bustamante W. Características de la oclusión dental en niños de 4 a 5 años, institución educativa n° 18322 Abraham López Lucero, distrito de Jazán, Amazonas, 2018. [Tesis] Chachapoyas-Peru. Univ Nacional Toribio Rodriguez de Mendoza de Amazonas: 2018.
4. Romero MY, Pier DB. Características clínicas y cefalométricas de la maloclusión clase II. ODOUS Cient. 2013; 14(1): 37-45.
5. Auria M, Retamar J, Sanz C. Afectación de la maloclusión en la calidad de vida del paciente odontopediátrico [Internet]. España: RCOE, 2022 [Consultado 2022 marzo 20] Disponible en URL: <https://rcoe.es/articulo/48/afectacion-de-la-maloclusion-en-la-calidad-de-vida-del-paciente-odontopediatrico>
6. Saldarriaga JA, Alvarez E, Botero PA. Treatments for skeletal Class II malocclusion combined. Rev CES Odont. 2013; 26(2) 145-159.

7. Manzo OR, Sanchez A, Medina S, Silva G, Sanchez A, Silva M, Hernandez MI, Ruvalcaba L. Prevalencia de maloclusiones en preescolares de los altos norte de Jalisco. *Rev Tame*. 2018; 7(19) 712-715.
8. Mejias O, Maldonado J. Revisión sistemática: efectos dentoesqueletales del aparato funcional Bimler “A” en pacientes con dentición mixta. *Rev Venez Invest Odont IADR*. 2019; 7(1):60-74.
9. Lazo Y, Borroto M, Batista N. Características faciales del síndrome de clase II división 2 en pacientes de 12 a 15 años. *Invest Medicoquir* 2019; 11(1).
10. Mackliff L. Efectividad del uso de aparatos ortopédicos miotónicos miofuncionales para corrección de maloclusión clase II. [Tesis]. Guayaquil-Ecuador Univ de Guayaquil: 2018.
11. Alcivar I. Tratamiento basado en ortopedia funcional de los maxilares, a través de Bimler a en pacientes pediátricos clase II división 1. [Tesis]. Guayaquil-Ecuador Univ de Guayaquil: 2018.
12. Martinez Chavez B. Manual de oclusion I Quinto semestre. [Quinto semestre]. Oaxaca-Mexico Univ Autonoma “Benito Juarez” de Oaxaca: 2011
13. Pascual D, Bruna del Cojo M, Prado L, Arias C. Prevalencia de las maloclusiones según la clasificación de Angle en una población universitaria. *Cient Dent*. 2021; 18(1) 15-20.
14. Ramirez JP. Aparatología ortopédica en el tratamiento de pacientes con clase II esqueletal. [Trabajo de Grado]. Guayaquil-Ecuador Univ de Guayaquil: 2021.

15. Padilla S. Prevalencia de maloclusiones en pacientes con compresión maxilar. [Tesis]. Monterrey Univ Autónoma de Nuevo León: 2011.
16. Silva NB. Corrección temprana de maloclusiones con Ortopedia maxilar. [Trabajo de Grado]. Guayaquil-Ecuador Univ de Guayaquil: 2019
17. Ribes C. Modelador Elastico de Bimler. Moncada-Valencia: Cardenal Herrera; 2010.
18. Arias FG. El proyecto de investigación. 6ta Ed. Caracas (Venezuela): Episteme C.A, 2012.
19. Código de Deontológico de Odontología. URL: <https://www.elcov.org/ley2.htm>
20. CONSTITUCION DE LA REPUBLICA BOLIVARIANA DE VENEZUELA. Gaceta Oficial Extraordinaria N° 36.860. 30 de diciembre de 1999. URL: https://www.oas.org/dil/esp/constitucion_venezuela.pdf
21. Ley sobre el Derecho del Autor (1993). Oficial de la República de Venezuela N° 4.638. 1 de octubre de 1993.
22. Quirós O. Introducción a la ortodoncia. [Internet]. Acta odontol. Venez: 2004; 42(3) 230-231. Disponible en: http://ve.scielo.org/scielo.php?script=sci_arttext&pid=S000163652004000300015&lng=es.
23. Cruz B, Muñoz C. Tratamiento ortodóncico de mordidas profundas. Rev Fac Odontol Univ Antioq 2010; 23(1): 158-173.

24. Cuochi O, De Mendonca M, Sella R, Miranda Y. Mordida cruzada posterior. Corrección y consideraciones. Caso clínico con 7 años de seguimiento. Act Odonto Venez 2011; 49(1).
25. Gonzales MA. ¿Qué es retrusión? [Internet]. Mexico: Doctoralia; 2022 [Citado 2022 marzo 24]. Disponible en URL: <https://www.doctoralia.com.mx/preguntas-respuestas/que-es-retrusion>.
26. De la Iglesia F. Como tratar a la protrusión dental de manera eficaz. <https://www.ortodonciabarcelona.com/blog/como-tratar-la-protrusion-dental/>
27. Morales M. Mioterapia funcional, una alternativa en el tratamiento de desbalances musculares y hábitos nocivos. Act Odonto Venez 2009; 47(9)
28. Cerda B, Schulz R, Lopez J, Romo F. Parámetros cefalométricos para determinar biotipo facial en adultos chilenos. Rev. Clin. Periodoncia Implantol rehabil oral 2019; 12(1).
29. Hernández R, Fernández C, Baptista P. Metodología de la investigación. 4ta ed. México: McGraw-Hill; 2006.
30. Pineda R, Miranda G, Villasis Ma. Importancia de los reportes de caso clínico en la investigación. Rev Alerg Mex 2018; 65(1): 92-98.
31. Palella S, Martins F. Metodología de la investigación cuantitativa. Venezuela: Fedupel; 2003.

32. Jiménez R. Metodología de la investigación elementos básicos para la investigación clínica. La Habana: Ciencias Médicas; 1998.
33. Batista N, Llanes M, Armas L, Navarro L. Modificaciones cefalométricas esqueléticas en pacientes clase II divison 1 tratados con aparatología bimler. Rev Haba Cienc Medic. 2017; 16 (2): 177-188
34. Mejías O, Maldonado J. Revisión sistemática: efectos dentoesqueléticos del aparato funcional Bimler “a” en pacientes con dentición mixta. Rev Venez Invest Odont IADR. 2019; 7(1): 60-74.