



UNIVERSIDAD JOSÉ ANTONIO PÁEZ

**USO DE DISPOSITIVOS DE DESCOMPRESIÓN COMO TRATAMIENTO
PARA PACIENTES QUE PRESENTAN QUERATOQUISTE
ODONTOGÉNICO**

Autor(es):

Br. Mariajose Martínez

Br. Egreikaly Mujica

Urb. Yuma II, calle N° 3. Municipio San Diego

Teléfono: (0241) 8714240 (master) – Fax: (0241) 8712394



REPÚBLICA BOLIVARIANA DE VENEZUELA
UNIVERSIDAD JOSÉ ANTONIO PÁEZ
FACULTAD DE CIENCIAS DE LA SALUD
ESCUELA DE ODONTOLOGÍA



USO DE DISPOSITIVOS DE DESCOMPRESIÓN COMO TRATAMIENTO
PARA PACIENTES QUE PRESENTAN QUERATOQUISTE
ODONTOGÉNICO

Trabajo de Grado presentado como requisito parcial para optar por
el título de Odontólogo.

Autoras:

Br. Mariajose Martínez

Br. Egreikaly Mujica

Tutora:

Od. Dionelys Barazarte

San Diego, 14 Noviembre 2023




REPÚBLICA BOLIVARIANA DE VENEZUELA
UNIVERSIDAD JOSÉ ANTONIO PÁEZ
FACULTAD DE CIENCIAS DE LA SALUD
ESCUELA DE ODONTOLOGÍA



CONSTANCIA DE ACEPTACIÓN DEL TUTOR

Mediante la presente hago constar que he leído el Proyecto, elaborado por los ciudadanos **Egreikaly Mujica y Mariajose Martinez**, titulares de la cédula de identidad N° V. **29.837.715** y V. **27.539.760**, respectivamente, para optar al grado académico de Odontólogo, cuyo título es **Uso de dispositivos de descompresión como tratamiento para pacientes que presentan queratoquiste odontogenico**, adscrito a la línea de investigación: **Odontología clínica y correctiva**, y declaro que acepto la tutoría del mencionado Proyecto y de Trabajo de Grado durante su etapa de desarrollo hasta su presentación y evaluación por el jurado evaluador que se designe; según las condiciones del Reglamento de Estudios de la Universidad José Antonio Páez.

En San Diego, a los 01 días del mes de Junio del año dos mil Veintitrés


Dr. Dionelys Barazarte S.
Cirujía General Maxilofacial
C.I. 19.323.963
M.P. 30.55.19.01.30.541
Od. Dionelys Barazarte
CI V- 19.323.963



REPÚBLICA BOLIVARIANA DE VENEZUELA
UNIVERSIDAD JOSÉ ANTONIO PÁEZ
FACULTAD DE CIENCIAS DE LA SALUD
ESCUELA DE ODONTOLOGÍA



CONSTANCIA DE APROBACIÓN PARA LA PRESENTACIÓN
PÚBLICA DEL TRABAJO DE GRADO

Quien suscribe **Dionelys Barazarte**, portador de la cédula de identidad N°V-19.323.963, en mi carácter de tutor del trabajo de grado presentado por el(la)(los) ciudadanos(as) **Mariajose Martínez y Egreakaly Mujica**, portadores de la cédula de identidad N° V-27.539.760 y V-29.937.715, titulado **uso de dispositivos de descompresión como tratamiento para pacientes que presentan queratoquiste odontogénico**, presentado como requisito parcial para optar al título de Odontólogo, considero que dicho trabajo reúne los requisitos y méritos suficientes para ser sometido a la presentación pública y evaluación por parte del jurado examinador que se designe.

En San Diego, a los 11 días del mes de octubre del año dos mil veintitrés

Dra. Dionelys Barazarte S.
Cirujana Bucal Maxilofacial
(Firma autógrafa del tutor)
Dionelys Barazarte
CI.: V-19.323.963



REPÚBLICA BOLIVARIANA DE VENEZUELA
UNIVERSIDAD JOSÉ ANTONIO PÁEZ
FACULTAD DE CIENCIAS DE LA SALUD
ESCUELA DE ODONTOLOGÍA



ACTA DE APROBACIÓN DEL TRABAJO DE GRADO

El jurado designado por la Facultad de Ciencias de la Salud, para la evaluación del trabajo de grado titulado **“USO DE DISPOSITIVOS DE DESCOMPRESIÓN COMO TRATAMIENTO PARA PACIENTES QUE PRESENTAN QUERATOQUISTE ODONTOGÉNICO”**, realizado por las ciudadanas **Br. Mariajose Martinez** y **Br. Egreakaly Mujica**, titulares de la cédula de identidad N° 27.539.760 y N° 29.837.715, respectivamente. Cursantes de la carrera ODONTOLOGÍA, hace constar que después de analizar su contenido y oír la exposición oral, considera que reúne los méritos suficientes para su **aprobación**.

En San Diego, a los catorce días del mes de Noviembre del año dos mil veintitres




Jurado
Nombre: **Arehana C. Herrera**
C.I.: **21485039**





Tutor Académico
Nombre: **Dionelys Barazarte**
C.I.: **19.323.963**



Jurado
Nombre: **Bricelys Polgar**
C.I.: **19507048**

INDICE GENERAL

CONTENIDO

pp.

Páginas Preliminares

Resumen Informativo	x
Informative Summary	xi
Introducción	1

CAPÍTULO I EL PROBLEMA

Planteamiento del problema	3
Formulación del problema	6
Objetivos	6
Objetivo general	6
Objetivos específicos	6
Justificación	6

CAPÍTULO II MARCO TEÓRICO

Antecedentes de la investigación	9
Bases teóricas	12
Bases legales	20
Definición de términos	21

CAPÍTULO III MARCO METODOLÓGICO

Nivel de profundidad de la investigación	22
Diseño y tipo de investigación	22
Procedimiento metodológico	23
Técnica de análisis de recolección de información	26

CAPÍTULO IV ANÁLISIS DE LOS RESULTADOS

Análisis y presentación de resultado	29
CAPÍTULO V CONCLUSIONES Y RECOMENDACIONES	
Conclusiones	34
Recomendaciones	35
REFERENCIAS BIBLIOGRÁFICAS	36
ANEXOS	48

Agradecimiento

Principalmente gracias a Dios por guiarnos en nuestro camino, gracias a nuestra universidad por abrirnos las puertas y permitirnos formarnos en ella, gracias a todos nuestros profesores cuyos cuales siempre nos llenaron de muchos conocimientos y nos llenaron de mucho apoyo durante este proceso de formación y fueron participe de manera directa o indirecta.

Gracias a nuestra familia, que ha sido un apoyo fundamental en cada paso, que hoy en día se ve reflejado en la culminación de esta etapa.

Dedicatoria

Mi tesis se la dedico principalmente a Dios que me ha permitido llegar a esta etapa importante de mi vida, a mis padres que siempre han sido un apoyo fundamental a corto y largo plazo de toda mi formación, gracias a ustedes que siempre han luchado conmigo día y noche, donde juntos hemos podidos superar cada obstáculo de esta montaña rusa, donde cada uno ha puesto su amor y dedicación para mí, y cada día les agradezco por siempre estar para ahí, infinitas gracias.

A mis hermanos, que siempre han sido un ejemplo a seguir y un apoyo fundamental en este proceso, donde siempre me han brindado un apoyo para seguir y culminar esta etapa.

A mi abuela, que siempre estuvo en apoyándome y llenándome de muchas energías desde el primer momento de mi carrera, aunque se que desde el cielo me sigue cuidando y alumbrando mi camino.

Para mi amiga Mariajose, que se ha convertido en una amiga, compañera y hermana que esta etapa tan bonita llamada universidad que me pudo dar desde el primer semestre, a ti gracias por también ser un apoyo fundamental en toda esta etapa, por siempre haber sido mi compañera de clínicas y ser un gran equipo juntas. A Dios le doy gracias por durante estos años para compartir contigo, cumplir y culminar esta etapa juntas.

Para mis amigos Yuleidy, Maria y Dany. Unas personas maravillosas que la universidad me dio, estoy feliz de haber estado estos años compartiendo con ustedes y siempre estar juntos en cada clínica, siempre han sido un apoyo, una amistad y una hermandad, estoy y siempre estaré orgullosa y gradecida con cada uno de ustedes.

Este logro no solo es mío, si no también de todos ustedes que han sido participe de esto. Infinitas gracias. Egreikaly Mujica

Dedico este trabajo principalmente a Dios, por guiarme, protegerme y siempre ser quien me ayuda a tomar las mejores decisiones en mi vida. Por darme fuerza y sabiduría en cada momento. Sin el nada de esto fuera posible.

A mi hermosa madre Eddy Milagros Lucena Lozada y padre Jose Miguel Martinez, quienes han sido. A mis hermanos Jose Miguel, Juan Manuel y Mariangeles quienes me han apoyado incondicionalmente y han estado en cada momento de este recorrido, este logro se los dedico. A mis abuelos quienes han estado presentes a lo largo de mi camino, apoyándose y creyendo en mí, le doy gracias a Dios por permitirme vivir este logro con ustedes.

A mis amigas Ana Sofia, Angelica, quienes han sido mis compañeras en todo momento, gracias por brindarme su amistad y apoyo en todo este camino, igualmente a mis futuros colegas y amigos de la universidad Yuleidy, Maria Eugenia y Dany quienes han sido mi grupo excepcional durante la carrera a quienes les agradezco muchas cosas y muchos momentos inolvidables.

A la gran amiga que me dio la universidad Egreakaly, quien fue mi compañera desde el primer día, y ahora mi compañera de trabajo de grado y futura colega. Juntas lo logramos. Agradezco a cada persona que se cruzó en mi camino universitario, profesores, amigos y pacientes, quienes hicieron de esta experiencia una inolvidable.

Gracias a todas las personas que me apoyaron directa e indirectamente para que este logro se cumpliera.

Gracias a mi casa de estudio, por permitirme vivir esta gran experiencia y convertirme en un profesional. Gracias, siempre faltaran líneas para agradecer.

Mariajose Martinez



REPÚBLICA BOLIVARIANA DE VENEZUELA
UNIVERSIDAD JOSÉ ANTONIO PÁEZ
FACULTAD DE CIENCIAS DE LA SALUD
ESCUELA DE ODONTOLOGÍA



USO DE DISPOSITIVOS DE DESCOMPRESIÓN COMO TRATAMIENTO
PARA PACIENTES QUE PRESENTAN QUERATOQUISTE
ODONTOGÉNICO

Autoras: Br. Mariajose Martínez; Br. Egreakaly Mujica

Tutora: Od. Dionelys Barazarte

Línea de investigación: Odontología clínica y correctiva

Fecha: Septiembre, 2023

RESUMEN INFORMATIVO

Introducción: Los métodos de descompresión y marsupialización, que se definen como opciones de tratamiento conservadoras, han surgido como importantes métodos de tratamiento alternativos. **Objetivo:** Analizar el uso de dispositivos de descompresión como tratamiento para pacientes que presentan queratoquiste odontogénico. **Metodología:** Investigación documental de diseño bibliográfico. **Resultados:** La descompresión con marsupialización es una opción de tratamiento no invasivo para los quistes odontogénicos. La deformación postoperatoria o la depresión de la superficie es menos probable con la descompresión que con la marsupialización. **Conclusión:** Las técnicas de descompresión se han utilizado principalmente como técnicas de preeliminación para el tratamiento definitivo de las lesiones quísticas. La tasa de reducción y la reducción media de las lesiones se correlacionaron positivamente con la reducción del tamaño de la lesión.

Descriptores: Queratoquiste odontogénico, dispositivos de descompresión, quistes odontogénicos, tratamiento para quistes odontogénicos.



BOLIVARIAN REPUBLIC OF VENEZUELA
UNIVERSIDAD JOSÉ ANTONIO PÁEZ
FACULTY OF HEALTH SCIENCES
SCHOOL OF DENTISTRY



USE OF DECOMPRESSION DEVICES AS TREATMENT FOR PATIENTS
PRESENTING ODONTOGENIC KERATOCYST

Author: Br. Mariajose Martínez; Br. Egreakaly Mujica

Tutor: Dionelys Barazarte

Research line: Corrective dentistry

Date: September, 2023

INFORMATIVE SUMMARY

Introduction: Decompression and marsupialization methods, defined as conservative treatment options, have emerged as important alternative treatment methods. **Objective:** Analyze the use of decompression devices as a treatment for patients with odontogenic keratocyst. **Methodology:** Documentary research of bibliographic design. **Results:** Decompression with marsupialization is a non-invasive treatment option for odontogenic cysts. Postoperative deformation or surface depression is less likely with decompression than with marsupialization. **Conclusion:** Decompression techniques have been used mainly as preelimination techniques for the definitive treatment of cystic lesions. Reduction rate and mean lesion reduction were positively correlated with lesion size reduction.

Descriptors: Odontogenic keratocyst, decompression devices, odontogenic cysts, treatment for odontogenic cysts

INTRODUCCIÓN

El queratoquiste odontogénico, descrito por primera vez por Phillipsen en 1956, es un quiste del desarrollo que se origina en la lámina dental. Este generalmente se observa en la rama mandibular y las regiones del ángulo y radiológicamente muestra una estructura unilocular o multilocular de forma redonda u ovalada. Generalmente se observa en hombres en la segunda y cuarta décadas de la vida. Dado que estos quistes a menudo se asocian con dientes retenidos, se debe aplicar un diagnóstico diferencial para diferenciarlos de otras lesiones patológicas.

Estos quistes han sido una de las lesiones más debatidas en la literatura debido a sus características histopatológicas, alta tasa de recurrencia y carácter agresivo. En 2005, la Organización Mundial de la Salud (OMS) cambió el nombre a "tumor odontogénico queratoquístico" debido a sus propiedades neoplásicas. Sin embargo, fue reincluido en la clasificación de quistes por la OMS en 2017. En el pasado, se creía que los QO eran formas altamente agresivas de quistes odontógenos y, por lo tanto, tratamientos más agresivos como legrado con ostectomía periférica, legrado más aplicación de solución de Carnoy, crioterapia, resección en bloque localizada o resección segmentaria mandibular se recomendaron para el tratamiento en lugar de una simple enucleación. Sin embargo, dado que los QO pueden tener dimensiones muy grandes, los tratamientos agresivos pueden causar daño a los tejidos y estructuras anatómicas adyacentes (como el seno maxilar, el alveolar inferior y el mentón). nervio)

especialmente en pacientes jóvenes y ancianos. Por lo tanto, los métodos de descompresión y marsupialización, que se definen como opciones de tratamiento conservadoras, han surgido como importantes métodos de tratamiento alternativos.

CAPÍTULO I

EL PROBLEMA

1.1 Planteamiento del Problema

El queratoquiste odontogénico (QO), también conocido como quiste primordial, es una lesión quística benigna pero localmente agresiva que surge en los restos de la lámina dental antes de que los tejidos dentales maduren y se calcifiquen, y se localiza en la capa basal del epitelio bucal. fue descrito por primera vez por Philips en 1956 (1). En 2005, la Organización Mundial de la Salud (OMS) reclasificó al QO como el tumor odontogénico queratoquístico debido a su comportamiento clínico, características histológicas y alto índice de recurrencia, así como su asociación con el síndrome de Gorlin Goltz o carcinoma nevoide de células basales. Sin embargo, en 2017, se volvió a catalogar como un quiste del desarrollo odontogénico (2).

A raíz de esto, expertos en el área realizaron numerosos estudios para determinar la frecuencia entre quiste y tumores odontogénicos, por lo que notificaron 18 297 quistes odontogénicos. De estos había 9982 (54,6%) quistes radiculares, 3772 (20,6%) quistes dentígeros y 2145 (11,7%) tumores odontogénicos queratoquísticos. Con la reclasificación del tumor odontogénico queratoquístico en 2005 como tumor odontogénico, se notificaron 8129 tumores odontogénicos con 3001 (36,9%) ameloblastomas, 1163 (14,3%) tumores odontogénicos queratoquísticos, 533 (6,5%)

mixomas odontogénicos, 337 (4,1%) tumores odontogénicos adenomatoides y 127 (1,6%) fibromas ameloblásticos. Encontrándose que los queratoquistes odontogénicos son 2,25 veces más frecuentes que los tumores odontogénicos. El queratoquiste odontogénico y el tumor más frecuentes fueron el quiste radicular y el ameloblastoma respectivamente (2).

Asimismo, los estudios histológicos son importantes cuando de una lesión tumoral se trata, para determinar si es maligna, benigna o tiene otras características que podrían ser de relevancia para el tratamiento, por lo que es indispensable destacar que los aspectos histológicos típicos del queratoquiste odontogénico incorporan un epitelio escamoso estratificado paraqueratinizado, de aproximadamente 5 a 8 células de espesor, asegurado por una fina capa estriada de paraqueratina. El patrón empalizado característico con núcleos uniformes se observa en la capa de células basales. Una característica importante del queratoquiste odontogénico son los quistes satélites que se forman por gemación de la capa basal en el tejido conectivo circundante. La pared del quiste fibroso es relativamente delgada y generalmente carece de infiltrado de células inflamatorias (3).

Además, el quiste odontogénico está comúnmente relacionado con dientes impactados y se forma a partir de restos de la lámina dental que se encuentran en la mandíbula o en el maxilar superior. Aunque pueden aparecer en cualquier zona de los maxilares, aproximadamente dos tercios de los casos se presentan en la mandíbula (4). La tasa de recurrencia para el tumor odontogénico queratoquístico varía entre el 0% y el 62%.

Suele aparecer con mayor frecuencia en hombres que en mujeres, en la segunda, tercera y cuarta década de la vida, y tienen predilección por el ángulo y la rama mandibular (5).

Cabe a destacar que, es una lesión benigna que puede ser muy agresiva en su crecimiento. Este tumor se desarrolla dentro del hueso mandibular o maxilar y puede no presentar síntomas en sus primeras etapas, lo que puede retrasar su diagnóstico. A medida que el tumor crece, puede debilitar y perforar las tablas óseas ocasionando fractura de los huesos donde se encuentra la lesión, dolor, entumecimiento en la zona afectada y secreción de pus (6).

Debido a que esta lesión tiene una alta incidencia y sus tratamientos aún son un tema controversial (5); el queratoquiste odontogénico y su plan de tratamiento resultan en la actualidad teorías desconocidas para muchos profesionales y estudiantes de la odontología. Sin embargo, por su alta recurrencia, ha sido objeto de un amplio debate entre cirujanos orales y maxilofaciales, donde han destacado que, la elección del tratamiento dependerá de varios factores, como el tamaño de la lesión, la edad del paciente, la proximidad de estructuras importantes, el acceso quirúrgico, la perforación de la cortical ósea o los tejidos blandos y la probabilidad de recurrencia (4).

A grandes rasgos, las opciones terapéuticas podrían dividirse en conservadoras y agresivas, pues la tendencia más reciente es proclive a la elección de estrategias conservadoras siempre y cuando el tamaño de la lesión lo permita (1). Y aunque, en los últimos años se han publicado múltiples estudios y revisiones sistemáticas que

evalúan las diferentes alternativas de tratamiento y su capacidad para reducir la recidiva, no se ha llegado a la conclusión de cual podría ser más efectivo.

1.1.1 Formulación del Problema

Según las tendencias actuales de los postulados teóricos, resulta de interés responder a la siguiente interrogante: ¿Cómo es el tratamiento con dispositivos de descompresión en pacientes con queratoquiste odontogénico?

1.2 Objetivos de la Investigación

1.2.1 Objetivo General

Analizar el uso de dispositivos de descompresión como tratamiento para pacientes que presentan queratoquiste odontogénico.

1.2.2 Objetivos Específicos

- Analizar los dispositivos de descompresión como tratamiento para pacientes que presentan queratoquiste odontogénico.
- Evaluar las ventajas y desventajas de los dispositivos de descompresión como tratamiento del queratoquiste odontogénico.
- Determinar los pasos del tratamiento de queratoquiste odontogénicos con dispositivos de descompresión.

1.3 Justificación de la Investigación

La presente investigación se encuentra motivada por el hecho de que los queratoquistes odontogénicos son conocidos como lesiones benignas de alto riesgo, de crecimiento rápido y que pueden ocasionar muchas reacciones adversas, por lo que, los conocimientos sobre el uso de dispositivos de descompresión como tratamiento de los queratoquistes odontogénicos serían beneficiosos y de gran relevancia en el área de odontología, ya que existe mucha controversia de cual tratamiento, ya sea conservador o agresivo, pudiese ser una solución efectiva.

También, tendría un gran valor teórico, ya que los tratamientos del queratoquiste odontogénico y otras lesiones no son enseñados con claridad en pregrado de la carrera de odontología, por lo que es necesario e importante que los estudiantes no solo conozcan de la existencia de esta lesión, si no también, del tratamiento de la misma, para que puedan llevarlo a cabo en sus pacientes cuando realicen el ejercicio de su carrera, beneficiando esta investigación directamente a ellos.

De igual manera, al ser una lesión con una alta incidencia y riesgo, sería muy conveniente la implicación practica de los tratamientos de la misma en los estudiantes y profesionales de odontología, para que profundicen más sus conocimientos y tengan un mejor desempeño profesional. Por otro lado, tendría gran relevancia en los pacientes, el descubrimiento de un tratamiento optimo y efectivo del queratoquiste odontogénico, ya que esta lesión pudiese ser alarmante para ellos por las manifestaciones clínicas que presenta.

Por otro lado, la inserción en la línea de investigación del presente estudio corresponde a la Odontología Clínica y Correctiva de la unidad de Atención Odontológica Integral con Pertinencia Social.

CAPÍTULO II

MARCO TEÓRICO

2.1 Antecedentes de la Investigación

En contexto, se desarrollarán los antecedentes que se relacionan con la investigación realizada, presentándose en orden cronológico, de la actualidad a la antigüedad.

En primer lugar, Elseyoufi y cols. (2023), cirujanos del departamento de Cirugía Maxilofacial del Najran General Hospital en Arabia Saudita, realizaron una investigación titulada: “Decompression of Large Keratocystic Odontogenic Tumor: Review of Literature and Case Report” [Descompresión de un gran queratoquiste odontogénico: revisión de la literatura y reporte de caso], en el cual evaluaron a un paciente masculino de 42 años que presentó queratoquiste odontogénico de ángulo mandibular derecho grande asociado con una muela del juicio impactada. La descompresión, la biopsia incisional y la extracción de la muela del juicio se realizaron bajo anestesia local. Tomografía computarizada tipo cone beam, 3 y 6 meses después de la operación demostraron una reducción obvia de la cavidad quística que permitió la enucleación de KCOT seguida de la aplicación de solución de Carnoy bajo GA con complicaciones mínimas y en el cual concluyeron que la descompresión de queratoquiste odontogénico grandes seguida de enucleación con ostectomía periférica o terapia química es una opción de tratamiento viable para evitar un procedimiento quirúrgico de resección invasivo. (7)

En segundo lugar, Stoelinga (2022), egresado de la Universidad de Radboud, en Nijmegen, Países Bajos, realizó una investigación titulada: “El queratocisto odontogénico revisitado”, cuyo objetivo general fue poner en perspectiva todos los aspectos de esta lesión intrigante, incluida la etiología, la patogénesis y el tratamiento. Fundamentándose en una investigación de tipo documental. Se concluye que, teniendo en cuenta los aspectos de la etiología y patogénesis de los queratoquistes odontogénicos descritos, es poco probable que la tasa de recurrencia de estas lesiones pueda reducirse a cero. Las recurrencias verdaderas pueden deberse a restos de la frágil membrana del quiste que quedan atrás (8).

En tercer lugar, Sánchez y cols. (2021), egresados de la Universidad Católica de Cuenca, en Ecuador, realizaron una investigación titulada: “Queratoquiste odontogénico: Características Diagnósticas y Tratamiento Quirúrgico Conservador”, cuyo objetivo principal fue presentar el reporte de un caso clínico de un paciente masculino de 21 años con un diagnóstico de queratoquiste odontogénico tratado con una técnica de descompresión durante cinco meses para su posterior enucleación quirúrgica. Concluyendo que, la descompresión es eficaz al disminuir el tamaño de la lesión y minimizar el daño a tejidos vecinos, induciendo de esta forma la neoformación de hueso progresivamente (4).

En cuarto lugar, Moctezuma y cols. (2020), egresados de la Universidad Nacional Autónoma de México, realizaron una investigación titulada: “Tratamiento con descompresión de un queratoquiste odontogénico”, cuyo objetivo principal fue,

presentar el reporte de un caso de una paciente de 36 años con diagnóstico de queratoquiste odontogénico asociado a un proceso inflamatorio crónico. Concluyendo que, el abordaje quirúrgico inicial dirigido a pacientes con tumores odontogénicos agresivos puede tener efectos importantes en la recuperación de los pacientes afectados y en su calidad de vida (5).

En quinto lugar, Borghesi y cols. (2018), egresados de la Universidad de Pavia, en Italia, realizaron una investigación titulada: “Queratocisto odontogénico: características de imagen de una lesión benigna con un comportamiento agresivo”, con un objetivo principal basado en presentar la apariencia de imagen del queratoquiste odontogénico subrayando los hallazgos específicos de diferentes modalidades de imagen y proporcionar características radiológicas clave que ayuden al diagnóstico diferencial de otras lesiones quísticas y neoplásicas de origen odontogénico. En esta concluyeron que la tasa de recurrencia relativamente alta, especialmente después de la cirugía conservadora, hace necesario realizar un monitoreo radiográfico periódico de los pacientes con quiste odontogénico tratados quirúrgicamente, al menos durante los primeros 5 años (9).

En sexto lugar, Buchbender M y cols. (2018), egresados de la Universidad de Erlangen-Nuremberg en Alemania, realizaron una investigación titulada: “Tratamiento de quistes maxilares odontogénicos enucleados: una revisión sistemática”, cuyo objetivo principal fue evaluar la repercusión del llenado o no de los quistes de mandíbula odontogénicos enucleados sobre la consolidación del defecto óseo. En esta concluyeron

que los siguientes factores tienen un impacto en la consolidación del defecto óseo de los maxilares: tamaño del defecto, configuración del defecto, preservación del periostio y localización (mandíbula superior o inferior), por lo que se sugiere que se necesitan estudios clínicos prospectivos comparables con un seguimiento tridimensional en estos tratamientos (10).

Las investigaciones anteriormente mencionadas se relacionan con el presente estudio ya que se centraron en evaluar todos los aspectos del queratoquiste odontogénico, entre ellos la etiología, la patogénesis y los posibles tratamientos. Asimismo, dichas investigaciones concuerdan con este estudio ya que toman en cuenta la descompresión como uno de los tratamientos más adecuados para tratar el QO, ya que presenta varios beneficios, entre ellos, disminuir el tamaño de la lesión, minimizar el daño a tejidos vecino y favorecer la formación de hueso. No obstante, la recuperación de dicha enfermedad y los pasos post-tratamiento a seguir son de constancia y ameritan mucha responsabilidad en la higiene, por lo que esto conlleva a un cambio en el estilo de vida del paciente.

2.2 Bases Teóricas

2.2.1 Quistes odontogénicos

Los quistes odontogénicos son cavidades patológicas recubiertas por epitelio, originados a partir de componentes epiteliales del aparato odontogénico o de restos

celulares que quedan atrapados en el proceso de fusión dentro del hueso o en los tejidos gingivales periféricos (11).

De acuerdo a su etiología se pueden clasificar como "inflamatorios" o del "desarrollo". Ambos tipos de quistes son lesiones epiteliales, de crecimiento lento, expansivo y de comportamiento biológico benigno, sin embargo, pueden alcanzar gran tamaño ante la ausencia de diagnóstico oportuno o tratamiento apropiado. Constituyen una de las principales causas de destrucción de los huesos maxilares (12). El diagnóstico de estas lesiones, basado fundamentalmente en los hallazgos histopatológicos, adquiere relevancia debido a las similares características clínicas y radiográficas que estos presentan. Es la histopatología la que finalmente determina el diagnóstico diferencial, justificando la elección de un plan de tratamiento y seguimiento adecuados (De Souza, 2010) (13).

La Organización Mundial de la Salud (OMS) definió, en el año 2017, la última clasificación para quistes de origen odontogénico, basada en los conceptos actuales que definen al queratoquiste, este se clasifica como un quiste del desarrollo o de origen incierto.

2.2.2 Queratoquiste odontogénico

Se describe como un tumor benigno de prevalencia relativamente alta, originado a partir de los remanentes tisulares de la lámina dental. Es considerado como uno de los tumores odontogénicos benignos más agresivos. Es un tumor con gran potencial

expansivo, presenta un patrón de crecimiento anteroposterior dentro del hueso medular respetando las corticales óseas, motivo por el cual inicialmente puede no presentar ninguna sintomatología, propiciando un diagnóstico tardío. Cuando adquiere gran tamaño, es cuando comienza a presentar signos y síntomas, tales como fracturas patológicas, expansión ósea, dolor, parestesia o exudado purulento (6).

El queratoquiste odontogénico fue inicialmente descrito por Phillipsen en 1956. Se estima que los queratoquistes representan de un 10 a un 12% de los quistes de desarrollo. Se presentan entre la segunda y tercera década de la vida, afectando más a los hombres en una proporción de 2:1. El reconocimiento de sus características microscópicas es muy importante debido a su alta recurrencia (30 y 60%) (14).

2.2.2.1 Etiología

Frecuentemente esta lesión está asociada a dientes impactados. Se acepta que el queratoquiste se origina en restos de la lámina dental localizados en la mandíbula o en el maxilar superior, sin embargo, hay evidencia que sugiere que también puede derivar de una extensión del componente de células basales del epitelio bucal que lo cubre. (15). También podrían derivar del órgano dentario por degeneración del retículo estrellado, antes de que se inicie la aposición del esmalte (16). Los mecanismos relacionados con el crecimiento quístico son los siguientes:

1. Crecimiento por multiplicación de células basales. Se desconoce el estímulo que provoca el crecimiento de las células (17).

2. Distensión por fluidos: Ósmosis (18).
3. Factores absorbentes de hueso: actividad enzimática (18).

2.2.2.2 Características clínicas

El queratoquiste odontogénico es una lesión asintomática, de larga evolución, crecimiento lento y expansivo, no destructivo, la piel y la mucosa presentan características normales, crepita a la palpación. Es un quiste de los maxilares que se presenta con mayor frecuencia entre la segunda y tercera década de la vida, (18, 16,15) aunque un segundo pico de aparición puede ocurrir en la quinta década (16). Sin embargo, otro autor reporto 3 casos de queratoquistes múltiples en la mandíbula, uno en una mujer de 28 años y los otros dos en hombres de edades 27 y 21 años respectivamente, es decir en la segunda década de la vida (19). En una experiencia clínica en Singapore se estudiaron 70 casos de queratoquistes odontogénicos en pacientes predominantemente chinos. La mayoría de los pacientes tenían de 21 a 30 años de edad y en más del 50% de los casos estaban asociados con terceros molares impactados (20). Son más frecuentes en el sexo masculino que en el femenino y en la mandíbula más que en el maxilar superior (16). Aproximadamente del 50 al 75% de los casos debutan en el ángulo mandibular y de allí se extienden a la rama y al cuerpo (16). Clínicamente se presenta como un aumento de volumen que compromete una tabla ósea (lingual en la mandíbula y vestibular en el maxilar superior). Puede alcanzar grandes dimensiones ya que crece más a través de los espacios medulares que transversalmente (18). En general estos quistes se caracterizan por su lenta evolución.

Cuando debutan con tumoración y dolor, el tamaño que han desarrollado es muy grande (16).

2.2.2.3 Características radiográficas

Radiográficamente muestran un aspecto cavitario oval o redondeado (16). Esta lesión se presenta como una imagen radiolúcida, bien circunscrita que presenta bordes radiopacos delgados. Es posible observar multilocularidad, en especial en lesiones grandes, sin embargo, la mayoría de las lesiones son uniloculares, y más del 40% es adyacente a la corona de un diente sin erupcionar (15). La lesión puede aparecer como una radiolucencia unilocular o multilocular, a menudo con un borde esclerótico delgado que representa hueso activo. Este borde se puede alisar o festonear, pero por lo general está agudamente marcado (21). Rara vez se presenta como una imagen radiolúcida interradicular y periradicular. En estos casos los dientes adyacentes conservan la vitalidad (16).

2.2.2.4 Características histopatológicas

El epitelio es muy característico, está compuesto de una superficie de paraqueratina, la cual está habitualmente corrugada, rizada o arrugada. Tiene uniformidad de grosor, por lo regular entre 6 y 10 células de profundidad sin formación de invaginaciones dermoepidermales. En ocasiones se encuentra ortoqueratina pero si la hay también es evidente la paraqueratina (21). La interfase epitelio-tejido conectivo es plana, no forman un borde epitelial y el grosor de la cubierta varía de 8 a 10 capas de células

(15). La capa fibrosa de este quiste es generalmente delgada, con poca o ninguna célula inflamatoria. La capa basal es típica y presenta células pálidas con núcleos prominentes, polarizados e intensamente teñidos. La luz del quiste puede contener grandes cantidades de restos de queratina (21) o líquido claro similar a un trasudado seroso (15). También puede haber colesterol, así como cuerpos hialinos en el sitio de la inflamación (16,21). Con frecuencia la pared de tejido conectivo muestra pequeños islotes de epitelio similares a los del epitelio de revestimiento. Estos y los quistes pequeños representan las terminaciones de epitelio de revestimiento de la cavidad quística principal. (21) Entre un 7 y 26% de los quistes primordiales presentan islotes aislados de epitelio o "quistes hijas" en su tejido conectivo.

2.2.2.5 Tratamientos para el queratoquiste odontogénico

El tratamiento del quiste odontogénico más aceptado por la literatura es la enucleación simple de la lesión seguido de curetaje, cuya finalidad es disminuir las altas tasas de recidiva, que pueden presenciarse hasta diez años posterior a la cirugía. Entre las diversas opciones de tratamiento se incluye la enucleación simple, no recomendada por las altas tasas de recidiva, 17-56%. Pueden emplearse técnicas coadyuvantes como la solución de Carnoy posterior a la enucleación (alcohol absoluto, cloroformo, ácido acético al 98% y cloruro férrico) (22,13), o la crioterapia, que reduce la recidiva de 1 a 8,7%. Otra opción terapéutica son las técnicas de descompresión derivadas de la marsupialización previas a la cirugía, para disminuir el tamaño de la lesión y la presión

intraluminal, permitiendo una cirugía menos agresiva. En lesiones extensas suele indicarse la resección mandibular en bloque.

En la actualidad, existe una terapia adyuvante con 5-fluorouracilo, el cual es un antimetabolito utilizado para el tratamiento de carcinomas basocelulares, inhibiendo la vía de señalización Sonic Hedgehog (SHH), la cual, según por su patogénesis molecular, se encuentra en los queratoquistes. Este tratamiento mediante la aplicación tópica posee una menor morbilidad y tiene una nula neurotoxicidad comparada con otros tratamientos. En esa misma línea el abordaje consiste en la enucleación y curetaje del epitelio quístico, una vez retirado el tejido en su totalidad, se debe colocar una gasa embebida de 5-fluorouracilo al 5% utilizando 1 g y se debe citar al paciente después de 24 horas para retirar la gasa del sitio de la enucleación para así realizar un cierre hermético de la mucosa bucal (23).

2.2.2.6 Descompresión como tratamiento del queratoquiste odontogénico

Es cualquier tratamiento que permita eliminar la presión dentro de una lesión, con la finalidad de establecer una comunicación entre la luz del quiste y la cavidad oral. La marsupialización o descompresión fue descrita por primera vez en 1991 por Brondum & Jensen. Ésta consiste en la colocación de un dispositivo tubular permeable que mantiene el interior del quiste en comunicación con la cavidad oral, dispositivo a través del cual pueden llevarse a cabo instilaciones periódicas (usualmente con clorhexidina y suero salino fisiológico) (1).

Los objetivos de esta medida terapéutica son la desaparición de la cavidad y la infección, y la disminución del tamaño de la lesión, por lo que puede así eliminarse el contacto de la misma con estructuras nobles (tales como el nervio alveolar inferior) o el reborde óseo mandibular, situaciones cuyo compromiso acarrearían complicaciones (1).

Los dispositivos utilizados por lo general incluyen tubos de catéteres intravenosos o para alimentación pediátrica, los cuales se fijan con alambres de ortodoncia a los dientes adyacentes o al hueso. Esta técnica sugiere que el alambre de ortodoncia atraviese el tubo para evitar su compresión. Además, para mantener la permeabilidad del tubo se utilizan adyuvantes como la clorhexidina al 0.12% o solución salina (5).

2.2.2.7 Ventajas y desventaja de la descompresión

2.2.2.7.1 Ventajas

- ✓ Engrosamiento de la cápsula (mayor facilidad de extirpación) (24).
- ✓ Disminución del tamaño de la lesión (menor riesgo de lesión de estructuras y de fractura) (24).
- ✓ Menor tasa de recidiva (24).
- ✓ Lleva a la completa resolución de la lesión en el plazo de unos meses (24).
- ✓ Ideal para los niños ya que tienen mayor potencial para regenerar hueso (25).
- ✓ No interfiere en el desarrollo de los gérmenes dentarios en niños (25).

2.2.2.7.2 Desventajas

- ✓ Dos intervenciones (24).
- ✓ Mantenimiento de una cánula o Stent durante varios meses (24).
- ✓ Lavados repetidos durante varios meses (24).
- ✓ Fracasa sobre todo en aquellos casos multilobulados en que quedan cavidades que no están abiertas a la cavidad oral (24).
- ✓ Riesgo de infección de vías respiratorias (25).
- ✓ Es una técnica difícil en pacientes ancianos por la necesidad de una higiene excelente (25).

2.3 Bases Legales

La presente investigación se rige y fundamenta bajo unas bases legales, teniendo como principal La Constitución de la República Bolivariana de Venezuela (1999), estableciendo en sus artículos nro. 84 y 117 que, la salud y el acceso a bienes y servicios de calidad es un derecho de todas las personas, siendo lo primordial para el sistema de salud publico dar prioridad a la promoción de salud y prevención de enfermedades, para garantizarle a la población tratamientos de calidad (26).

Por otra parte, El Código de Deontología Odontológica (1992), establece en su artículo 1 y 2 que, el deber de todo odontólogo es respetar la vida e integridad del paciente, fomentando la preservación de su salud, para esto, el profesional debe de mantenerse

informado de todas las actualizaciones que surjan en el área odontológica para ofrecer servicios de calidad (27).

Además, la presente investigación por tener un enfoque documental, se rige bajo la Ley del derecho de autor que establece en su artículo nro. 77 que, todas aquellas personas registradas como autor de una obra deben respetarse y no usarse la información como propia, si no esto se admitirá por los tribunales competentes (28).

2.4 Definición de Términos Básicos

Cánula: Es un dispositivo médico tubular de plástico, metal o caucho, que permite expulsar el aire o una sustancia líquida una vez introducida en un orificio (29).

Capsula: Es una de las numerosas formas de presentación de un medicamento (30).

Catéteres: Es un tubo delgado normalmente hecho de un plástico suave y flexible. Este dispositivo médico es utilizado para el drenaje de líquidos que puede ser introducido o extraído del cuerpo (31).

Clorhexidina: Es un medicamento con acción antimicrobiana que evita la proliferación de bacterias en la piel y en las mucosas. Es muy utilizada como antiséptico en la desinfección de las manos y de la piel en cirugías, y en la prevención de infecciones de heridas en la piel (32).

Dispositivo: Es cualquier objeto que se usa para fines médicos, como prevenir, diagnosticar, tratar o aliviar enfermedades, sin interferir con los procesos del cuerpo (33).

Multilobulados: Que tiene dos o más lobulos (34).

Quiste: Es un saco que puede estar lleno de aire, líquido u otro material. Un quiste se puede formar en cualquier parte del cuerpo, incluidos los huesos, órganos y tejidos blandos. La mayoría de los quistes no son cancerosos (benignos), pero algunas veces el cáncer puede producir un quiste (35).

Recidiva: El término se usa para nombrar al resurgimiento de un trastorno de la salud cuando ya se había superado (36).

Solución Salina: Es conocida también como solución fisiológica es una composición líquida formada por agua y sal en la misma proporción en que se encuentran los fluidos de nuestro organismo (37).

Stent: Es un tubo pequeño y autoexpandible que se coloca en un vaso sanguíneo o arteria que se haya cerrado u obstruido, con el fin de reabrirlo y que luego se mantenga abierto (38).

CAPÍTULO III

MARCO METODOLÓGICO

La metodología del proyecto incluye el tipo o tipos de investigación, las técnicas y los instrumentos que fueron utilizados para llevar a cabo la indagación. Es el “cómo” se realizó el estudio para responder al problema planteado (39).

3.1 Tipo y Nivel de Profundidad de la Investigación

La presente investigación fue de tipo documental, el cual es la búsqueda, recuperación, análisis, crítica e interpretación de datos secundarios, es decir, los obtenidos y registrados por otros investigadores en fuentes documentales: impresas, audiovisuales o electrónicas (39). Por ende, este estudio se centró en la búsqueda de datos secundarios acerca del uso de dispositivos de descompresión como tratamiento para pacientes que presentan diagnóstico de queratoquiste odontogénico. También, el nivel de investigación se refiere al grado de profundidad con que se aborda un fenómeno u objeto de estudio (39). Este estudio fue de tipo descriptivo, ya que busca especificar las propiedades importantes y relevantes del objeto de estudio. Por otro lado, la inserción en la línea de investigación del presente estudio corresponde a la Odontología Clínica y Correctiva de la unidad de Atención Odontológica Integral con Pertinencia Social.

3.2 Diseño de la Investigación

El término diseño se refiere al plan o estrategia concebida para responder a las preguntas de la investigación y aplicarlo al contexto particular de su estudio (39). En la presente investigación el diseño se basó en una revisión crítica del estado del conocimiento, que se trata en la integración, organización y evaluación de la información teórica sobre un problema existente, focalizando en la investigación actual las posibles vías para su solución. Por tal motivo, se realizó una revisión crítica focalizando al uso de dispositivos de descompresión como una solución al tratamiento de queratoquiste odontogénico.

3.2.1 Métodos y/o Técnicas de Búsqueda de Información y/o Datos

Se realizó una búsqueda de información a través de palabras clave como: Dispositivos de descompresión, tratamiento de queratoquiste odontogénico, queratoquiste odontogénico, en plataformas como Google y Google Scholar, por medio de bases de datos como PUBMED, SCIELO, y MEDLINE.

En una primera búsqueda, los resultados obtenidos empleando las palabras clave como: Dispositivos de descompresión, tratamiento de queratoquiste odontogénico, queratoquiste odontogénico, decompression devices, odontogenic keratocyst treatment, odontogenic keratocyst, dispositivos de descompressão, tratamento de ceratocisto odontogênico, ceratocisto odontogénico, fueron un total 5300 publicaciones, representando esta cantidad la población de la investigación. Por

consiguiente, debido a que esta cantidad de publicaciones no son fuentes confiables de información y/o no contienen la información adecuada. Para la recopilación de artículos fue necesario aplicar los criterios de inclusión se donde se aceptaron trabajos en inglés, español y portugués. Asimismo se obtuvo 1.520 resultados, donde se eliminaron los duplicados quedando un total de 300. En esa misma línea, se aplicaron los criterios de exclusión, donde se obtuvo un total de 70 artículos, finalmente, fueron seleccionados para el estudio 25 artículos científicos que constituyen la muestra de estudio y que son útiles para la ejecución del trabajo de grado.

Criterios de Inclusión:

1. Se incluyeron todas las investigaciones publicadas entre los años 2018-2023.
2. Se incluyeron artículos científicos con el uso de motores de búsqueda, bases de datos de universidades o de revistas especializadas, indexadas y arbitradas en el área de odontología, en el idioma inglés, portugués y español, con enfoque específicamente en el uso de dispositivos de descompresión para el tratamiento de queratoquiste odontogénico.
3. Se incluyeron investigaciones referentes a casos clínicos y trabajos de grado de doctorados o postgrados.

Criterios de Exclusión:

1. Se excluyeron todas aquellas investigaciones que no estuvieron dentro del periodo descrito 2018-2023.

2. Se excluyeron todas aquellas informaciones de revistas no especializadas, de divulgación, de libros, de resúmenes de congresos.
3. Se excluyeron investigaciones referentes a otros métodos u otras alternativas de tratamiento de los queratoquistes odontogénicos, ni se hizo énfasis del uso de dispositivos de descompresión como tratamiento de otros tipos de quistes. Además, no se consideraron investigaciones de otros idiomas que no fuesen los seleccionados.

3.2.2 Instrumentos de Recolección de Información

Se usó como técnica de recolección de información un Análisis Documental, el cual es una forma de investigación técnica, que buscan describir y representar los documentos de forma unificada sistemática para facilitar su recuperación (39). Por otro lado, un instrumento de recolección de datos es cualquier recurso, dispositivo o formato (en papel o digital), que se utiliza para obtener, registrar o almacenar información (39). El instrumento utilizado consistió en una ficha bibliográfica.

3.2.3 Técnica de Análisis de Resultados

En la presente investigación, se llevó a cabo un registro de los datos recolectados y se tabularon los mismos en matrices de acuerdo a los objetivos que se plantearon para posteriormente realizar un análisis y síntesis de los mismos, la cual se realizó mediante un cuadro de elaboración propia, contemplando los artículos obtenidos tras aplicar los criterios de inclusión y exclusión, especificando autores, tipo de investigación,

población y conclusiones, y valorando la calidad metodológica de las fuentes seleccionadas

3.3 Flujograma

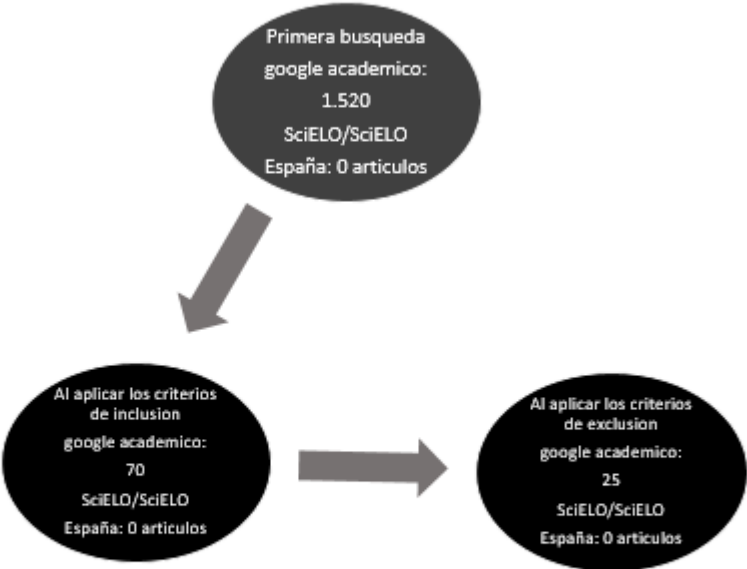


Figura N°1. Diagrama de flujo. Esquema de selección de información

CAPÍTULO IV

SÍNTESIS Y ANÁLISIS

4.3 Interpretación de los resultados

4.3.1 Dispositivos de descompresión como tratamiento para pacientes que presentan queratoquiste odontogénico

En el tratamiento del queratoquiste odontogénico, uno de los enfoques utilizados es la descompresión quirúrgica. Este procedimiento consiste en la creación de una abertura en el quiste y la colocación de un dispositivo de descompresión para permitir que el líquido contenido en el quiste se drene gradualmente. Esto ayuda a reducir el tamaño del quiste y aliviar los síntomas asociados. Una característica clínica de los queratoquistes es que su crecimiento está dado por diferencia entre la presión oncótica e hidrostática dentro del lumen del quiste y su dirección de crecimiento es en sentido anteroposterior (40-43).

Los dispositivos de descompresión utilizados en el tratamiento del queratoquiste odontogénico pueden ser de diferentes tipos. Uno de los dispositivos más comúnmente utilizados es el tubo de descompresión. Este tubo se coloca en la abertura creada en el quiste y se mantiene en su lugar durante un período de tiempo determinado. Durante este tiempo, el líquido contenido en el quiste se drena a través del tubo, lo que permite que el quiste se reduzca de tamaño (40-46).

Otro tipo de dispositivo de descompresión utilizado es el balón de descompresión. Este dispositivo consiste en un balón inflable que se coloca dentro del quiste y se infla gradualmente para expandir el espacio dentro del quiste. A medida que el balón se infla, el líquido contenido en el quiste se drena a través de una abertura en el balón. Este proceso se repite periódicamente hasta que el quiste se reduce de tamaño (40-46).

Los dispositivos de descompresión son una opción de tratamiento efectiva para los pacientes que presentan queratoquiste odontogénico. Ayudan a reducir el tamaño del quiste, aliviar los síntomas y prevenir la recurrencia del quiste después de la cirugía. Sin embargo, es importante tener en cuenta que el uso de dispositivos de descompresión puede requerir un seguimiento y cuidado adecuados para garantizar la eficacia del tratamiento (40-49).

4.3.2 Ventajas y desventajas de los dispositivos de descompresión como tratamiento del queratoquiste odontogénico.

4.3.2.1 Ventajas de los dispositivos de descompresión como tratamiento del queratoquiste odontogénico

1. Eficacia en la reducción del tamaño del quiste: Los dispositivos de descompresión permiten descomprimir gradualmente el líquido contenido en el quiste, lo que ayuda a reducir su tamaño de manera efectiva.

2. Alivio de los síntomas: Al reducir el tamaño del quiste, los dispositivos de descompresión pueden aliviar los síntomas asociados, como dolor, inflamación y deformidad facial.

3. Reducir de la recurrencia: Al descomprimir o evacuar el líquido contenido en el quiste, los dispositivos de descompresión ayudan a prevenir la recurrencia del queratoquiste odontogénico después de la cirugía, para que así no tome otras áreas que puedan estar comprometidas (40,44,46).

4.3.2.2 Desventajas de los dispositivos de descompresión como tratamiento del queratoquiste odontogénico

1. Requiere seguimiento y cuidado adecuados: El uso de dispositivos de descompresión requiere un seguimiento y cuidado adecuados para garantizar la eficacia del tratamiento. Esto puede implicar consultas regulares para evaluar el progreso y ajustar el dispositivo si es necesario (41-46).

2. Puede causar molestias o complicaciones: Algunos pacientes pueden experimentar molestias o complicaciones relacionadas con la presencia del dispositivo de descompresión, como irritación o infección en el sitio de colocación (41-46).

3. No es una solución definitiva: Aunque los dispositivos de descompresión pueden ayudar a reducir el tamaño del quiste y aliviar los síntomas, no proporcionan una solución definitiva. Es posible que se requiera una cirugía adicional para eliminar completamente el quiste (41-46).

En general, los dispositivos de descompresión son una opción de tratamiento efectiva para el queratoquiste odontogénico, pero es importante considerar las ventajas y desventajas antes de optar por este enfoque (41-50,52).

4.3.3 Pasos del tratamiento de queratoquiste odontogénicos con dispositivos de descompresión.

El protocolo quirúrgico para el tratamiento de queratoquistes odontogénicos con dispositivos de descompresión puede incluir los siguientes pasos:

1. Preparación del paciente: Se realiza una evaluación preoperatoria completa, incluyendo la cual debe incluir: historia médica y dental del paciente, estudios de imágenes ortopantomografía, tomografía de haz cónico y exámenes de laboratorio (51,53-64).
2. Preparación para la Punción con Aguja Fina (PAFF) y toma de biopsia: se realiza PAFF con jeringa de estéril en el centro de la lesión, realizando movimiento alrededor del mismo sin extraer la aguja para confirmar contenido y descartar lesión vascular. En cuanto a la toma de biopsia se realiza previo a infiltración de anestésico local, abordaje en la zona afectada, debridando y disecando las diferentes capas que abarca la lesión y se toma un fragmento del mismo (tomo de biopsia incisional), para posteriormente crear una ventana ósea que comunique el quiste (51,52-64).

Cabe destacar que, el lumen del queratoquiste puede estar lleno con líquido delgado, el cual posee un color paja/cetrino, o podría contener un material más

grueso y cremoso. Asimismo, algunas veces el lumen podría contener una gran cantidad de queratina y otras veces poca. Esta queratina es un componente que se caracteriza por ser una capa de tipo paraqueratina (pudiendo presentar núcleos) u ortoqueratina (no presentan núcleos), ondulada o corrugada (51,52-61).

Por otro lado, una ventana ósea es un procedimiento quirúrgico que consiste en obtener acceso y permitir la remoción de un quiste. Permite tener una vista adecuada del mismo (51,52-64).

3. Colocación del dispositivo de descompresión: Se coloca el dispositivo de descompresión dentro de la ventana ósea, hasta comunicarse con el quiste. Realizando su fijación con sutura no reabsorbible (Nylon) en cuatro puntos (51,52-61).
4. Cuidado postoperatorio: se proporcionan instrucciones al paciente sobre los cuidados postoperatorios, que pueden incluir el uso de enjuagues bucales antibacterianos y analgésicos para controlar el dolor (51,52-61).
5. Seguimiento y ajuste del dispositivo: Se programan visitas regulares de seguimiento para evaluar el progreso del tratamiento y realizar ajustes en el dispositivo si es necesario (51,52-61).
6. Interconsulta con especialista en endodoncia (51,52-61).
7. Evaluación de la respuesta al tratamiento: Después de un período de tiempo determinado, se evalúa la respuesta al tratamiento mediante y radiográficos y tomográficos (51,52-64).

8. Consideración de la cirugía adicional: Si el quiste ha disminuido de tamaño de manera significativa y los síntomas han mejorado, se considera posteriormente realizar osteotomía periférica mecánica o química (51,52-64).

Es importante destacar que este protocolo quirúrgico puede variar dependiendo del caso y las preferencias del odontólogo. Es fundamental seguir las indicaciones y recomendaciones del profesional para asegurar la eficacia del tratamiento (51,52-62).

CAPÍTULO V

CONCLUSIONES Y RECOMENDACIONES

5.1 Conclusiones

El Queratoquiste Odontogénico es un quiste odontogénico de desarrollo derivado de los restos de la lámina dental, caracterizada por poseer cantidades variables de paraqueratina descamada y se presenta de forma solitaria o con quistes satélite. Suele presentarse en la segunda y tercera década de la vida y tiene un segundo pico de aparición hacia la quinta década. La zona más afectada según estudios y con más frecuencia ha sido la zona del tercer molar inferior, y el ángulo mandibular desde donde progresan hacia la rama y el cuerpo. Asimismo, este quiste presenta una alta tasa de recidiva con un porcentaje que va desde el 30 o el 60%-

En la actualidad, el tratamiento del Queratoquiste odontogénico consiste en herramientas que permiten obtener un criterio histológico y por lo tanto uno clínico que facilita el reconocimiento de esta lesión benigna. En esa misma línea, existen múltiples opciones de tratamiento conservadoras y radicales, entre los conservadores se tienen el método audyuvante con 5-fluorouracilo, marsupialización, la descompresión y la enucleación. Entre los métodos radicales se encuentra la resección, esta última suele ser la forma más eficaz para evitar la recidiva. Agregando, en los pacientes con este tipo de lesiones es necesario un seguimiento a largo plazo por el riesgo a desarrollar tumores.

Sin embargo, el tratamiento del queratoquiste odontogénico siempre dependerá de las características clínicas, histológicas y radiográficas que se presenten, así como de su estado de complejidad y la relación que tenga la lesión con estructuras óseas cercanas y el tamaño de la lesión teniendo en cuenta la posible afección de estructuras dentales.

5.2 Recomendaciones

- Se recomiendan concientizar e informar a la comunidad de pacientes la importancia de realizarse chequeos clínicos y radiográficos con su odontólogo de confianza para así prevenir o diagnosticar de manera temprana posibles lesiones o tumores malignos o benignos.
- A los estudiantes y profesionales de la odontología se les recomienda que realicen un llenado completo de la historia clínica, así como también anexar todos los exámenes complementarios realizados, tanto histopatológico como radiográfico, siendo éste el único documento legal donde se deben consignar todos estos datos.
- Se recomienda seguir realizando estudios de tipo revisión bibliográfica para así conocer nuevos aportes sobre el Queratoquiste odontogénico y otras lesiones, para así actualizar conocimientos, métodos diagnósticos y posibles tratamientos.
- Finalmente, se le recomienda a la Universidad José Antonio Páez desarrollar de la mano de estudiantes y profesores de la cátedra de cirugía bucal y patología estomatológica desarrollar un protocolo estandarizado de evaluación clínica para diagnosticar lesiones orales, entre los cuales se puede encontrar los quistes

odontogénicos. Se recomienda que el protocolo permita un correcto que diagnóstico y posibles planes de tratamiento.

REFERENCIAS BIBLIOGRÁFICAS

1. Arenas G, Navarro C, Ochandiano S, López A, Kuyalpina A, García A. Manejo terapéutico del queratoquiste: Revisión y presentación de un caso clínico. *Mex. Cir Buc Max.* 2014; 10(3):101-107. Disponible en: <https://www.medigraphic.com/pdfs/cirugiabucal/cb-2014/cb143d.pdf>.
2. Johnson N, Gannon O, Savage N, Batstone M. Frequency of odontogenic cysts and tumors: a systematic review. *Jou. Inv. Clin. Den.* 2013; 5(1):9-14. DOI: <https://doi.org/10.1111/jicd.12044>.
3. Khan A, Qahtani S, Dawasaz A, Saquib S, Mohammed S, Ishfaq M, et al. Management of an extensive odontogenic keratocyst: A rare case report with 10-year follow-up. *Medicine.* 2019; 98(51):1-5. DOI: 10.1097/MD.00000000000017987.
4. Sánchez J, Aguilar J, Barreno K, Jinéz P. Queratoquiste odontogénico: Características diagnósticas y tratamiento quirúrgico conservador. *Int Jou Med Sur Scie.* 2021; 8(4):1-12. DOI: 1032457/ijmss.v8i4.1655.
5. Moctezuma A, Santos E, Zeta E, González P, Portilla J . Tratamiento con descompresión de un queratoquiste odontogénico. *Rev. Odont Mex.* 2020; 24(2):124-133. Disponible en: <https://www.medigraphic.com/pdfs/odon/uo-2020/uo202f.pdf>
6. Forteza A, Sáez L, Molinero P, Helm A, Paz V, Blanco L, et al. Tratamiento del tumor odontogénico queratoquístico: revisión sistemática. *Rev Esp Cirug Oral y*

Maxilofac. 2019; 41(1)1:4. DOI:
<https://dx.doi.org/10.20986/recom.2019.1026/2019>

7. AH, Tsakiris P. Descompresión de un tumor odontogénico queratoquístico grande: revisión de la literatura y reporte de un caso. *Res Rep Oral Maxilofac Surg* 7:071. 2023. Disponible en: doi.org/10.23937/2643-3907/1710071
8. Stoelinga P. The odontogenic keratocyst revisited. *Int. Jou. Oral. Max. Sug.* 2022; 51(11):1420-1423. DOI: <https://doi.org/10.1016/j.ijom.2022.02.005>.
9. Borghesi A, Cosimo N, Gianitto C, Tironi A, Maroldi R, Di Bartolomeo F, et al. Odontogenic keratocyst: imaging features of a benign lesion with an aggressive behaviour. *Rev. In. Im.* 2018; 9:883-897. Disponible en: <https://doi.org/10.1007/s13244-018-0644-z>
10. Buchbender M. Treatment of enucleated odontogenic jaw cysts: a systematic review. *Oral Surg.* 2018; 125(5):399-406. DOI: 10.1016/j.oooo.2017.12.010.
11. Mosqueda-Taylor A, Irigoyen-Camacho ME, Diaz-Franco MA, Torres-Tejero MA. Odontogenic cysts. Analysis of 856 cases. *Med Oral.* 2002; 7 (2): 89-96. Disponible en: <https://europepmc.org/article/med/11887015>
12. Ochsenius G, Escobar E, Godoy L, Peñafiel C. Odontogenic cysts: analysis of 2,944 cases in Chile. *Med Oral Patol Oral Cir Bucal.* 2007; 12(2): 85-91. Disponible en: <https://scielo.isciii.es/pdf/medicorpa/v12n2/01.pdf>
13. De Souza L, Gordon-Nunez M, Nonaka C, de Medeiros M, Torres T, Emiliano G. Odontogenic cysts: demographic profile in a Brazilian population over a 38-year

- period. *Med Oral Patol Oral Cir Bucal*. 2010; 15(4): 583-590. Disponible en: <https://roderic.uv.es/handle/10550/60293>
14. Sosa R, Umérez C, Maestu C. Queratoquiste Odontogénico: Revisión de la literatura. Reporte de dos Casos Clínicos. *Acta Odontol Venez*. 2002; 40(3): 276-281. Disponible en: http://ve.scielo.org/scielo.php?script=sci_arttext&pid=S0001-63652002000300005&lng=es.
15. Regezi J, Sciubba J. *Patología Bucal*. 3ra Ed. México: Interamericana Mc Graw Hill; 2016.
16. Boffano, P, Ruga E, Gallesio, C. Keratocystic odontogenic tumor (odontogenic keratocyst): preliminary retrospective review of epidemiologic, clinical, and radiologic features of 261 lesions from University of Turin. *J. Oral Maxillofac. Surg.*, 2010; 68(12): 2994-2999. Disponible en: <https://pubmed.ncbi.nlm.nih.gov/20970907/>
17. Cadena A, Muñiz L, Tapia P, Flores T, Orozco J. Queratoquiste odontogénico. Revisión de 20 años en la Unidad Médica de Alta Especialidad, Hospital de Especialidades CMN «La Raza» IMSS 1980-2000. *Rev. Mex. Cir. Bucal Maxilofac*. 2010; 6(1): 4-13. Disponible en: <https://www.medigraphic.com/cgi-bin/new/resumen.cgi?IDARTICULO=24205>
18. Abdullah W. Surgical treatment of keratocystic odontogenic tumour: A review article. *Saudi Dent J*. 2011; 23(2): 61-65. Disponible en: <https://www.ncbi.nlm.nih.gov/pmc/articles/PMC3770236/>

19. Servato J, de Souza P, Horta M, Ribeiro D, de Aguiar M, de Faria P et al. Odontogenic tumours in children and adolescents: a collaborative study of 431 cases. *Int. J. Oral Maxillofac Surg.* 2012; 41(6): 768-73. Disponible en: <https://pubmed.ncbi.nlm.nih.gov/22446071/>
20. Shuster A, Shlomi B, Reiser V, Kaplan I. Solid keratocystic odontogenic tumor--report of a nonaggressive case. *J. Oral Maxillofac. Surg.* 2012; 70(4): 865-70. Disponible en: https://www.researchgate.net/publication/51514636_Solid_Keratocystic_Odontogenic_Tumor-Report_of_a_Nonaggressive_Case
21. Cawson-Roderick A, Odell E. Cawson: Fundamentos de medicina y patología oral. 9na Ed. España: Elsevier; 2017.
22. Molon R, Verzola M, Pires L, Mascarenhas V, da Silva R, Cirelli J, et al. Five years follow-up of a keratocyst odontogenic tumor treated by marsupialization and enucleation: A case report and literature review. *Contemp Clin Dent.* 2015; 6(1): 106-110. Disponible en: <https://www.ncbi.nlm.nih.gov/pmc/articles/PMC4374304/>
23. Hernández O, Malanche G, Salgado F. Terapia adyuvante con 5-fluorouracilo tópico para queratoquiste odontogénico, presentación de caso y revisión de la literatura. *Rev Odont Mex.* 2021; 25(3): 224-232. Disponible en: <https://www.medigraphic.com/pdfs/odon/uo-2021/uo213d.pdf>
24. Alchalabi N, Merza A, Issa S. Using Carnoy's Solution in Treatment of Keratocystic Odontogenic Tumor. *Ann Maxillofac Surg.* 2017; 7(1): 51-56. Disponible en: <https://www.ncbi.nlm.nih.gov/pmc/articles/PMC5502516/>

25. Pérez M. Queratoquistes maxilares: marsupialización Keratocysts of the jaw: marsupialization. Rev Esp Cir Max. 2006; 28(4). Disponible en: https://scielo.isciii.es/scielo.php?script=sci_arttext&pid=S1130-05582006000400002
26. Vega A, Ayuso R, Teixidor I, Salas J, Mari A, López J. Opciones terapéuticas en quistes odontogénicos. Revisión. Av. Odont. 2013; 29(2):1-7. Disponible en: https://scielo.isciii.es/scielo.php?script=sci_arttext&pid=S0213-12852013000200004.
27. Constitución de la República Bolivariana de Venezuela 1999. Pub. Gaceta Oficial No 5.908. Caracas, Venezuela (Dic. 30, 1999).
28. Colegio de Odontólogos. Código de Deontología Odontológica. [Sitio en Internet] Disponible en: Código de Deontología Odontológica (elcov.org) Consultado: 7 de abril de 2023.
29. Ley Federal del Derecho De Autor. 2020. Disponible en: <https://www.diputados.gob.mx/LeyesBiblio/pdf/LFDA.pdf#:~:text=El%20derecho%20de%20autor%20es%20el%20reconocimiento%20que,y%20privilegios%20exclusivos%20de%20car%C3%A1cter%20personal%20y%20patrimonial>.
30. Real Academia Española. Stent definición. [Sitio en Internet] Disponible en: <https://dle.rae.es/c%C3%A1nula>. Consultado: 7 de abril de 2023.
31. García L. Capsula – Definición. [Sitio en Internet] Disponible en: <https://salud.ccm.net/faq/12959-capsula-definicion>. Consultado: 7 de abril de 2023.

32. Martínez R. ¿Qué es un catéter? [Sitio en Internet] Disponible en: <https://www.topdoctors.es/diccionario-medico/cateter#>. Consultado: 7 de abril de 2023.
33. Costa F. Clorhexidina: qué es, para qué sirve y efectos secundarios. [Sitio en Internet] Disponible en: <https://www.tuasaude.com/es/clorhexidina/> Consultado: 7 de abril de 2023.
34. Saludopedia. ¿Qué es un dispositivo medico? [Sitio en Internet] Disponible en: <https://saludopedia.com/que-es-un-dispositivo-medico/>. Consultado: 7 de abril de 2023.
35. Giridhar K. Multilobulado: definición. [Sitio en Internet] Disponible en: <https://meaning88.com/dictionary/multilobed?WebShieldDRSessionVerify=RJA FdeN60gCw5e0prb80> Consultado: 15 de septiembre de 2023.
36. Definiciona.com. Definición y etimología de multilobulado. [Sitio en Internet] Disponible en: <https://definiciona.com/multilobulado/>. Consultado: 7 de abril de 2023.
37. Pérez J, Gardey A. Recidiva - Qué es, definición y concepto. [Sitio en Internet] Disponible en: <https://definicion.de/recidiva/>. Consultado: 7 de abril de 2023.
38. Blanco I. Solución salina: qué es, para qué sirve y cómo prepararla. [Sitio en Internet] Disponible en: <https://www.onsalus.com/solucion-salina-que-es-para-que-sirve-y-como-prepararla-21348.html>. Consultado: 7 de abril de 2023.

39. MedlinePlus. Stent. [Sitio en Internet] Disponible en: <https://medlineplus.gov/spanish/ency/article/002303.html>. Consultado: 7 de abril de 2023.
40. Arias F. El Proyecto de Investigación. Introducción a la metodología científica. 6ta Ed. Caracas: Episteme; 2016.
41. Muñoz-Pereira M, Ruiz-Imbert A, Piedra-Trejos G. Odontogenic Keratocyst Treatment Modalities. A Narrative Review and Case Report. *Odovtos: Int J of Dent Sci*. 2023; 1(1): 205–223. 2023. Disponible en: <https://doi.org/10.15517/ijds.2023.55127>
42. Anand Sevekar S, Omprakash Sidana S, Halemane Nagraj S. Modified Surgical Stent in Management of Odontogenic Cyst in Mixed Dentition: A Report of Two Cases. *J Dent*. 2020; 23(1): 238-243. Disponible en: <https://pubmed.ncbi.nlm.nih.gov/36380844/>
43. Kivovics M, Péntzes D, Moldvai J, Mijiritsky E, Németh O. A custom-made removable appliance for the decompression of odontogenic cysts fabricated using a digital workflow. *J Dent*. 2020; 126(1): e104295.. Disponible en: <https://pubmed.ncbi.nlm.nih.gov/36116543/>
44. Trujillo-Saldarriaga S, Cuéllar MA, Alfaro-Portillo C, Moreno-Rodríguez P, Gómez-Delgado A, Castro-Núñez J. Potential role of active decompression with distraction osteogenesis for the management of odontogenic cystic lesions: a retrospective review of 10 cases. *Oral Maxillofac Surg*. 2020; 26(2): 239-245. Disponible en: <https://pubmed.ncbi.nlm.nih.gov/34184162/>

45. Ozturk G, Dogan S, Gumus H, Soyly E, Sezer AB, Yilmaz S. Consequences of Decompression Treatment With a Special-Made Appliance of Nonsyndromic Odontogenic Cysts in Children. *J Oral Maxillofac Surg.* 2022; 80(7):1223-1237. Disponible en: <https://pubmed.ncbi.nlm.nih.gov/35429461/>
46. Silva-Teixeira V. Dispositivos utilizados na descompressão de lesões císticas odontogênicas na cavidade oral: uma revisão sistemática [dissertação]. São Paulo: Universidade de São Paulo, Faculdade de Odontologia. 2020; 1(1): 1-39. Disponible en: <https://www.teses.usp.br/teses/disponiveis/23/23139/tde-08122022-122903/pt-br.php>
47. Moctezuma A, Jaimes E, Castañeda E et al. Tratamiento con descompresión de un queratoquiste odontogénico. *Rev Odont Mex.* 2020; 24(2): 124-133. Disponible en: <https://www.medigraphic.com/cgi-bin/new/resumen.cgi?IDARTICULO=98092>
48. Sánchez S., Maldonado A., Barreno J., Karem H., Zuñiga J. Queratoquiste odontogénico: características diagnósticas y tratamiento quirúrgico conservador. *Int J Med Surg Sci.* 2021; 8(4): 1-12. Disponible en: <https://pesquisa.bvsalud.org/portal/resource/pt/biblio-1348242>
49. Sheethal H, Rao K, Chauhan K. Odontogenic keratocyst arising in the maxillary sinus: A rare case report. *J Oral Maxillofac Pathol.* 2019; 23(1): 74-77. DOI: 10.4103/jomfp.JOMFP_319_18
50. Santos A, Aires C, Lima M, De Silva T, Vasconcelos B. Total maxillary sinus invasion by odontogenic keratocyst. *Res Socie Develop.* 2021; 10(7): e34310716735. DOI: 10.33448/rsd-v10i7.16735.

51. Siqueira N, Costa-Filho J, Rodrigues J, Hochuli-Vieira E, Okamoto R, Vasconcelos B, Unusual treatment for calcifying odontogenic cyst using decompression tube to prevent pathological fracture. *Research Soc Develop*. 2021; 10(1): e40410111819. DOI: 10.33448/rsd-v10i1.11819.
52. Heidrich J. Descompressão em múltiplos ceratocistos em paciente portadora da síndrome de gorlin-goltz: relato de caso. 2021. Disponível em: <https://lume.ufrgs.br/handle/10183/232156>
53. Zhang L, Pei J, Huang M, Lian W. Application of a new drainage plug for large mandibular cysts after fenestration decompression. *Ann Palliat Med*. 2021; 10(1): 590-596. Disponível em: <https://pubmed.ncbi.nlm.nih.gov/33474952/>
54. Domingues N, Marao H, Roman-Torres C, Sendyk W, Pimental A. Conservative treatment of mandibular keratocyst - 1 year follow-up. *Research, Society and Development*. 2020; 9(7): e865974790. DOI: 10.33448/rsd-v9i7.4790.
55. Vasconcelos T, Barros-Ferreira L, Inaoka S, Neves-Costa D. Queratocisto odontogênico em mandíbula: relato de caso. *Arch Health Invest*. 2020; 9(6): 665–669. Disponível em: <https://www.archhealthinvestigation.com.br/ArcHI/article/view/4972>
56. Kimura M, Ishibashi K, Shibata A, Nishiwaki S, Umemura M. A new decompression device for treating odontogenic cysts using a silicone tube. *Br J Oral Maxillofac Surg*. 2020 Jan;58(1):116-117. Disponível em: <https://pubmed.ncbi.nlm.nih.gov/31690499/>

57. Muret M, Malthiery E, Casenave T, Costes V. Decompression: a first-intention treatment for “large” non-syndromic odontogenic keratocysts. *J Oral Med Oral Surg.* 2021; 27(2): 1-8. Disponible en: https://www.jomos.org/articles/mbcb/full_html/2021/02/mbcb200121/mbcb200121.html#ref
58. Figueiredo F, dos Santos A, da Silva J, De Mendonça J, Pelissaro G, De Souza A, Gaetti-Jardim E. Queratocisto odontogênico: uma abordagem cirúrgica. *Arch Health Invest.* 2020; 8(11): 1-10. Disponible en: <https://www.archhealthinvestigation.com.br/ArcHI/article/view/4798>
59. Martorelli S, Bartolomeu D, Rodrigues M, Oliveira F. Descompressão de cístico dentígero gigante - relato de caso. *Full Dent Sci.* 2019; 10(38): 49-54. Disponible en: <https://pesquisa.bvsalud.org/portal/resource/pt/biblio-996084>
60. Guimarães R, De Oliveira M, Rodrigues I, da Silva J, Gaetti-Jardim E. Descompressão de cisto dentígero: relato de caso. *Perspectivas Experimentais e Clínicas. PECIBES.* 2019; 5(1): 1-11. Disponible en: <https://periodicos.ufms.br/index.php/pecibes/article/view/8515>
61. AboulHosn M, Noujeim Z, Nader N, Berberi A. Decompression and Enucleation of a Mandibular Radicular Cyst, Followed by Bone Regeneration and Implant-Supported Dental Restoration. *Case Rep Dent.* 2019; 9(2); e9584235. Disponible en: <https://pubmed.ncbi.nlm.nih.gov/30729045/>
62. Jungwirth M, Ziccardi V. Decompression of Mandibular Odontogenic Keratocyst Using A Custom Drain: A Technical Note. *Dental Oral Biology and Craniofacial*

- Research. 2019; 2(3): 2-4. Disponible en:
<https://www.sciencerepository.org/citation?doi=10.31487/j.DOBCR.2019.03.03>
63. Gülşen U, Dereci Ö, Gülşen E. Treatment of a calcifying epithelial odontogenic tumour with tube decompression: a case report. *Br J Oral Maxillofac Surg.* 2018; 56(10): 979-981. DOI: 10.1016/j.bjoms.2018.11.008
64. Moturi K, Puvvada D, Kotha P. A Novel, Minimally Invasive Technique in the Management of a Large Cyst Involving the Maxilla in a Child: A Case Report. *Cureus.* 2018; 10(4): e2503. Disponible en:
<https://pubmed.ncbi.nlm.nih.gov/29928563/>

ANEXOS

FICHA BIBLIOGRÁFICAS

AUTORES/ AÑO	TÍTULO	METODOLOGÍA	MUESTRA/POBLACIÓN	RESULTADOS
I. Munoz M, Ruiz A, Piedra G. 2023. ⁴⁰	“Odontogenic Keratocyst Treatment Modalities. A Narrative Review and Case Report”	Reporte de caso	1	Este informe describe un caso clínico de un varón de 20 años que visitó la clínica dental de la Universidad de Costa Rica para la extracción del tercer molar. Como hallazgo radiográfico incidental, se detectó una lesión intraósea en el lado derecho de la mandíbula. El paciente se encontraba asintomático, con masa aumentada en surco posterior derecho y crepitación a la palpación. Se realizó descompresión, enucleación seguida de ostectomía periférica y biopsia incisional, y se instaló un aparato de acrílico personalizado y artesanal en la ventana quirúrgica hasta que se cerró. No se ha documentado recurrencia después de 6 años. El debate continuo sobre la clasificación de OKC por parte de la OMS desafía a la comunidad odontológica a actualizar constantemente sus

				<p>conocimientos sobre las modalidades de tratamiento, teniendo en cuenta la disponibilidad de recursos y las tasas de recurrencia. El objetivo de este artículo es presentar el tratamiento y el seguimiento a largo plazo de un manejo de OKC y revisar concomitantemente sus principales opciones de tratamiento.</p>
<p>2. Anand S, Omprakash S, Halemane S. 2022.⁴¹</p>	<p>“Modified Surgical Stent in Management of Odontogenic Cyst in Mixed Dentition: A Report of Two Cases”.</p>	<p>Reporte de caso</p>	<p>2</p>	<p>La elección del tratamiento de los quistes odontogénicos en el período de dentición mixta depende del tamaño, la ubicación del quiste, la integridad ósea de la pared quística y su proximidad a las estructuras vitales. La enucleación está indicada con quistes más pequeños, logrados mediante la eliminación cuidadosa de un quiste completo sin romper el revestimiento quístico. La marsupialización y la descompresión son los tratamientos de elección para los quistes más grandes, ya que pueden ayudar a preservar el brote dental del diente sucesor y reducir la morbilidad. En la descompresión, se coloca</p>

				<p>un dispositivo cilíndrico (drenaje) en la lesión, que mantiene la comunicación entre la cavidad oral y la lesión quística. Esto disminuye la presión intraquística y resulta en la formación ósea. Presentamos dos casos de quiste odontogénico en niños, donde utilizamos una técnica de descompresión modificada. Se desarrolló un stent quirúrgico modificado con el uso de un aparato de Hawley, lo que condujo a la descompresión quística y a la eventual erupción del diente sucesor. En particular, esta técnica modificada también redujo tanto la incomodidad del paciente como el número de visitas clínicas, por lo que es una opción de tratamiento eficaz.</p>
<p>3. Kirovics M, Penzes D, Moldvai J, Mijiritsky, E, Orsolya Nemeth. 2022.⁴²</p>	<p>“A custom-made removable appliance for the decompression of odontogenic cysts fabricated using a digital workflow”.</p>	<p>Reporte de caso</p>	<p>6</p>	<p>Esta serie de casos tuvo como objetivo evaluar la viabilidad de un dispositivo de descompresión hecho a medida fabricado utilizando un flujo de trabajo digital para descomprimir quistes odontogénicos. Además, los quistes tratados fueron evaluados para los cambios volumétricos.</p>

				<p>Se utilizó un software de reconstrucción tridimensional (3D) (CoDiagnostiX versión 10.4) para obtener el archivo STL (Standard Tessellation Language) mediante la colocación de un implante virtual personalizado para crear un hueco para el tubo del dispositivo de descompresión. El aparato de descompresión se planificó utilizando Dental Wings Open Software (DWOS). Después de la creación rápida de prototipos, el tubo del aparato se perforó con fresas redondas. En los casos en que los aparatos fueron diseñados para reemplazar los dientes, los dientes de dentadura postiza se agregaron utilizando el flujo de trabajo convencional. Los aparatos fueron entregados el día de la cistostomía. Después de la descompresión, se realizó la enucleación del quiste. El volumen del quiste se evaluó mediante la segmentación manual de las reconstrucciones de tomografía computarizada de haz cónico (CBCT) pre y postoperatorias utilizando un</p>
--	--	--	--	--

				<p>dibujo de límite corte por corte con una herramienta de tijeras en el software 3DSlicer 4.10.2. El porcentaje de reducción de volumen se calculó de la siguiente manera: reducción de volumen/volumen preoperatorio \times 100. Resultados: Seis quistes odontogénicos en seis pacientes (5 hombres, 1 mujer; edad 40 años, rango: 15-49 años) con un volumen de quiste pre y postoperatorio de $5597 \pm 3983 \text{ mm}^3$ y $2330 \pm 1860 \text{ mm}^3$ respectivamente ($p < 0,05$). El porcentaje de reducción de volumen fue de $58,84 \pm 13,22 \%$ después de un período de descompresión de 6 meses. Como conclusión se obtuvo que el flujo de trabajo digital descrito en esta serie de casos permite la administración de aparatos de descompresión en el momento de la cistostomía, reduciendo así eficazmente el volumen de quistes odontogénicos. La formación ósea resultante estableció una zona segura alrededor de los puntos de referencia anatómicos; Por lo tanto, durante</p>
--	--	--	--	---

				la cirugía de enucleación, se pueden evitar complicaciones en estos puntos de referencia.
4. Trujillo S, Cuellar M, Alfaro C, Moreno P, Gomez A, Castro J. 2022. ⁴³	“Potential role of active decompression with distraction sugosteogenesis for the management of odontogenic cystic lesions: a retrospective review of 10 cases”.	Reporte de caso	10	El objetivo de este trabajo es describir la descompresión activa y la sugosteogénesis por distracción como una alternativa para el tratamiento de las lesiones quísticas odontogénicas. Se implementó un diseño retrospectivo de estudio de series de casos. La muestra estuvo constituida por 10 pacientes, con una edad media de 19,6 años (rango 14-34). El sesenta por ciento de todos los casos ocurrieron en pacientes masculinos y el 40% en mujeres. El cuarenta por ciento de los casos fueron consistentes con queratocistos odontogénicos con todos los quistes que se presentan en la mandíbula. No se documentaron casos maxilares. El setenta por ciento de tales lesiones eran uniloculares y el 30% multiloculares. Se documentó fenestración/perforación cortical en el 30% de los casos y se observó

				<p>1 fractura patológica. La descompresión activa se realizó durante un promedio de 37 días (rango 30-50 días). Con este sistema, la resolución radiográfica ocurrió en 1-3 meses en el 50% de los casos, 6-12 meses en el 30% de los casos y 12 meses en el 20% de los casos. El seguimiento medio fue de 24,3 meses. No se documentó recurrencia. Las complicaciones incluyeron el desarrollo de fistulas (2 casos), la dehiscencia del colgajo (1 caso) y el tamaño de la unidad intraoral. Conclusiones: Esta investigación revisó la experiencia de 5 años de los autores empleando la descompresión activa con sugosteogénesis por distracción para el manejo de lesiones quísticas odontogénicas y mostró que esta es una alternativa confiable para el manejo de quistes odontogénicos.</p>
5.Osturk G., Dogan S., Gumus H., Soylu E.,	“ Consequences of Decompression Treatment With a Special-Made Appliance	Estudio de casos	20	<p>El propósito de este estudio es evaluar el cambio en la cicatrización ósea antes y después de la descompresión de quistes odontógenos no sindrómicos en niños. Se</p>

Bahadir A., Yilmaz S. 2022. ⁴⁴	of Nonsyndromic Odontogenic Cysts in Children''.			realizó un estudio de cohorte retrospectivo que incluyó a niños diagnosticados con quistes odontógenos no sindrómicos entre enero de 2016 y diciembre de 2020. Las variables del estudio incluyeron los tiempos de medición (línea de base: T0, 1 mes postoperatorio: T1 y tratamiento final: T2), regiones de medición (quiste medio y área de control), maxilar y mandíbula. Las variables de resultado primarias y secundarias fueron la dimensión fractal (FD), el tiempo de tratamiento y el volumen del quiste, respectivamente. La curación ósea se evaluó mediante el método de análisis fractal, cuyos resultados se expresan como FD. Los datos se analizaron mediante análisis de varianza de medidas repetidas de Friedman por rangos, rango de Wilcoxon, pruebas U de Mann-Whitney y Kruskal-Wallis, análisis de correlación de Spearman y modelo de regresión lineal. Se incluyeron en el estudio veintitrés niños (9 niñas, 14 niños) con una edad media de 9,57
--	--	--	--	---

				<p>± 2,02 años. Una comparación de las regiones de medición mostró que el área media del quiste ($1,279 \pm 0,090$) tenía valores de FD significativamente más bajos que el área de control antes de la descompresión (T0; $P < 0,001$). Se observaron diferencias estadísticamente significativas en los valores de FD en T0, T1 y T2 ($1,279 \pm 0,090$, $1,311 \pm 0,090$ y $1,384 \pm 0,075$) en la zona media del quiste ($p < 0,001$). Después de la descompresión, no se encontraron diferencias significativas en los valores de DF entre el quiste medio ($1,384 \pm 0,075$) y el área de control ($1,401 \pm 0,050$). La descompresión resultó en una curación ósea exitosa en niños con quistes odontogénicos. Se deben preferir los métodos de tratamiento conservadores debido a la continuación del crecimiento y desarrollo en pacientes pediátricos.</p>
6.Vinicius S. 2022. ⁴⁵	Dispositivos utilizados na descompressão de lesões císticas	Revisión bibliográfica		Los quistes odontogénicos son procesos que ocurren en los huesos gnáticos. La mayoría de los quistes que afectan a los huesos

	odontogênicas na cavidade oral: uma revisão sistemática''			gnáticos se originan en el epitelio odontogénico. El tratamiento se puede realizar mediante enucleación quirúrgica, resección ósea o con la ayuda de técnicas quirúrgicas de marsupialización o descompresión para lograr la reducción del tamaño del quiste así como preservar las estructuras nobles de la región. Se utilizó una estrategia de Población, Intervención, Comparación, Resultados y Diseño de Estudio (PICOS). Se seleccionaron ocho artículos específicos sobre el uso de dispositivos de descompresión para quistes odontógenos. De un total de 181 lesiones identificadas y confirmadas mediante examen anatomopatológico, se encontraron 123 queratoquistes, 40 quistes dentígeros, 09 quistes radiculares, 01 quiste de origen epitelial, pero sin especificación y 08 ameloblastomas uniuquísticos. Las principales ventajas de la descompresión fueron minimizar la posibilidad de daño a estructuras anatómicas importantes y
--	---	--	--	--

				<p>apuntar a una cirugía definitiva con menor morbilidad. Las principales desventajas fueron el mayor tiempo de tratamiento y la dependencia de la cooperación del paciente. Aunque no hay respuesta sobre cuál es el mejor dispositivo utilizado para la descompresión, este procedimiento es beneficioso para el tratamiento, especialmente en casos de lesiones extensas. El objetivo de este trabajo fue realizar una revisión sistemática sobre los principales tipos de dispositivos utilizados para la descompresión de quistes odontogénicos e integrando los datos publicados disponibles sobre las indicaciones, tipos, ventajas y desventajas de los dispositivos utilizados en la descompresión de lesiones quísticas odontogénicas en la cavidad bucal.</p>
7.Moctezuma A, Santos E, Castaneda E,	“Tratamiento con descompresión de un queratoquiste odontogénico”.	Reporte de caso	1	Este artículo tuvo como objetivo presentar el reporte de un caso de una paciente de 36 años con diagnóstico de queratoquiste odontogénico asociado a un proceso

<p>Gonzalez P, Portilla J. 2021.⁴⁶</p>				<p>inflamatorio crónico. Material y métodos: El tratamiento de elección fue una descompresión de la lesión usando un tubo tipo Penrose, seguida de irrigación con clorhexidina al 2%. Resultados: Durante el seguimiento se observó una reducción de aproximadamente 80% del tamaño original del quiste. De igual manera, la cavidad aceptaba menos cantidad de irrigación; por último, se realizó una biopsia excisional junto con osteotomía periférica. La biopsia reveló un queratoquiste odontogénico con metaplasia escamosa. Discusión: En el presente caso el tratamiento conservador utilizado resultó exitoso; sin embargo, para este tipo de pacientes el seguimiento a largo plazo es recomendable. Además, la asociación con el síndrome del carcinoma basocelular debe considerarse en pacientes con lesiones extensas o múltiples. Conclusiones: El abordaje quirúrgico inicial dirigido a pacientes con tumores odontogénicos agresivos puede tener</p>
---	--	--	--	---

				efectos importantes en la recuperación de los pacientes afectados y en su calidad de vida. Por lo tanto, un adecuado plan de tratamiento requiere de la valoración multidisciplinaria de cada caso.
8. Sanchez J, Aguilar J, Barreno K, Jinez P. 2021. ⁴⁷	“Queratoquiste odontogénico: características diagnósticas y tratamiento quirúrgico conservador”.	Estudio de casos	1	El objetivo de la publicación es presentar el reporte de un caso clínico de un paciente masculino de 21 años con diagnóstico de queratoquiste odontogénico tratado con técnica de descompresión durante cinco meses para posterior enucleación quirúrgica. Se ha comprobado que el tratamiento descompresivo seguido de enucleación y acompañado de métodos adyuvantes es un adecuado manejo terapéutico de los queratoquistes ya que demuestra su menor tasa de recurrencia y su noble comportamiento con las estructuras vitales vecinas. Sin embargo, en todos los casos, se debe realizar un seguimiento periódico para evitar la recurrencia de la lesión.

<p>9. Ferreira J, Chaves C, Oliveira M, Coelho T, Cavalcanti B. 2021⁴⁸</p>	<p>“Total maxillary sinus invasion by odontogenic keratocyst”.</p>	<p>Estudio de casos</p>	<p>1</p>	<p>Introducción: El queratocisto odontogénico es una lesión quística que se deriva de la lámina dental, sus restos o los inicios de un diente normal o supernumerario, antes de la formación de tejidos calcificados. Es equivalente al 11% de todos los quistes odontogénicos, y sólo el 1% de ellos afectan al seno maxilar. Clínicamente, en lesiones más grandes, pueden presentar dolor, hinchazón y drenaje, donde su diagnóstico se confirma mediante imágenes junto con histopatología. Objetivo: Relatar un caso de queratocisto odontogénico grande en el maxilar, que invadió el seno maxilar izquierdo desde el hueso alveolar hasta el nervio infraorbitario, en un paciente de 51 años. Discusión: Entre los tratamientos más agresivos tenemos las tasas más bajas de recurrencia de lesiones, pero tienen desventajas muy significativas que van desde neuropatías hasta desfiguración del paciente, por lo tanto, en quistes grandes, se deben priorizar los tratamientos más</p>
---	--	-------------------------	----------	--

				conservadores. Conclusión: Inicialmente, se deben elegir tratamientos que reduzcan la agresión y el volumen quístico, como la descompresión o la marsupialización, como una forma de proteger estructuras nobles como el nervio alveolar inferior y el nervio infraorbitario, y al mismo tiempo proporcionar un segundo tiempo quirúrgico con una lesión menor y menos agresiva.
10. Siqueria N, Trindade J, Soares J, Hochuli E, Okamoto R, Cavalcanti B. 2021. ⁴⁹	''Unusual treatment for calcifying odontogenic cyst using decompression tube to prevent pathological fracture''	Estudio de casos	1	El quiste odontogénico calcificante (AOC) es una lesión poco frecuente, con comportamiento clínico e histopatológico variable. La forma quística es la característica histológica más frecuente y más común es la presencia de un número variable de células fantasmas en el componente epitelial. El tratamiento estándar para esta lesión es la enucleación seguida de legrado o escisión. Sin embargo, cuando se asocian otros factores, este enfoque de un solo paso puede conducir a complicaciones como fracturas patológicas. Un tratamiento común para los

				<p>queratocistos y los quistes dentígeros, pero poco común para el AOC, ha demostrado una alta efectividad. Por lo tanto, se puede realizar un enfoque de dos etapas utilizando un objeto tubular para realizar la descompresión inicial de la lesión y la escisión posterior de la lesión para prevenir complicaciones. Aquí presentamos un tratamiento en dos etapas, mediante descompresión quirúrgica inicial, de un AOC asociado a un segundo molar inferior en la región basilar mandibular, utilizando un dispositivo tubular, en el que se evitó una fractura patológica. Los resultados de este caso corroboran el uso de la descompresión aplicada al tratamiento del AOC.</p>
11.Heidrich J. 2021. ⁵⁰	“ Descompressão em múltiplos ceratocistos em paciente portadora da síndrome de gorlin-goltz : relato de caso”	Estudio de casos	1	<p>Este estudio tiene como objetivo relatar, describir y analizar el caso de una paciente femenina, de 12 años de edad, con Síndrome de Gorlin-Goltz, diagnosticada con queratoquistes múltiples en la mandíbula, que se encuentra en tratamiento y seguimiento en el Hospital de Clínicas de</p>

				<p>Porto Alegre por el equipo de Cirugía Oral y Maxilofacial. Se realizaron 3 intervenciones quirúrgicas para la instalación de los dispositivos, las cuales se realizaron con la punta de la ventosa quirúrgica o la punta del casquillo de la aguja y se instalaron, bajo anestesia local, en 5 lesiones mandibulares. Se solicitaron radiografías panorámicas aproximadamente a los 4, 17 y 21 meses después del primer procedimiento, así como tomografía computarizada a los 9 meses de la primera intervención quirúrgica. Los resultados del análisis de imágenes mostraron una reducción del volumen quístico y de la reparación ósea. Al paciente se le recomendó realizar irrigación salina en su domicilio y se encuentra en seguimiento con consultas clínicas en el Hospital de Clínicas de Porto Alegre.</p>
12.Zhang L., Pei J., Huang M., Lian W. 2021. ⁵¹	Application of a new drainage plug for large mandibular cysts after	Estudio de casos	74	<p>Para mejorar la descompresión postoperatoria y el drenaje de quistes mandibulares grandes después de la</p>

	fenestration decompression		<p>descompresión por fenestración, se diseñó un nuevo tapón de drenaje y se exploró su viabilidad para la aplicación clínica. Se incluyeron un total de 74 pacientes con quistes mandibulares grandes que requerían descompresión por fenestración y se dividieron aleatoriamente en el grupo de control (n = 34) y el grupo modelo (n = 40). A los pacientes del grupo de control se les dio un tapón convencional, mientras que a los pacientes del grupo modelo se les dio el nuevo tapón de drenaje de silicona. El molde del tapón de drenaje se imprimió utilizando tecnología de impresión 3D. Posteriormente, se llenó el molde con material de silicona y se colocó el tubo de drenaje dentro del molde para realizar un tapón de drenaje. Se evaluó el efecto clínico del nuevo tapón de drenaje y se comparó el tiempo de recuperación postoperatoria entre los 2 grupos. Resultados: En el grupo modelo, el tiempo promedio de desgaste del nuevo tapón de drenaje fue de</p>
--	-------------------------------	--	---

				aproximadamente 13 meses. En comparación con el grupo de control, el curso del tratamiento en el grupo modelo se acortó en aproximadamente 5 meses, con un mejor ajuste, menos restos de comida y una instalación y extracción más sencilla. Conclusiones: El nuevo tapón de drenaje proporciona más comodidad y mejor pronóstico para los pacientes después de la descompresión por fenestración, y es muy prometedor para la aplicación clínica.
13. Domingues, N. R. A. P.; Marao, h. F.; roman-torres, C. V. G.; sendyk, w. pimentel, ⁵²	“Conservative treatment of mandibular keratocyst - 1 year follow-up”.	Estudio de casos	1	El queratocisto es un quiste de desarrollo raro con alto poder destructivo y puede alcanzar grandes dimensiones y una alta tasa de recurrencia. La mayor parte de esta lesión afecta a hombres de 20 a 40 años, afectando la región posterior de la mandíbula. Puede ser asintomática cuando en pequeñas dimensiones incluso con crecimiento lento, el diagnóstico a menudo se puede observar en los exámenes de control radiográfico que se utilizan en nuestra práctica clínica diaria. El propósito

				<p>de este informe de caso fue demostrar el tratamiento conservador del queratocisto odontogénico (OK) en un niño de seis años. El paciente fue sometido a un examen de imagen (radiografía panorámica) y a un procedimiento quirúrgico con el resultado de una anatomía patológica. Es importante informar que el objetivo se logró con la cirugía, pero vale la pena mencionar que la incomodidad causada por el dispositivo y la dificultad de limpieza del paciente estaba presente. Se observa que el seguimiento de este estudio fue de un año y creemos que el paciente debe continuar asistiendo a consultas preventivas, debido al alto poder de recurrencia de esta patología. Concluimos que la descompresión fue un método utilizado como tratamiento conservador y esta opción de tratamiento sigue siendo considerada exitosa y mucho menos invasiva entre las posibilidades presentadas para este tipo de patología.</p>
--	--	--	--	---

<p>14. Vancocelos T, Barros L, Dan S, Neves D. 2020.⁵³</p>	<p>“Queratocisto odontogênico em mandíbula: relato de caso”.</p>	<p>Estudio de casos</p>	<p>1</p>	<p>El objetivo de este estudio fue presentar un caso clínico sobre el diagnóstico y tratamiento de un queratocisto odontogénico en la región posterior de la mandíbula. Caso clínico: Paciente del sexo femenino, normosemia, feodermia. Se observó un aumento en el volumen extraoral, en el lado derecho de la cara en la región del ángulo mandibular. El examen radiográfico periapical reveló una imagen radiolúcida uniocular bien definida asociada al diente 47. El examen físico intraoral reveló abultamiento óseo en la región del diente. Se solicitó entonces una tomografía computarizada, en la que se detectó una extensa lesión ósea expansiva en la rama mandibular derecha. Se realizó una punción por aspiración local, detectando la presencia de contenido líquido. Primero, se realizó una biopsia incisional con la instalación de un dispositivo descompresivo. El informe histopatológico fue de un quiste odontogénico inflamatorio. El dispositivo</p>
---	--	-------------------------	----------	--

				de descompresión permaneció durante 9 meses, presentando una disminución significativa de la lesión. La lesión restante fue entonces enucleada, asociada a la extracción dental 47 y 48 y se envió material para histopatología, que esta vez confirmó el diagnóstico de queratocisto odontogénico. En la prueba de imagen postoperatoria de 6 meses, se observó la formación ósea completa sin signos de recurrencia. Conclusión: El tratamiento propuesto demostró ser eficaz en el tratamiento del queratocisto odontogénico, el seguimiento con exámenes de imagen es extremadamente importante, considerando la posibilidad de recurrencia.
15. Kimura M, Ishibashi K, Shibata U, Nishiwaki S, Umemura M. 2020. ⁵⁴	“A new decompression device for treating odontogenic cysts using a silicone tube”.			La descompresión se realiza creando una pequeña abertura en un quiste y manteniéndola abierta usando un desagüe. Esto disminuye la presión intraluminal en la cavidad quística al mantener la cavidad oral abierto, y también puede reducir el tamaño

				de la lesión y alejarla de las estructuras vitales.
16.Muret M.,Malthiery E., Casenave T., Costes V. 2020. ⁵⁵	“ Decompression: a first-intention treatment for “large” non-syndromic odontogenic keratocysts”.	Revisión bibliográfica		El objetivo de este artículo es describir detalladamente los diferentes tratamientos del queratoquiste odontogénico y especialmente resaltar el interés de la descompresión. Los primeros artículos que sugieren la descompresión y la marsupialización como tratamientos para los quistes mandibulares se encuentran en la literatura alemana publicada en 1892 y 1910 por Partsch. La descompresión implica cualquier técnica para aliviar la presión intraquística que provoca la expansión del quiste. Se realiza haciendo una abertura en la pared del quiste. Con mayor frecuencia, las técnicas de descompresión utilizan un drenaje para mantener abierta la cavidad del quiste. Como variante, la marsupialización tiene como objetivo exteriorizar el contenido interno de la cavidad, convirtiendo el quiste en una bolsa: se reseca la pared superficial y se suturan sus

				<p>bordes cortados a la mucosa adyacente. La cavidad se rellena con una cinta de gasa medicada (impregnada con barniz de Whitehead, por ejemplo) y se cambia cada diez días hasta que la herida cicatrice por completo. Por lo tanto, con cualquier método de descompresión, el quiste pierde su funcionamiento independiente. La descompresión, con drenaje o por marsupialización, puede llevar a la desaparición completa de la lesión. Pero la mayoría de las veces, la descompresión implicará una cirugía en dos etapas: primero, marsupialización o descompresión para disminuir el volumen y la proximidad con estructuras anatómicas vitales cercanas, y luego la enucleación.</p>
18. Figueiredo F, Dos Santos A, Da Silva J, De Mendonca J, Pelissaro G, De	“Queratocisto odontogênico: uma abordagem cirúrgica”.	Estudio de casos	1	El queratoquiste odontogénico es una neoplasia benigna en la que se encuentran lesiones únicas o múltiples en huesos o cavidades. El objetivo de este trabajo es informar un caso clínico de una lesión de queratoquiste odontogénico, mostrando un

<p>Souza A, Gaetti E.2019.⁵⁶</p>				<p>diagnóstico y tratamiento correctos. El informe del caso es una paciente de 32 años, melanoderma, que ingresó en la Facultad de Odontología de la Universidad Federal de Mato Grosso do Sul, en 2017, presentando una lesión radiotransparente con halo esclerótico en la región angulada. Mandíbula izquierda, sin afectación de dientes y / o raíces adyacentes. Se realizó una tomografía computarizada, con una hipótesis diagnóstica radiográfica de la patología mencionada. El plan de tratamiento adoptado recomendó una intervención conservadora de descompresión y seguimiento postoperatorio. El paciente se encuentra en el postoperatorio de 19 meses sin dolor y/o molestias funcionales.</p>
<p>19.Martorelli S., Bartolomeu D., Rodrigues M., Oliveira F. 2019.⁵⁷</p>	<p>“Descompressão de cístico dentígero gigante - relato de caso / Giant cystic decompression - case report”</p>	<p>Estudio de casos</p>	<p>1</p>	<p>El quiste dentígero es el más común de los quistes odontógenos, su génesis se produce a partir de la separación del folículo de la corona de un diente retenido, y se encuentra comúnmente en terceros molares y caninos</p>

				<p>superiores. Se presentan principalmente en personas jóvenes, de forma asintomática, y pueden provocar asimetría facial. Su diagnóstico es radiográfico e histopatológico, y su tratamiento clásico se realiza mediante enucleación, con posible asistencia de marsupialización mediante descompresión. El presente informe describe a un paciente masculino de 14 años, con quejas de aumento de volumen y deformidad facial. La hipótesis diagnóstica de quiste dentígero se confirmó tras biopsia de marsupialización, con mejoría radiológica a los nueve meses, cuando se realizó enucleación total. Cinco años después de la segunda intervención, el paciente presentó neoformación ósea completa (UA).</p>
<p>20.Tavares R., Oliveira M., Rodrigues S., Silva S., Gaetti E. 2019.⁵⁸</p>	<p>“ Descompressão de cisto dentígero: relato de caso”</p>	<p>Reporte de caso</p>	<p>1</p>	<p>El Quiste Dentígero es una lesión benigna que se origina por la acumulación de líquido entre el epitelio reducido del órgano del esmalte y la corona del diente impactado. Los terceros molares inferiores y los</p>

				<p>caninos superiores son los dientes más afectados. Por lo tanto, este trabajo tiene como objetivo reportar el caso clínico de una paciente femenina, 62 años, caucásica, remitida a la clínica de cirugía de la Facultad de Odontología de la Universidad Federal de Mato Grosso do Sul para evaluación de un hallazgo radiológico en la región de el diente incluido 48. Durante el examen clínico extraoral no se observó nada destacable, observándose intraoralmente sólo un ligero abultamiento de las cortezas óseas. En el examen de imagen se observó una extensa lesión radiolúcida con un halo esclerótico en la región posterior de la mandíbula, circunscribiendo la corona del diente 48 incluido en posición horizontal en el cuerpo de la mandíbula. Tales consideraciones llevaron al diagnóstico inicial de quiste dentígero o queratoquiste odontogénico. Como tratamiento se optó en primer lugar por la descompresión de la bolsa quística para posterior enucleación y</p>
--	--	--	--	---

				<p>extracción del elemento 48. Se puncionó la cavidad con resultado negativo. Luego se decidió descomprimir la lesión con un dispositivo de goma luego de una incisión y ostectomía en la región medial de la lesión, enviando el techo de la lesión para análisis histopatológico. Luego de suturar el dispositivo, éste permaneció en su posición durante 21 días, requiriendo irrigación en su interior con solución salina al 0,9%. El examen histopatológico confirmó la hipótesis de un quiste dentígero. El paciente estuvo en seguimiento clínico semanal hasta el cierre de la bolsa quística tras la retirada del dispositivo de goma. Durante el examen radiográfico postoperatorio de 70 días se constató formación ósea en la región operada, hecho que demuestra la efectividad de la técnica. La paciente será monitoreada y luego de una mayor formación ósea, se le realizará una enucleación y extracción de 48 dientes de forma más segura.</p>
--	--	--	--	--

<p>21. AboulHosn M, Noujeim Z, Nader N, Berberi U. 2019.⁵⁹</p>	<p>“Decompression and Enucleation of a Mandibular Radicular Cyst, Followed by Bone Regeneration and Implant-Supported Dental Restoration”.</p>	<p>Estudio de casos</p>	<p>1</p>	<p>Los quistes odontogénicos generalmente se tratan mediante enucleación (cistectomía). Los quistes limitados (menos de 5 cm) generalmente se manejan mediante escisión primaria (cistectomía total), mientras que los más grandes (que exceden los 5 cm) a menudo se descomprimen o marsupializan. Debido a que consiste solo en abrir una ventana quirúrgica mucho más pequeña, la descompresión se considera un método de tratamiento más conservador: este método asocia la creación de una abertura (ventana) en la cavidad quística con la sutura de un dispositivo de descompresión (tubo de plástico o stent) en la periferia del quiste. Además de liberar presión intraluminal en la cavidad patológica, este procedimiento ayuda a que la lesión disminuya progresivamente de volumen "con un aumento gradual de la aposición ósea" y preserva la vitalidad pulpar y la integridad periodontal de los dientes adyacentes. Estamos reportando un caso de quiste</p>
---	--	-------------------------	----------	---

				radicular mandibular que fue tratado por descompresión, seguido de enucleación, reconstrucción ósea y restauración con dos implantes dentales osteointegrados. La cavidad quística disminuyó progresivamente en volumen y aumentó en densidad ósea.
22.Jungwith M., Ziccardi V. 2019. ⁶⁰	“Decompression of Mandibular Odontogenic Keratocyst Using A Custom Drain: A Technical Note”.	Estudio de casos	11	Este artículo describe la aplicación de un drenaje de titanio personalizado (Biomet® Jacksonville, FL) asegurado con tornillos óseos para la descompresión de un OKC en un hombre de 77 años. Un hombre de 77 años con antecedentes médicos significativos solo por hipertensión presentó una lesión expansiva y compresible de la rama ascendente derecha no asociada con dientes. Se obtuvo una radiografía panorámica que demostró una gran radiolucidez unilocular expansiva que se extendía desde el ángulo de la mandíbula derecha hasta la apófisis coronoides. Las imágenes adicionales con tomografía computarizada revelaron una lesión

				<p>expansiva bien definida de la mandíbula derecha de 5,0 x 3,4 x 3,0 cm de tamaño en su dimensión mayor con dehiscencia bucal y lingual. La lesión borró la cara superior del canal del nervio alveolar inferior en el ángulo de la mandíbula. Debido al tamaño de la lesión y edad avanzada del paciente, eligió someterse a descompresión de la lesión antes de la posterior enucleación y reconstrucción inmediata. Este informe de caso demuestra el uso de un drenaje personalizado para la descompresión de un OKC en un hombre de 77 años. En el transcurso de un año, el tamaño del quiste disminuyó drásticamente, lo que resultó en una marcada regeneración ósea alrededor del canal del nervio alveolar inferior para permitir la preservación del nervio y el mantenimiento de la continuidad mandibular. El drenaje personalizado tiene muchos elementos clave de un dispositivo de descompresión ideal: se fija en su lugar, evita que se desplace hacia la cavidad ósea,</p>
--	--	--	--	---

				es lo suficientemente pequeño como para no interferir con la masticación, proporciona un puerto accesible para irrigar la cavidad quística y es higiénico y fácil de limpiar. paciente. Como tal, el drenaje personalizado es un dispositivo prometedor en el arsenal del cirujano para la descompresión de grandes OKC y otros quistes odontogénicos.
23. Gulsen U, Dereci O, Gulsen E. 2018. ⁶¹	“Treatment of a calcifying epithelial odontogenic tumour with tube decompression: a case report”	Estudio de casos	1	El tratamiento conservador de los tumores odontogénicos con descompresión o marsupialización no es frecuente, pero se puede realizar con éxito en aquellos con un patrón quístico. Presentamos un tumor odontogénico epitelial calcificante que fue tratado mediante descompresión tubular y posterior enucleación.
24. Benna S, Arayathinal G. 2018. ⁵²	“The use of dual nasal trumpet stents to decompress keratocystic odontogenic tumours”	Estudio de casos	1	La enucleación combinada con la descompresión y la marsupialización para los tumores odontogénicos queratoquísticos tiene resultados comparables a los tratamientos más agresivos con menor morbilidad y preservación de estructuras

				<p>vitales importantes. En la mandíbula, hay una tendencia hacia el cierre espontáneo de la fistula y la reformación del quiste que el maxilar, particularmente en la mandíbula posterior. Las técnicas estables y fiables para prevenir el cierre espontáneo de la fistula y la reforma del quiste son ventajosas.</p>
--	--	--	--	---