



Título

**CASO CLÍNICO: PRÓTESIS TELESCÓPICA COMO ALTERNATIVA DE
RETENEDORES ESTÉTICOS EN PRÓTESIS PARCIAL REMOVIBLE.**

Autores:

Bonilla Soublett Kevin Gabriel.C.I.:28.001.773

Núñez Rodríguez Moisés Abraham. C.I.: 29.550.054



REPÚBLICA BOLIVARIANA DE VENEZUELA

UNIVERSIDAD JOSÉ ANTONIO PÁEZ

FACULTAD DE CIENCIAS DE LA SALUD

ESCUELA DE ODONTOLOGÍA



**CASO CLÍNICO: PRÓTESIS TELESCÓPICA COMO ALTERNATIVA DE
RETENEDORES ESTÉTICOS EN PRÓTESIS PARCIAL REMOVIBLE.**

Proyecto de Trabajo de Grado presentado como requisito parcial para optar por el título de
Odontólogo.

Autores:

Bonilla Soublett Kevin Gabriel.

C.I.:28.001.773

Núñez Rodríguez Moisés Abraham.

C.I.: 29.550.054

Tutor Académico:

Od. Martín Correa

San Diego, Junio 2023



REPÚBLICA BOLIVARIANA DE VENEZUELA
UNIVERSIDAD JOSÉ ANTONIO PÁEZ
FACULTAD DE CIENCIAS DE LA SALUD
ESCUELA DE ODONTOLOGÍA



CONSTANCIA DE ACEPTACIÓN DEL TUTOR

Mediante la presente hago constar que he leído el Proyecto, elaborado por los ciudadanos **Kevin Bonilla y Moisés Núñez**, titulares de la cédula de identidad N° **V. 28.001.773** y **V. 29.550.054**, respectivamente, para optar al grado académico de Odontólogo, cuyo título es **CASO CLÍNICO: PRÓTESIS TELESCÓPICA COMO ALTERNATIVA DE RETENEDORES ESTÉTICOS EN PRÓTESIS PARCIAL REMOVIBLE**, adscrito a la línea de investigación: Caso Clínico, y declaro que acepto la tutoría del mencionado Proyecto y de Trabajo de Grado durante su etapa de desarrollo hasta su presentación y evaluación por el jurado evaluador que se designe; según las condiciones del Reglamento de Estudios de la Universidad José Antonio Páez.

En San Diego, a los 24 días del mes de marzo del año dos mil 2023

Od. Martín Correa Rondón

CI V-6.138.509



REPÚBLICA BOLIVARIANA DE VENEZUELA
UNIVERSIDAD JOSÉ ANTONIO PÁEZ
FACULTAD DE CIENCIAS DE LA SALUD
ESCUELA DE ODONTOLOGÍA



CONSTANCIA DE APROBACIÓN PARA LA PRESENTACIÓN PÚBLICA DEL TRABAJO DE GRADO

Quien suscribe Dr. Martin Correa, portador de la cédula de identidad N.º V-6.138.509, en mi carácter de tutor del trabajo de grado presentado por el(la)(los) ciudadanos(as) **Kevin Bonilla** y **Moisés Núñez**, portadores de la cédula de identidad N.º **V-28.001.773** y **V-29.550.054**, titulado, **PRÓTESIS TELESCÓPICA COMO ALTERNATIVA DE RETENEDORES ESTÉTICOS EN PRÓTESIS PARCIAL REMOVIBLE** presentado como requisito parcial para optar al título de Odontólogo, considero que dicho trabajo reúne los requisitos y méritos suficientes para ser sometido a la presentación pública y evaluación por parte del jurado examinador que se designe.

En San Diego, a los 20 días del mes de Junio del año dos mil veintitrés

Od. Martin Correa Kondón

CI V-6.138.509



REPÚBLICA BOLIVARIANA DE VENEZUELA
UNIVERSIDAD JOSÉ ANTONIO PÁEZ
FACULTAD DE CIENCIAS DE LA SALUD
ESCUELA DE ODONTOLOGÍA



ACTA DE APROBACIÓN DEL TRABAJO DE GRADO

El jurado designado por la Facultad de Ciencias de la Salud, para la evaluación del trabajo de grado titulado "PRÓTESIS TELESCÓPICA COMO ALTERNATIVA DE RETENEDORES ESTÉTICOS EN PRÓTESIS PARCIAL REMOVIBLE. Caso clínico", realizado por los ciudadanos **Moisés Núñez. R** y **Kevin Bonilla. S**, titulares de la cédula de identidad 29.550.054 y 28.001.773, respectivamente. Cursantes de la carrera ODONTOLOGÍA, hace constar que después de analizar su contenido y oír la exposición oral, considera que reúne los méritos suficientes para su **aprobación**.

En San Diego, a los veintisiete días del mes de Junio del año dos mil veintitrés

Carmen Zarate

Jurado

Nombre: Carmen María Zarate

C.I.: 18543233



Carolina

Jurado

Nombre: Carolina Morales

C.I.: 13.508322

Marta Espinoza

Tutor Académico:

Nombre: MARTA ESPINOZA

C.I.: Marta Espinoza 6.138709

DEDICATORIA

Primeramente quiero dar las gracias a mis padres que a pesar de las adversidades y los obstáculos que se me presentaron a lo largo de la carrera, nunca dejaron de creer en mi y en mis capacidades, y cuando quise caer, ellos me ayudaron a levantarme. También quiero agradecer a mi segunda familia, mis amigos que sin ellos no estaría donde estoy en este momento, gracias por hacerme sentir como en mi casa cuando estaba con ustedes, gracias por apoyarme y subirme los ánimos en cada momento, gracias por educarme y enseñarme.

También quiero agradecer a todo el equipo detrás de la tesis, a nuestro tutor Od.Martin Correrá que sin el, no estuviéramos haciendo nada de esto, a la Técnico Ana por la elaboración de la prótesis, a Mariangel por su aporte en la parte quirúrgica del caso, y a especialmente y insisto, a nuestros amigos (Andrea Rojas, Alejandro Mejias, Jorge Sánchez y Jesús Sepúlveda) por ayudarnos y apoyarnos en cada momento.

Por último pero no menos importante le doy las gracias a mi futuro colega y amigo (Kevin Bonilla) porque de verdad yo no pude haber hecho este caso sin él, sin sus habilidades, destrezas y conocimientos, gracias, juntos hacemos un gran equipo.

Este caso es para ustedes.

Espero que se sientan orgullosos de lo que hemos logrado

Núñez Moisés

DEDICATORIA

Primeramente, quiero agradecer a mi madre por creer en mí cuando tomé la decisión de estudiar esta hermosa carrera, y que sin importar los obstáculos o la falta de apoyo por otras personas ella siempre estuvo para mí en altas y bajas durante estos 5 años desde que salí de casa, porque sin ella no hubiera podido lograr ni la mitad de lo que he hecho hoy en día.

También quiero agradecer a todos los profesores con los que tuve la suerte de recibir sus conocimientos y experiencias, porque no me dieron solo conocimiento, sino que me ayudaron a formarme como un verdadero profesional, con ética y moral

Por último y no menos importante quiero agradecer a los amigos que he hecho en el transcurso de la carrera, que se convirtieron en mi familia aquí fuera de mi casa, y que pronto tendré la suerte de llamarlos colegas, porque solo nosotros sabemos los buenos momentos y los amargos que hemos pasado juntos, y a pesar de todo nos hemos apoyado en todo momento para seguir adelante luchando por un sueño

Bonilla Kevin

RECONOCIMIENTO

A DIOS, primeramente,

A nuestros PADRES y FAMILIARES,

A nuestros AMIGOS y todas las personas que nos acompañaron en este proceso, A la Universidad José Antonio Páez y profesores,

A nuestra TUTOR ACADEMICO por todo el apoyo.

Gracias a todos ellos que de una forma u otra nos ayudaron a llegar hasta acá

Bonilla; Kevin

Núñez; Moisés

INDICE GENERAL

CONTENIDO

	PP
Paginas Preliminares	
Resumen informativo	1
Informativa summary	2
Introducción	3
CAPITULO I EL PROBLEMA	
1.1 Planteamiento del problema	5
1.1.2 formulación del problema	5
1.2 Objetivos de la investigación	5
1.2.1 Objetivo general	5
1.2.2 Objetivos específicos	6
1.3 Justificación	7
1.4 Alcance y Limitaciones	8
CAPITULO II MARCO TEORICO	
2.1 Antecedentes	9
2.2 Bases Teóricas	12
2.3 Bases Legales	16
2.4 Definición de términos	17
CAPITULO III MARCO METODOLOGICO	
3.1 Naturaleza de la Investigación	18
3.2 Diseño y tipo de la investigación	19
3.3 Nivel de profundidad	19
CAPITULO IV ANALISIS DE LOS RESULTADOS	
4.1 presentación y análisis de resultados	20
CAPITULO V CONCLUSIONES Y RECOMENDACIONES	
5.1 Conclusiones	25
5.2 Recomendaciones	25
REFERENCIAS BIBLIOGRAFICAS	27

**LISTA DE GRÁFICOS Y FIGURAS
CONTENIDO**

Figura	pp
Figura 1. A) lateralidad derecha. B) lateralidad izquierda C) lateralidad izquierda	20
Figura 2. A) inmediatamente después de las exodoncias. B) una semana después. C) dos semanas después	21
Figura 3. A) antes del tallado de muñones B) posterior al tallado de muñones	22
Figura 4. A) Copines fijos en modelo de yeso listos para ser instalados B) copines fijos instalados en boca	22
Figura 5. A) Lateralidad demostrando la prueba con rodete en cera B) cofias internas fabricadas	23
Figura 6. A) lateralidad izquierda B) lateralidad derecha	23
Figura 7. A) Prótesis inferior vista externa e interna, B) Prótesis superior vista externa e interna C) lateralidad izquierda y derecha adaptación inicial	24
Figura 8. A) lateralidad izquierda y derecha de adaptación inicial B) lateralidad izquierda y derecha instalación final C) comparativa de antes y después de carillas directas	24



REPÚBLICA BOLIVARIANA DE VENEZUELA
UNIVERSIDAD JOSÉ ANTONIO PÁEZ
ACULTAD DE CIENCIAS DE LA SALUD
ESCUELA DE ODONTOLOGÍA



PRÓTESIS TELESCÓPICA COMO ALTERNATIVA DE RETENEDORES ESTÉTICOS EN PRÓTESIS PARCIAL REMOVIBLE.

Autores: Kevin Bonilla

Moisés Núñez

Tutora: Martin Correa

Línea de investigación: Caso Clínico

Fecha: Junio, 2023

RESUMEN INFORMATIVO

Cuando se habla de una prótesis parcial removible (PPR), se toma en cuenta que el paciente recupere sus capacidades funcionales y estéticas, usando bases metálicas en la mayoría de los casos por su durabilidad, rigidez y biocompatibilidad, entre la estructura PPR previamente mencionada, se destaca los retenedores directos e indirectos, los cuales cumplen función de retención y estabilidad para la prótesis, los cuales se pueden encontrar en el sector anterior de acuerdo a la necesidad del caso, cuando esto ocurre se muestra en la mayoría de los casos una inconformidad estética, por parte de los pacientes por la prominencia de los retenedores, lo cual puede afectar la autoestima en los pacientes portadores de prótesis parcial removible. Los pacientes parcialmente edéntulos ven disminuida su capacidad masticatoria, por lo que en la literatura se han planteado varias alternativas de tratamientos dentales para lograr su rehabilitación, incluidas las prótesis fijas y removibles. Siendo importante valorar el estado periodontal de los dientes remanentes, para considerar un buen pronóstico del tratamiento. Siendo el pronóstico, la predicción del futuro patrón de la enfermedad en términos de su resultado desde el comienzo hasta el tratamiento. Históricamente, la rehabilitación oral ha evolucionado desde una prótesis parcial removible y total, hasta llegar a los implantes dentales. Las limitaciones financieras y otras prioridades pueden hacer que el paciente llegue a elegir algún tratamiento más óptimo y deseable. Los retenedores telescópicos, además de ser rentables, amplían la gama de alternativas de tratamiento en pacientes edéntulos parciales, al combinar las ventajas de las prótesis fijas y removibles.

Descriptor: prótesis parcial, retención, telescópica, rehabilitación oral, edéntulos parciales.



BOLIVARIAN REPUBLIC OF VENEZUELA
UNIVERSIDAD JOSÉ ANTONIO PÁEZ
FACULTY OF HEALTH SCIENCES
SCHOOL OF DENTISTRY



**TELESCOPIC DENTURE AS AN ALTERNATIVE TO AESTHETIC RETAINERS
IN REMOVABLE PARTIAL DENTURES**

Authors: Kevin Bonilla

Moisés Núñez

Tutor: Martin Correa

Research line: Clinical case

Date: June, 2023

INFORMATIVE SUMMARY

When talking about a removable partial denture (PPR), it is taken into account that the patient recovers his functional and aesthetic capacities, using metallic bases in most cases due to their durability, rigidity and biocompatibility, among the previously mentioned PPR structure, direct and indirect retainers stand out, which fulfill the function of retention and stability for the prosthesis, which can be found in the anterior sector according to the need of the case, when this occurs, a nonconformity is shown in most cases aesthetics, on the part of the patients due to the prominence of the retainers, which can affect self-esteem in patients with removable partial dentures. Partially edentulous patients see their masticatory capacity diminished, which is why several dental treatment alternatives have been proposed in the literature to achieve their rehabilitation, including fixed and removable prostheses. Being important to assess the periodontal status of the remaining teeth, to consider a good prognosis of the treatment. Prognosis being the prediction of the future pattern of the disease in terms of its outcome from onset to treatment. Historically, oral rehabilitation has evolved from removable partial and total dentures to dental implants. Financial limitations and other priorities may cause the patient to choose some more optimal and desirable treatment. Telescopic retainers, in addition to being cost-effective, broaden the range of treatment alternatives in partially edentulous patients, by combining the advantages of fixed and removable prostheses.

Descriptors: partial denture, retention, telescopic, oral rehabilitation, partial edentulous.

INTRODUCCIÓN

El avance tecnológico de las últimas décadas, en cada uno de las superficies de conocimiento y en especial en medicina y ciencias afines, como es el caso de la odontología, han permitido lograr mejores avances en el tratamiento odontológico para los pacientes y a su vez perfeccionar la presentación, conocimiento y aplicación de nuevos materiales dentales, ofreciendo de esta manera una amplia gama de modalidades, tales como en restauraciones telescópicas.

El uso de estas restauraciones telescópicas da como resultado una gran parte de los beneficios relevantes para diferentes pacientes portadores de prótesis parciales removibles (P.P.R) además de un resultado estético. La justificación de las propiedades del caso clínico a evaluar permite la elección basada en la prueba y mayor experiencia en el conocimiento de los procedimientos para la implementación con los requisitos de una rehabilitación.

CAPITULO I

EL PROBLEMA

1.1. Planteamiento del problema

Las prótesis parciales removibles metálicas son diseñadas y estructuradas de tal modo que el paciente pueda instalarlas y retirarlas de la boca, facilitando, de este modo, la limpieza y el mantenimiento de la higiene bucal. Constan de una estructura o base compuesta por un material plástico o una aleación metálica que soporta los dientes artificiales. La sujeción de estas prótesis se establece mediante unos elementos de retención (ganchos o ataches) que se conectan en los dientes remanentes del paciente. También se aprovechan los procesos alveolares como zonas de soporte y sujeción. En algunos casos es necesario preparar algunos dientes mediante tratamientos ortodóncicos, ferulizaciones, etc., antes de tomar las impresiones. Una de las mayores desventajas que ofrecen este tipo de prótesis parciales es la necesidad de emplear ganchos como elementos de retención. Generalmente, estos ganchos son visibles y, a pesar del cuidado con que se diseñan, resultan antiestéticos. En aquellos casos que el diseño del gancho no esté correctamente concebido, los dientes pilares correrán el riesgo de caries dental. (1)

Cuando se habla de una prótesis parcial removible (PPR), se toma en cuenta que el paciente recupere sus capacidades funcionales y estéticas, usando bases metálicas en la mayoría de los casos por su durabilidad, rigidez y biocompatibilidad, entre la estructura PPR previamente mencionada, se destaca los retenedores directos e indirectos, los cuales cumplen función de retención y estabilidad para la prótesis, los cuales se pueden encontrar en el sector anterior de acuerdo a la necesidad del caso, cuando esto ocurre se muestra en la mayoría de los casos una inconformidad estética, por parte de los pacientes por la prominencia de los retenedores, lo cual puede afectar la auto-

estima en los pacientes portadores de prótesis parcial removible. Los pacientes parcialmente edéntulos ven disminuida su capacidad masticatoria, por lo que en la literatura se han planteado varias alternativas de tratamientos dentales para lograr su rehabilitación, incluidas las prótesis fijas y removibles. Siendo importante valorar el estado periodontal de los dientes remanentes, para considerar un buen pronóstico del tratamiento. Siendo el pronóstico, la predicción del futuro patrón de la enfermedad en términos de su resultado desde el comienzo hasta el tratamiento. Históricamente, la rehabilitación oral ha evolucionado desde una prótesis parcial removible y total, hasta llegar a los implantes dentales. Las limitaciones financieras y otras prioridades pueden hacer que el paciente llegue a elegir algún tratamiento más óptimo y deseable. Los retenedores telescópicos, además de ser rentables, amplían la gama de alternativas de tratamiento en pacientes edéntulos parciales, al combinar las ventajas de las prótesis fijas y removibles. Las coronas telescópicas como retenedores para prótesis removibles se introdujeron a principios del siglo XX. El término acuñado fue corona y cofia, o Konuskrone, un término alemán que describe un diseño en forma de cono. Estas coronas exhiben retención por fricción cuando se asientan completamente usando un efecto de cuña. Cuanto más pequeños son los ángulos de convergencia de las cofias telescópicas, mayor es la fuerza de retención. A lo largo de los años se han podido describir varias ventajas de las prótesis telescópicas; 1) Preservación de las crestas alveolares residuales durante más tiempo debido a la presencia de dientes naturales restantes, en comparación con las prótesis totales convencionales; 2) Dirección de las fuerzas verticales a lo largo de los ejes largos de los dientes, favorable para los dientes pilares; 3) Mantenimiento de la higiene bucal y la salud periodontal alrededor de los dientes pilares, debido a que hay áreas de fácil acceso y limpieza después de retirar la prótesis de la boca; 4) El efecto de ferulización de una prótesis telescópica tiene un efecto estabilizador favorable sobre la dentición remanente; 5) Se puede retirar y reparar

en caso de falla de los dientes pilares, sin reconstruir toda la prótesis; 6) Mayor beneficio psicológico para el paciente al asegurar la retención de los dientes naturales. (2)

La sobredentadura telescópica se refiere a la aplicación de tensión superficial interfacial y un mecanismo de retención de ajuste por fricción mediante el uso de cofias dobles. Los colados primarios consisten en cofias fresadas en paralelo de cobertura total que se cementan a los dientes preparados. La estructura de metal de la superestructura está fabricada para encajar en las cofias primarias, lo que mejora la retención. (3)

Las coronas telescópicas como sistema protodóntico de doble corona permite realizar una ferulización cruzada de la arcada dentaria, lo cual va a permitir una estabilización de los dientes a largo plazo. El concepto de doble corona y el diseño intrínseco de las mismas hace que la transmisión de las fuerzas masticatorias sean lo más favorable al diente ya que estas se van a producir siempre en sentido axial al eje del diente. La posibilidad de que el paciente pueda retirar la estructura secundaria hace más fácil la higiene de los dientes pilares sobre todo si se compara con la dificultad de limpieza de un puente fijo convencional. (4)

Un problema frecuente, que encontramos a la hora de planificar casos de pacientes parcialmente desdentados asociado a desgaste dental severo, consiste en seleccionar la terapéutica más conservadora para mantener la integridad del remanente dentario, que a su vez está disminuido por la patología acumulada a lo largo de los años. Este dilema se debe a las diferentes alternativas que tiene el tratamiento protodóntico en casos de rehabilitaciones oclusales completas. Actualmente, la capacidad adhesiva de diversos materiales odontológicos permite el abordaje de estos casos complejos con una preparación mínima de los tejidos dentarios, siendo este principio determinante para disminuir las complicaciones derivadas de las preparaciones dentales tradicionales. Ade-

más, siguiendo la filosofía restauradora biomimética. Una PPR anclada mediante coronas telescópicas tiene un impacto positivo en la preservación de los dientes pilares, ya que la conexión entre los dientes pilares y la PPR, unida al redireccionamiento axial de las cargas, reduce la movilidad existente en los dientes aumentando su supervivencia. En general, la tasa de extracción de dientes pilares con coronas telescópicas puede ser considerada baja, especialmente teniendo en cuenta que una prótesis telescópica es una forma de tratamiento que incluso permite que los dientes con un pronóstico reservado (por ejemplo, periodonto reducido) se incorporen a la rehabilitación. En general, el tiempo de supervivencia de los dientes pilares con prótesis telescópicas es muy similar al de dientes pilares con coronas de recubrimiento parcial o completo. (5)

1.1.2. Formulación del problema

Esta línea de investigación pretende realizar un estudio de caso clínico que recopile datos obtenidos en la interacción directa con el paciente, con el objetivo de demostrar la ventaja de las prótesis telescópicas por encima de las prótesis parciales removibles en el ámbito estético de acuerdo al caso, por lo tanto presentamos la siguiente interrogante: ¿es la prótesis telescópica una alternativa viable para una rehabilitación funcional y estética a comparación de las prótesis parciales removibles? Entendiéndose como efecto la ventaja que esta proporciona a nivel biológico, mecánico y estético.

1.2. Objetivos

1.2.1. Objetivo General

Analizar la efectividad de las prótesis telescópicas como una alternativa estética de igual eficacia y durabilidad, y con esto mejorar la autoestima de los pacientes portadores de prótesis parciales removibles.

1.2.2. Objetivos Específicos

- Seleccionar un paciente con características de edentulismo parcial y estado periodontal óptimo, candidato para prótesis parcial removible de tipo telescópica.
- Ejecutar el procedimiento para la instalación de una prótesis parcial removible tipo telescópica en el paciente seleccionado posterior al acondicionamiento requerido.
- Examinar la evolución del paciente con tratamiento protésico aplicado, tomando como enfoque principal la estética lograda, sin abandonar la función de esta.

1.3. Justificación

Las prótesis parciales ancladas en coronas dobles ofrecen, en tanto que reposiciones dentales fijas-extraíbles combinadas, una enorme amplitud de indicación. En especial en la odontología alemana, continúan disfrutando de enorme fama en situaciones clínicas en las que no es viable usar una prótesis dental fija, o al menos no es viable realizarlo con una predicción suficientemente fiable. Además del «estigma del portador de prótesis» constantemente percibido por los pacientes a grado psíquico o emocional, el confort funcional y estético de las estructuras telescópicas se ubica generalmente por debajo del que ofrecen las reconstrucciones fijas. Sin embargo, las prótesis telescópicas otorgan un bienestar bastante alto en la opción de la prótesis dental extraíble, en especial contra las prótesis parciales ancladas por retenedores, brindando opciones óptimas de cara a futuras necesidades de compostura, modificación o amplificación.

A este respecto, las prótesis telescópicas ofrecen ventajas en comparación a las prótesis con retenedores. Las necesidades de seguimiento clínico e inconveniencia contra la prótesis fija son compartidas por cada una de las maneras de restauración dental removible y están adjuntas a su pro-

pia naturaleza, esto se refiere a la reducción de la disponibilidad de seguimiento clínico, que precisamente ya no ha permitido emplear una prótesis fija.

Entre las ventajas de la prótesis telescópica podemos encontrar, una mejor fuerza de sujeción al esta ser constante y permanente en su tiempo de uso, permite el asiento pasivo de la restauración, a su vez que ofrece mayor facilidad para la higiene de esta, simplificando el uso para el paciente, además, con el uso de materiales apropiadamente biocompatibles se puede evitar la acumulación excesiva de placa bacteriana.

1.4. Alcances y limitaciones

Para culminar este primer capítulo, es importante destacar que los datos recolectados para la elaboración y conformación de esta investigación serán recopilados mediante observación, interacción, seguimiento y reporte del caso a ser aplicado en paciente seleccionado, el paciente será atendido dentro de la UNIVERSIDAD JOSÉ ANTONIO PAEZ en el periodo 20231CR, de tal forma, se considera un estudio de caso clínico, en donde la disponibilidad de recursos se limita a las observaciones y experiencias obtenidas en la evolución del caso

Los datos incorporados en esta línea de investigación deben dar respuesta a la interrogante del estudio, es decir, que presenten evidencia clínica con seguimiento a través de la evolución del caso dentro de la aplicación de la prótesis telescópica como alternativa estética para los pacientes portadores de prótesis parcial removible, solo así será posible para los investigadores evaluar la efectividad final del caso.

CAPITULO II

MARCO TEÓRICO

2.1 Antecedentes de la Investigación

Los antecedentes de un estudio contribuyen a demostrar los distintos hallazgos que se han tenido en estudios previos, tomando en cuenta a las variables de estudio. La revisión y consideración de esta parte de la investigación ayuda a analizar hasta donde ha llegado el tema investigado y que vacíos han quedado en la problemática, por lo tanto, se ha determinado la búsqueda de antecedentes divididos entre nacionales (cuatro) e internacionales (uno).

Entre los antecedentes nacionales podemos encontrar, organizados cronológicamente empezando por el más reciente al más antiguo, los siguientes:

Bermúdez, Torres y Zabala (2022) realizaron una investigación la cual se titula “Estado periodontal de dientes pilares de pacientes portadores de prótesis parcial removible” Que menciona que las PPR se definen como un aparato metálico que reemplaza varios dientes y tejidos naturales perdidos y se clasifican según el tipo de soporte en: puente removible y dentadura parcial removible. Puede considerarse un tratamiento adecuado para pacientes parcialmente edéntulos, devolviendo la función y estética al sistema estomatognático, además, es considerado un tratamiento no invasivo, relativamente económico y con un éxito predecible. (6).

Gonzalez-Beriau y Jover-Capote. (2021) en su investigación titulada “Pérdida dentaria y necesidad de tratamiento protésico. El Carmen, Estado Barinas, Venezuela, 2018” que menciona que La pérdida de los dientes, ya sea parcial o total, debe ser resuelta por medio de la rehabilitación protésica. Las prótesis dentales convencionales han sido por mucho tiempo el tratamiento rehabilita-

dor primordial por sus características de adaptabilidad, funcionalidad, biocompatibilidad y economía. La rehabilitación del paciente edéntulo parcial y total supone un desafío para el odontólogo, porque no solo debe tratar de recuperar los cambios morfológicos, también debe resolver los numerosos problemas psicosociales que a menudo presentan las personas que requieren las prótesis. Esta rehabilitación funcional y estética adquiere diferentes características, para los diversos grupos, comunidades, regiones, marcadas por el entorno cultural, situación económica, nivel social, y estado de salud (7).

Rueda, Paredes, Hernández, Castellanos y Bustillos (2020) en su investigación titulada “enfilados atípicos en pacientes edéntulos totales” mencionan que crear una sonrisa de apariencia natural para estos pacientes es muy difícil de obtener. Una prótesis total puede ser funcional y cómoda; sin embargo, si el paciente no está conforme, es un fracaso total. Por otro lado, una prótesis total puede ser estéticamente muy buena, pero si no es funcional y cómoda, sigue siendo un fracaso. El odontólogo tiene la enorme responsabilidad con el paciente edéntulo total de producir una prótesis que parezca tan natural que desafíe su detección como reemplazo protésico². Entre los principios considerados esenciales para el éxito de una dentadura completa se encuentra la oclusión. El esquema oclusal debe ser seleccionado de acuerdo con las características clínicas particulares que presente cada paciente, de esta manera se garantiza la retención, estabilidad y soporte de la prótesis (9).

Rodríguez (2019) en su investigación “Nivel de satisfacción de los pacientes tratados con prótesis dentales en la facultad de odontología, ULA. Mérida, Venezuela. 2017-2018” menciona que la satisfacción es un fenómeno psicológico que requiere de metodologías cualitativas para estudiarla, ya que es una valoración subjetiva que realiza el individuo. En el área de la odontología, incluyendo de manera importante la prostodoncia, es importante conocer la satisfacción de los pa-

cientes, ya que, una persona con lesiones en la boca se siente limitada físicamente, percibiéndose expuesto a las críticas de la sociedad, lo que ocasiona una disminución de la satisfacción consigo mismo. En Venezuela se han hecho algunos estudios de la satisfacción de los pacientes hacia sus prótesis dentales, relacionándola con algunos factores como la masticación y la estética, prevaleciendo una alta satisfacción (8).

Como antecedente internacional presentamos

Castillo y Miranda (2020) en su investigación titulada “Sobredentadura. A propósito de tres pacientes.” Mencionan que la sobredentadura es un tratamiento protésico removible total o parcial, que cubre una, varias o todas las coronas o raíces de los dientes remanentes previamente tratados pulporradicularmente o no. Esta terapéutica es conocida también como prótesis telescópica o híbrida, no es un tratamiento nuevo, pero sí una alternativa vigente, por los beneficios que se obtienen, fundamentalmente la conservación de los dientes remanentes y con ello la cresta del hueso alveolar (10).

Entre los antecedentes ya mencionados podemos encontrar referencias a prótesis parciales removibles, a enfilados estéticos y biomiméticos, lo cual nos habla del punto principal de nuestro proyecto que es la instalación de una prótesis, aunque con estos antecedentes también tomamos en cuenta el estado periodontal, sistémico y psicológico de nuestro paciente consiguiendo las bases teóricas y morales para un tratamiento rehabilitador protésico, que no solo cumple su función, sino que también cumple con una estética complementaria con el paciente ayudando a mejorar su

2.2. Bases Teóricas

2.2.1 Rehabilitación oral

La Rehabilitación oral es la especialidad de odontología que busca restaurar la función y estética de tus piezas dentales. Es un tratamiento completo, que te ayudara a recuperar el aspecto y orden de tus dientes. Antes de realizarte un tratamiento, infórmate con nuestros especialistas de Arte Oral sobre los factores de riesgo y los tratamientos disponibles para restaurar tu estructura dental y mantener una excelente salud estética bucal (11).

2.2.2 Prótesis dental

La prótesis dental es una estructura metálica con varios dientes artificiales que se ancla a los dientes y sirve para reponer las piezas ausentes o estructuras óseas que se han reabsorbido a lo largo del tiempo con la pérdida de los dientes naturales. Mediante estos dispositivos protésicos, se restablece la masticación, la deglución, el habla y la estética de los pacientes (12).

2.2.2.1 Tipos de prótesis dental

2.2.2.1.1 Prótesis parcialmente removibles

Como su propio nombre indica, son tratamientos restauradores que se diseñan y fabrican para que el paciente pueda colocársela y quitársela cuando lo necesite, facilitando su higiene. Son unas prótesis que van fuertemente ancladas sobre una barra o botón, pero que el paciente puede quitárselas por sí mismo, por eso se consideran removibles. La palabra parcial hace referencia a que son estructuras que no abarcan toda la extensión de la boca: solamente las zonas con ausencia dental (12).

2.2.2.1.2 Prótesis completamente removibles

Son unas prótesis ampliamente usadas entre los ancianos que han perdido todos los dientes. Son prótesis que sí abarcan toda la extensión de la boca. Se hicieron muy populares gracias a la alta compatibilidad que presentan y la ausencia de contraindicaciones. Pueden ser de plástico y nylon. Sin importar el material de fabricación, este tipo de prótesis usan el principio de la ventosa para sostenerse en la boca. A diferencia de las parcialmente removibles, la fijación no siempre es total. Por lo tanto, siempre que sea posible y exista algún punto de apoyo (quede algún diente en la boca del paciente), se optará por las prótesis parcialmente removibles (11).

2.2.2.1.3 Prótesis fijas sobre dientes

También conocidas como puente dental fijo. Como el mismo nombre indica, no son removibles. Son un tipo de prótesis que se apoya sobre los dientes sanos que el paciente aún conserva. Normalmente sustituyen a dientes adyacentes perdidos. Ofrecen una gran resistencia y durabilidad, y mantienen un buen aspecto con el paso del tiempo. También son mucho más fáciles de limpiar que las prótesis dentales removibles. Sin embargo, resulta un tratamiento más invasivo que las demás técnicas de restauración dental, ya que hay que tallar dientes sanos. Por otro lado, al ser una técnica más económica que la implantología, se convierte en una buena alternativa para personas con presupuestos más ajustados (12).

2.2.2.1.4 Prótesis fijas sobre implantes

Se trata de las prótesis dentales de arcada completa que van cementadas o atornilladas sobre seis u ocho implantes osteointegrados (integrados en el hueso de la mandíbula). Son prótesis que van fijadas a la boca del paciente, por lo que, a diferencia de otras prótesis, éstas no se pueden quitar. Estas prótesis son 100% personalizadas y suelen estar confeccionadas de metal-cerámica, un material muy similar a la porcelana. Las coronas se fabrican con zirconio, un material casi tan

duro como el diamante, que presenta una mayor resistencia al desgaste y un aspecto mucho más natural. Por todas estas razones se están convirtiendo en las prótesis más populares (12).

2.2.2.1.5 Prótesis removibles mucoimplantosoportada

Este tipo de prótesis funciona como combinación de varios métodos ya citados, a los que además les añaden la sujeción a varios implantes. Se aplica en casos en los que no sea posible rehabilitar toda la boca con implantes porque el paciente no cuenta con la cantidad de hueso necesaria. La técnica pasa por colocar dos o más implantes en la mandíbula inferior o cuatro, en la superior. La prótesis se fija sobre estos implantes, dando libertad al paciente de ponérsela y quitársela según lo desee. La ventaja principal es que, al ir colocada sobre estos implantes, la prótesis queda bien sujeta y no se mueve (12).

2.2.3 Prótesis telescópica

Las prótesis parciales ancladas en coronas dobles ofrecen, en tanto que reposiciones dentales fijas-extraíbles combinadas (prótesis combinadas) una gran amplitud de indicación. Especialmente en la odontología alemana, continúan gozando de gran popularidad en situaciones clínicas en las que ya no es posible utilizar una prótesis dental fija, o por lo menos ya no es posible hacerlo con un pronóstico suficientemente fiable. Además del «estigma del portador de prótesis» a menudo percibido por los pacientes a nivel psíquico o emocional, el confort funcional y estético de las construcciones telescópicas se sitúa en general por debajo del que ofrecen las reconstrucciones fijas. No obstante, las prótesis telescópicas proporcionan un confort muy elevado dentro de la alternativa de la prótesis dental extraíble, especialmente en comparación con las prótesis parciales ancladas por ganchos, brindando al mismo tiempo posibilidades óptimas de cara a futuras necesidades de reparación, modificación o ampliación (13).

2.2.4 coronas telescópicas

Las coronas telescópicas como retenedores para prótesis removibles se introdujeron a principios del siglo XX. El término acuñado fue corona y cofia, o Konuskrone, un término alemán que describe un diseño en forma de cono. Estas coronas exhiben retención por fricción cuando se asientan completamente usando un efecto de cuña. Cuantos más pequeños son los ángulos de convergencia de las cofias telescópicas, mayor es la fuerza de retención. (2).

2.2.5 Estética dental

La estética dental es una subespecialidad de la odontología que se encarga de proporcionar armonía y belleza a la sonrisa. Cuando se describe una “sonrisa bonita” no se habla únicamente de la dentadura, sino que se deben tener en cuenta tres componentes distintivos que la definen: Los labios, Las encías Los dientes. Todos ellos deben analizarse en conjunto por el especialista en estética dental para obtener el equilibrio deseado en los resultados. Un buen especialista en estética dental tomará en cuenta todos los componentes del rostro en su conjunto, logrando una correcta armonía de la boca con el resto de los elementos que componen la cara (14).

2.2.6 Restauración Biomimética

La odontología de recuperación ha evolucionado con el tiempo con respecto a las necesidades del paciente, manteniendo el enfoque principal funcionalidad del aparato masticatorio. Proporcionamos técnicas de imitación biológica para el tratamiento que conduce al desarrollo de materiales de reparación de adhesivos que permiten la odontología y proporciona una estética mínimamente invasiva (15).

2.3 Bases legales

En relación con la presente investigación se mencionará a continuación las legislaciones que sustentan y apoyan la investigación, entre ellas podemos destacar el artículo 83 de la Constitución de la República Bolivariana de Venezuela, la cual establece que “La salud es un derecho social importante, obligación del Estado, que lo garantizará como parte del derecho a la vida. Toda la gente poseen derecho a la defensa de la salud, así como el deber de participar activamente en su promoción y protección, y el de llevar a cabo con las medidas sanitarias y de saneamiento que establezca la ley, de conformidad con los tratados y acuerdos de todo el mundo suscritos y ratificados por la República” (16), mientras que por otra parte podemos ver reflejado en la Ley del Ejercicio de Odontología, la cual establece en su artículo 2 “Se entiende por ejercicio de la odontología la prestación de servicios dirigidos a la prevención, diagnóstico y procedimiento de las patologías, deformaciones y accidentes traumáticos de la boca y de los órganos o zonas anatómicas que la limitan o entienden. Tales intervenciones conforman actos propios de los expertos legalmente autorizados, quienes van a poder encargar en sus auxiliares esas intervenciones precisamente determinadas en esta Ley su Reglamento” (17).

Además, el código de deontología odontológica, expresa la importancia de la ética y de la responsabilidad del profesional que quiera realizar una investigación en pacientes, lo cual refleja en artículos, tales como el artículo 17 el cual nos hace mención de “El Profesional de la Odontología debería prestar debida atención a la preparación del diagnóstico, recurriendo a los métodos científicos a su alcance y debería asimismo intentar por todos los medios que sus normas terapéuticas se cumplan” (18), también el artículo 97 brevemente establece que “La investigación clínica debe inspirarse en los más elevados principios éticos y científicos” (18), y para finalizar podemos mencionar el artículo 99 el cual establece de manera detallada que “El Odontólogo responsable

de la investigación clínica está en el deber de: a) Ejercer todas las medidas tendientes a proteger la salud de la persona sometida al experimento, b) Explicarle con claridad la naturaleza, propósito y riesgos del experimento y obtener de él, por escrito, su libre consentimiento, c) Asumir, no obstante, su libre consentimiento, la responsabilidad plena del experimento, el cual debe ser interrumpido en el momento que él lo solicite” (18).

2.4 Definición de términos básicos

- Corona dental: La corona dental es una prótesis dentaria hecha a medida para cada paciente en concreto. Son como pequeñas fundas que nos permiten recubrir completamente un diente que haya sufrido daños por motivos varios (19).
- Soporte: Un soporte es algo, ya sea físico o simbólico, que sirve como sustento o puntal. Los soportes, por lo tanto, se utilizan para sostener o mantener una cosa (20).
- Retención: Retención, del latín “*retentio*”, es la acción y efecto de retener (conservar algo, impedir que se mueva o salga, interrumpir su curso normal) (21)
- Estabilidad: es la cualidad de estable (que mantiene el equilibrio, no cambia o permanece en el mismo lugar durante mucho tiempo). El término procede del latín “*stabilitas*”. (22).
- Estética: La Estética, la cual fundamentalmente se define como una teoría filosófica de la belleza formal y del sentimiento que ella despierta en el ser humano, pertenece al razonamiento lógico del hombre y a los principios fundamentales de la humanidad, y que se engrandece cuando se apega a estos principios. La Estética es contraria a todo aquello que afecte negativamente a los valores fundamentales del hombre y de la humanidad. (23)
- Biocompatibilidad: La biocompatibilidad se refiere a la capacidad de un biomaterial para desempeñar la función deseada de acuerdo con un tratamiento médico, sin provocar ningún

efecto indeseable, pero al mismo tiempo generando la mejor respuesta celular o del tejido en esa situación específica (24).

- Conformidad: proviene en su etimología del latín “*conformitatis*” y significa parecerse, estar de acuerdo, aceptar, adherirse, simetría, por lo cual puede aplicarse en diversos contextos (25).
- Rehabilitación: La rehabilitación es el cuidado que usted recibe para recuperar, mantener o mejorar las capacidades que necesita para la vida diaria. Estas capacidades pueden ser físicas, mentales y/o cognitivas (pensar y aprender). Puede que se pierdan por una enfermedad o lesión, o como un efecto secundario de un tratamiento médico. La rehabilitación puede mejorar su vida diaria y su funcionamiento (26).
- Prótesis: Es un dispositivo de extensión adaptable al organismo que reemplaza una parte del cuerpo que no se encuentra. Esta permite cumplir la función que ese segmento o estructura cumplía anteriormente (27).

CAPITULO III

MARCO METODOLÓGICO

3.1. Tipo o Modalidad de Investigación

Mata establece que un enfoque de investigación abarca todo el proceso investigativo, con diferentes características en las etapas y elementos que lo componen. Asegura que la investigación cuantitativa se base en el análisis de hechos naturales reales y objetivos. (28)

La investigación cuantitativa es secuencial y empírica, y se basa en la recopilación de datos para

probar hipótesis con base en mediciones numéricas o estadísticas para probar teorías, dado lo anterior, el estudio es relevante por su carácter cuantitativo. (29)

De esta manera se establece que esta investigación es de carácter metódico con enfoque cuantitativo y descriptivo, tomando en cuenta que nuestro estudio se basa en la observación de casos reales, con pacientes voluntarios y la recopilación de datos de acuerdo a lo observado.

3.2 Tipo de investigación

La investigación se presentará sujeta a un tipo de investigación de casos clínicos.

Según el reglamento de la UJAP para el manual de normas de trabajo de grado (2020). Establece que la investigación de casos clínicos privilegia el desarrollo de las ciencias humanas y sociales, se basa en comprender una situación, saber cómo funciona y relacionarla con todo. En este caso el investigador interviene en el proceso y espera una modificación o un resultado. (30)

3.3 Nivel de profundidad

También conocido como el diseño de la investigación o plan de investigación, es el camino que guiara al científico o investigador. Señala lo que se debe de hacer para alcanzar sus objetivos de estudio y para contestar las interrogantes. (31)

En base a este la presente investigación se relaciona con el nivel de profundidad descriptiva, debido a que la misma mide de manera independiente los conceptos, aunque luego estas variables puedan ser unidas para identificar como paso, pero seguirán siendo fenómenos distintos ya que no indica cómo se relacionan entre sí. (32)

Con referencia a lo anterior, esta logra canalizar una situación u objeto de estudio, señalando sus características y propiedades.

La presente investigación tendrá como objetivo analizar de manera independiente la situación inicial de cada paciente, posterior a eso el proceso a realizar y los resultados obtenidos. Generando conclusiones sobre los tipos de procedimientos y la eficacia de cada uno.

CAPITULO IV

PRESENTACIÓN DEL CASO

4.1 Análisis y Presentación de Resultados

En el presente capítulo se presenta los resultados obtenidos de la recolección de datos realizado para evaluar la efectividad del uso de una prótesis telescópica como una alternativa de retenedores estéticos en prótesis parcial removible (PPR) a través de un caso clínico. Este tipo de prótesis busca dar un enfoque más estético y biomimético, como una alternativa a una prótesis removible convencional, combinando en su estructura y biomecánica 4 tipos diferentes de prótesis.

Fase I. Diagnóstico del paciente

Inicialmente se diagnosticó a un paciente masculino de 61 años de edad, procedente de Valencia estado Carabobo, que acudió a la consulta odontológica porque “Me quiero arreglar los dientes” ya que se encuentra insatisfecho con la apariencia de sus dientes. Se realizó la historia clínica con ayudas diagnósticas de fotografías y radiografías, exámenes sanguíneos. Entre los hallazgos se destacó que el paciente presenta traumatismo a nivel gingival ocasionado por una mala técnica de cepillado y una dieta rica en fibra.

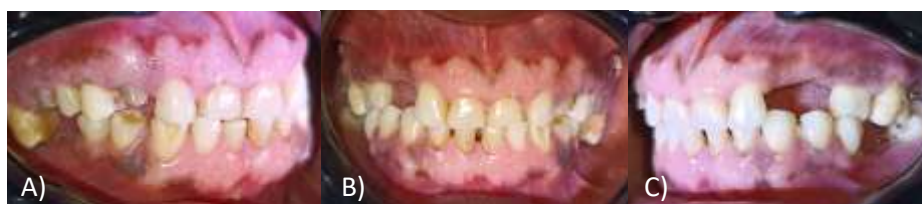

Figura 1. A) lateralidad derecha. B) lateralidad izquierda C) lateralidad izquierda

Posteriormente el paciente fue saneado a nivel periodontal, para así proceder con la fase quirúrgica del caso, se procedió a la toma de los signos vitales del paciente, tales como presión arterial, azúcar en sangre y temperatura (todas estas tomas dieron lecturas normales), luego se procedió la colocación de anestesia articania al % con técnicas infiltrativas (Alveolar medio y posterior) para la zona superior, en la zona inferior también se le administro anestesia articania al %, con técnica infiltrativa (Tronco Mandibular), seguido a esto se le hizo la prudente extracción de las UD# 15, 16,17,23,26,27,28 y 48, luego se continuo con el procedimiento de regularización de los rebordes alveolares para tener con esto un pronóstico más favorable al momento de la instalación, y se concluyó en la colocación de suturas de ceda con nudo simple, esto para mejorar y agilizar el proceso de cicatrizado, posteriormente se hicieron dos controles de seguimiento, el primero se realizó transcurrida una semana de la intervención quirúrgica y el segundo se realizó al transcurso de dos semanas.

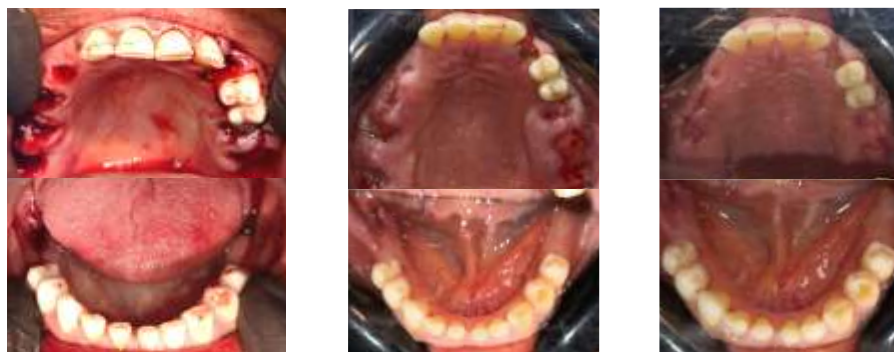


Figura 2. A) inmediatamente después de las exodoncias. B) una semana después. C) dos semanas después

En el transcurso de la tercera semana posterior a la intervención quirúrgica, se empezó con la primera etapa de la fase protésica, la preparación del campo protésico, en el cual se le tallaron los muñones en los dientes pilares 12, 24, 25,35 y 45, seguido de esto se realizó una impresión con silicona de condensación, la cual fue llevada al laboratorio para la elaboración de los copines fijos.

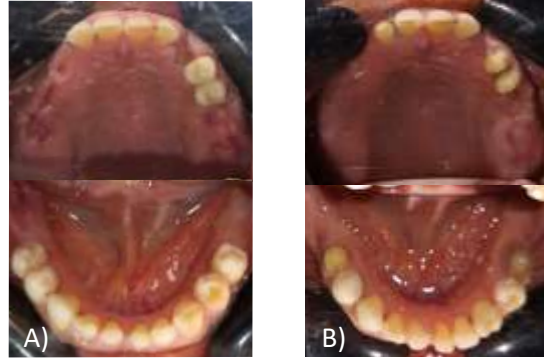

Figura 3. A) antes del tallado de muñones B) posterior al tallado de muñones

Seguidamente de esto a la cuarta semana se instalaron los copines fijos en los dientes pilares (UD# 12, 24, 25,35 y 45) con ionomero de vidrio tipo 1, posteriormente se realizó una segunda impresión de igual manera con silicona de condensación para que el laboratorio pudiese continuar con la elaboración de cofias internas que van localizados en la estructura interna de la prótesis.

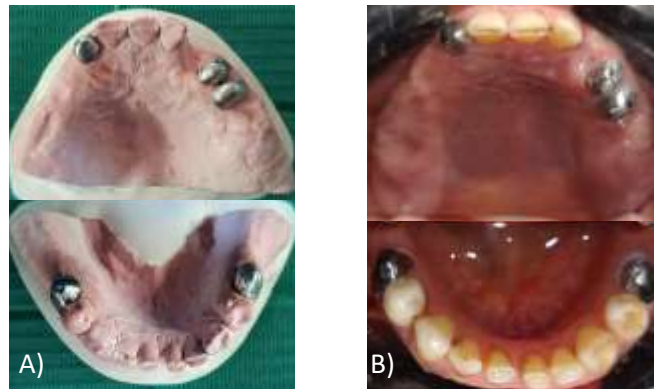

Figura 4. A) Copines fijos en modelo de yeso listos para ser instalados B) copines fijos instalados en boca

A la quinta semana se hizo la prueba de retención y calibración de las cofias internas, los cuales no necesitaron modificaciones, se realizó una impresión de rastro en alginato, y al mismo tiempo se realizó la prueba de rodete al paciente, con la finalidad de conseguir con esta su oclusión actual.

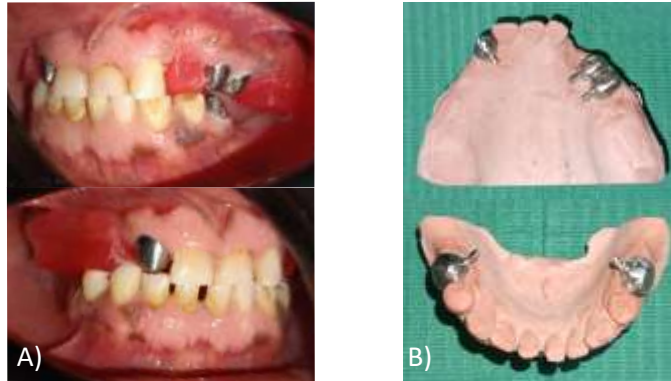


Figura 5. A) Lateralidad demostrando la prueba con rodete en cera B) cofias internas fabricadas

Posterior a esto en la sexta semana se realizaron las pruebas de color para los dientes artificiales que posteriormente fueron enfilados, se usó un color numero 65 (Guía coral) secuencial a esto se realizó en proceso de enfilado el cual fue probado en el paciente el cual no necesito modificaciones.

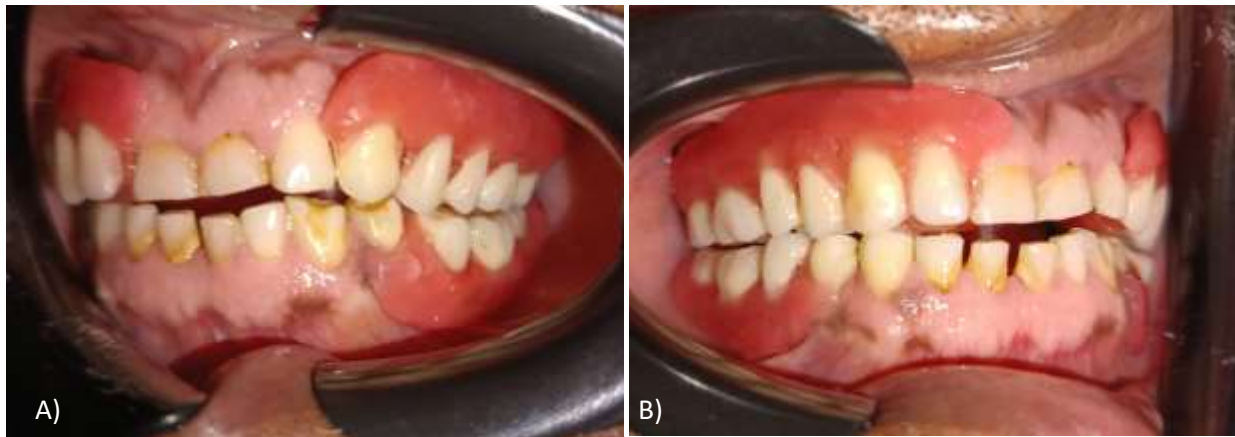


Figura 6. A) lateralidad izquierda B) lateralidad derecha

Ya por ultimo en la séptima semana se realizó la acrilización de la prótesis, que posteriormente fue instalada con éxito sin necesidad de cambios o modificaciones.

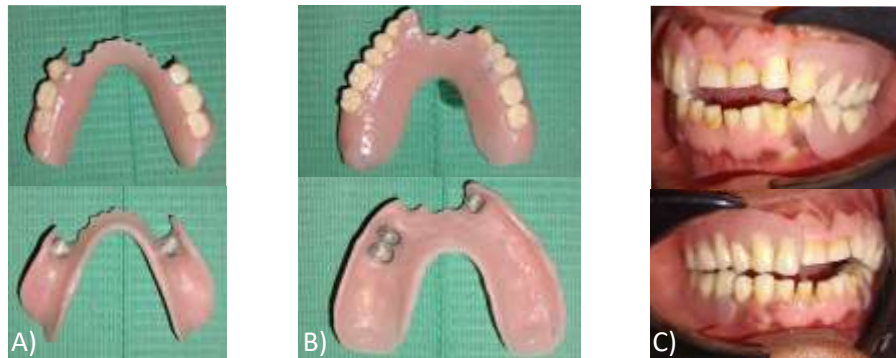

Figura 7. A) Prótesis inferior vista externa e interna, B) Prótesis superior vista externa e interna
C) lateralidad izquierda y derecha adaptación inicial

Para contribuir a la estética y biomimética del paciente se le realizaron microabrasión, carrillas directas en resina compuesta nanohíbrida, con desgaste mínimo y restauración de 4mm de altura incisal, para mantener las estructuras dentarias lo más armónicas posibles y con esto poder devolver no solo la funcionalidad a la cavidad oral de paciente, sino también su estética ideal.

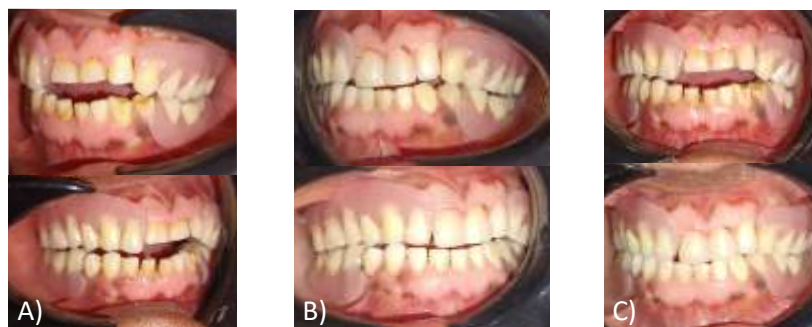

Figura 8. A) lateralidad izquierda y derecha de adaptación inicial B) lateralidad izquierda y
derecha instalación final C) comparativa de antes y después de carillas directas

4.2 Discusión de Resultados

La retención gracias a los copines fijos, en conjunto con el uso de las cofias internas, se ve altamente eficaz y estable, a pesar de esto no pierde ninguno de sus atributos como una prótesis removible, se logró mantener tanto la parte estética como funcional del paciente, en este proceso de 8 semanas de intervención clínica. Se evidencia una mejora tanto a nivel oral, como en la autoestima del paciente.

CAPITULO V

CONCLUSIONES Y RECOMENDACIONES

5.1 Conclusiones

Este estudio de caso muestra que el uso de una prótesis telescópica tiene un uso efectivo como una alternativa estética ante los retenedores de las prótesis parciales removibles (PPR) convencionales, ya que se demostró no solo tener un enfoque más estético que era lo esperado, sino también tener un mejor soporte, retención y estabilidad a comparación de una prótesis convencional removible. Es por ello, y relacionado a sus grandes beneficios tanto estéticos como funcionales, que se decidió usar este tipo de prótesis en el manejo del caso teniendo en cuenta la cantidad de beneficios que esta podía otorgar al paciente.

5.2 Recomendaciones

- De esta manera la presente investigación recomienda a la Universidad José Antonio Páez tomar en consideración el presente estudio como antecedentes a futuras investigaciones al tema.
- De esta manera la presente investigación recomienda a la Universidad José Antonio Páez tomar en consideración el presente estudio como antecedentes a futuro para ser implementado en el área clínica prostodóntica.

- A los estudiantes de Odontología se le recomienda aplicar el estudio para investigar y profundizar sus conocimientos en las áreas de prostodoncia, periodoncia, estética y biomimética, al momento de considerar la realización de este tipo de prótesis en futuros pacientes.

REFERENCIAS BIBLIOGRÁFICAS

1. Gudiño CP. Prótesis parcial removible metálica. Gaceta dental; 25 de junio de 2014.
2. Falcón-Guerrero BE, editor. Rehabilitación mediante prótesis telescópica en un paciente periodontalmente comprometido. Vol. 15. Revista Medica de trujillo; 2020.
3. Verma M, Mutneja P, Gupta R, Gill S. Telescopic overdenture for oral rehabilitation of partially edentulous patient. Indian J Dent Res. 2019;30(3):468–71.
4. Matthias Karl BB. Primeras experiencias con prótesis dental telescópica realizada al 100% en dióxido de zirconio. Quintessence técnica. 2010;21(8):86–94.
5. Ferrando, Alvaro & Gaete, Delgado & Rubio, Astudillo & Bautista, Juan & Ferrandis, Ballester & Cascales, Ferrando & Moscardó, Pascual. Desgaste dental severo y rehabilitación adhesiva combinada con prótesis removible. A propósito de un caso. Revista Internacional de Prótesis Estomatológica. [revista] Nº 1.Vol 22.2020.
6. Bermúdez M, Torres M, Zabala S. Estado periodontal de dientes pilares de pacientes portadores de prótesis parcial removible Revisión tipo exploratoria. Revista Odontológica de Los Andes. 2022;17(1):80–95.
7. Gonzalez-Beriau Y, Jover-Capote N. Pérdida dentaria y necesidad de tratamiento protésico. El Carmen, Estado Barinas, Venezuela, 2018. Vol. 19. Medisur; 2021.
8. Rafael Rueda, Francisco Paredes, Daniela Hernández, Yoleidy Castellanos, Lorena Bustillos R, editor. Enfilados Atípicos En Pacientes Edéntulos Totales. Vol. 15. Revista Odontologica De Los Andes; 2022.

9. Medina R, editor. Nivel de satisfacción de los pacientes tratados con prótesis dentales en la Facultad de Odontología, Universidad de Los Andes. Mérida, Venezuela. 2017-2018. Universidad de los Andes; 2019.
10. Raúl L Castillo Rosix LM, editor. Sobredentadura. A propósito de tres pacientes. Vol. 12. Invest. Medicoquir; 2020.
11. Rehabilitacion Oral [Internet]. Arte Oral. 2022
12. Prótesis dental y rehabilitación maxilofacial [Internet]. Fundación Josep Finestres.
13. Martin Grotena GR, editor. Coronas telescópicas híbridas para el anclaje de prótesis dentales fijas-extraíbles combinadas. Aspectos reconstructivos y clínicos de las prótesis telescópicas basadas exclusivamente en aleaciones sin metales nobles. Vol. 21. Quintessence Técnica; 2010.
14. Estética Dental [Internet]. Instituto Maxilofacial. 2016.
15. Constitución de la República Bolivariana de Venezuela, Gaceta oficial, No. 36.860. Caracas 30 de diciembre de 1990 [ley].
16. Colegio de odontólogos. código de deontología odontológica. [ley].
17. Colegio de odontólogos. código de deontología odontológica. [ley].
18. Corona dental: ¿Qué es y cuándo es necesaria? Ventajas y desventajas [Internet]. Clínica Dental Cervantes. 2019.
19. Definición de soporte - Definicion.de [Internet]. Definición.de.

20. Definición de retención - Definicion.de [Internet]. Definición.de.
21. Definición de estabilidad - Definicion.de [Internet]. Definición.de.
22. Gil AM, editor. La estetica y la humanidad. Vol. 44. Acta Odontológica Venezolana; 2006.
23. Ensayos de biocompatibilidad [Internet]. Fundació Universitat-Empresa de les Illes Balears MP.
24. Concepto de conformidad [Internet]. Deconceptos.com.
25. Rehabilitación. Surgery and Rehabilitation [Internet]. 2010.
26. Junquera R. Prótesis [Internet]. Fisioterapia-online.com. FisisOnline.
27. Contreras M. Metodología de la Investigación [Internet]. Blogspot.com.
28. Hernandez-sampieri. R, Fernandez-Collado. C, Baptista-Lucio. P. Metodologia de la investigación 6° edición; Mexico D.F 2014
29. Manual para la elaboración y presentación de los anteproyectos, proyectos de trabajo de grado, trabajos de grado, tesis doctoral e informe de pasantías y extramuros de la Universidad Jose Antonio Paez (2020)
30. Graterol. R. Metodologia de la investigación. Merida- Venezuela 2016 [trabajo de grado]: Merida Vzla: Universidad de los Andes.