



UNIVERSIDAD JOSÉ ANTONIO PÁEZ

**REVASCULARIZACIÓN COMO ALTERNATIVA TERAPÉUTICA PARA LA
APEXIFICACIÓN DE DIENTES PERMANENTES JÓVENES.**

Autores:

Br. Escalona Fabiana

Br. Reyes Verónica

Urb. Yuma II, calle N° 3. Municipio San Diego

Teléfono: (0241) 8714240 (master) – Fax: (0241) 8712394



**REPÚBLICA BOLIVARIANA DE VENEZUELA
UNIVERSIDAD JOSÉ ANTONIO PÁEZ
FACULTAD DE CIENCIAS DE LA SALUD
ESCUELA DE ODONTOLOGÍA**



**REVASCULARIZACIÓN COMO ALTERNATIVA TERAPÉUTICA PARA LA
APEXIFICACIÓN DE DIENTES PERMANENTES JÓVENES.**

Trabajo de Grado presentado como requisito para optar por el título de:

ODONTÓLOGO

Autoras:

Br. Escalona Fabiana CI. V-25.955.016

Br. Reyes Verónica CI. V-28.480.703

Tutora: Od. Francella Pérez

San Diego, octubre de 2022



**REPÚBLICA BOLIVARIANA DE VENEZUELA
UNIVERSIDAD JOSÉ ANTONIO PÁEZ
FACULTAD DE CIENCIAS DE LA SALUD
ESCUELA DE ODONTOLOGÍA**



CONSTANCIA DE ACEPTACIÓN DEL TUTOR

Mediante la presente hago constar que he leído el Trabajo de Grado, elaborado por las ciudadanas Escalona Fabiana y Reyes Verónica, titulares de la cédula de identidad N° V-25.955.016 y V-28.480.703, para optar al grado académico de Odontólogo, cuyo título es **REVASCULARIZACIÓN COMO ALTERNATIVA TERAPÉUTICA PARA LA APEXIFICACIÓN DE DIENTES PERMANENTES JÓVENES**, adscrito a la línea de investigación: Odontología Clínica y Correctiva, y declaro que acepto la tutoría del mencionado Proyecto y de Trabajo de Grado durante su etapa de desarrollo hasta su presentación y evaluación por el jurado evaluador que se designe; según las condiciones del Reglamento de Estudios de la Universidad José Antonio Páez.

En San Diego, a los 13 días del mes de Octubre del año dos mil
veintidós.

Od. Francella Pérez

CI V- 24.347.047



**REPÚBLICA BOLIVARIANA DE VENEZUELA
UNIVERSIDAD JOSÉ ANTONIO PÁEZ
FACULTAD DE CIENCIAS DE LA SALUD
ESCUELA DE ODONTOLOGÍA**



**CONSTANCIA DE APROBACIÓN PARA LA PRESENTACIÓN PÚBLICA DEL
TRABAJO DE GRADO**

Quien suscribe Francella Pérez, portadora de la cédula de identidad N° V-24.347.047, en mi carácter de tutor del trabajo de grado presentado por las ciudadanas **Escalona Fabiana** y **Reyes Verónica**, portadoras de la cédula de identidad N° V-25.955.016 y V-28.480.703, titulado **REVASCULARIZACIÓN COMO ALTERNATIVA TERAPÉUTICA PARA LA APEXIFICACIÓN DE DIENTES PERMANENTES JÓVENES**, presentado como requisito parcial para optar al título de Odontólogo, considero que dicho trabajo reúne los requisitos y méritos suficientes para ser sometido a la presentación pública y evaluación por parte del jurado examinador que se designe.

En San Diego, a los 13 días del mes de Octubre del año dos mil veintidós.

Od. Francella Pérez CI V- 24.347.047




REPÚBLICA BOLIVARIANA DE VENEZUELA
UNIVERSIDAD JOSÉ ANTONIO PÁEZ
FACULTAD DE CIENCIAS DE LA SALUD
ESCUELA DE ODONTOLOGÍA





ACTA DE APROBACIÓN DEL TRABAJO DE GRADO

El jurado designado por la Facultad de Ciencias de la Salud, para la evaluación del trabajo de grado titulado "Regeneración como alternativa terapéutica para la apexificación en dientes permanentes jóvenes", realizado por las ciudadanas Verónica Alexandra Reyes Olivet y Fabiana Carolina Escalona Castillo, titulares de la cédula de identidad 28.480.703 y 25.955.016. Cursantes de la carrera ODONTOLOGÍA, hace constar que después de analizar su contenido y oír la exposición oral, considera que reúne los méritos suficientes para su aprobación.




Jurado
Nombre: Andrea Scovino
C.I.: 24 553 114


Jurado
Nombre: Maria Groua Bredoni Gil
C.I.: 24.001 407


Tutor Académico:
Nombre: Trancella Penz
C.I.: 2437707

Fecha: 13/10/2022

DEDICATORIA

Todo el esfuerzo puesto sobre este trabajo y a lo largo de toda la carrera es dedicado a mis padres Jesús Escalona e Iliana Castillo quienes me han apoyado desde el momento cero y me han dado la oportunidad de lograr un sueño que hemos materializado entre los tres, gracias por sostenerme cada vez que pensé en caer. Los amo con todo mi corazón

A mi familia, en la cual incluyo a todas esas personas que sin tener vínculo sanguíneo estuvieron para mí a lo largo de este camino brindándome su apoyo incondicional, escuchándome en momentos difíciles, o para simplemente estar presentes y apoyarme para seguir adelante.

Por último, a mi Universidad José Antonio Páez por abrirme las puertas y otorgarme a través de sus profesores los conocimientos necesarios para hacer de mí el profesional en el que me convertiré.

Escalona Fabiana

DEDICATORIA

El presente trabajo de grado está dedicado principalmente a mis padres Peggy y Alexander por acompañarme siempre, en cada momento de mi carrera, por darme ese apoyo incondicional que en muchos momentos necesité, gracias a ellos este sueño se hace realidad. A mi padre por su amor, trabajo y sacrificio en estos 4 años, gracias a él hoy estoy aquí culminando una etapa profesional muy importante en mi vida. A mi madre por ser el pilar más importante en mi vida. A mi tía Georgy a quien amo como a mi segunda madre, que a pesar de la distancia siempre está para mí. A mi novio Yomar por acompañarme en este camino y por su apoyo incondicional.

A mis compañeras Muriel, Vero, Andrea, y en especial a Fabi por tantos momentos, conocimientos, alegrías y tristezas que pasaron a lo largo de la carrera sin ellas esta gran experiencia no habría sido la misma.

Por último pero no menos importante, a toda mi familia que de una u otra manera han estado presentes en mi evolución, a mi abuela Georgina por todo su amor y a mi abuelo Elías que aunque no esté físicamente sé que me acompaña y cuida siempre.

Reyes Verónica

AGRADECIMIENTO

A DIOS, primeramente,

A nuestros PADRES y FAMILIARES,

A la Universidad José Antonio Páez y profesores.

*A nuestra tutora Francella Perez por su tiempo y dedicación para llevar a cabo este
trabajo con éxito,*

*A nuestras amistades y demás personas que de una u otra forma formaron parte de
esta meta alcanzada.*

Escalona Fabiana y Reyes

ÍNDICE

DEDICATORIA	VI
AGRADECIMIENTO	VIII
RESUMEN	XI
ABSTRACT	XII
INTRODUCCIÓN	1
CAPÍTULO I	3
EL PROBLEMA	3
Planteamiento del problema	3
Formulación del problema	4
Objetivos	5
Objetivo general	5
Objetivos específicos	5
Alcance y limitaciones	6
CAPÍTULO II	7
MARCO TEORICO	7
Antecedentes	7
Bases teóricas	9
Células madre en Odontología	9
Células madre de la cavidad bucal.....	9
Estadios de Nolla.....	11
Estadios de maduración dental de nolla	11
Clasificación de Patterson desarrollo radicular y apical.....	13
Diente permanente inmaduro	14
Necrosis pulpar.....	14
Ingeniería tisular	18
Pirámide de ingeniería tisular:	
Células	18
Andamios.....	19
Biomoléculas, inductores o factores de crecimiento.....	19
Regeneración Endodóntica	19

Revascularización pulpar.....	21
Protocolo actual para el tratamiento de revascularización pulpar	22
Ventajas y desventajas de revascularización pulpar	23
Ventajas	23
Desventajas	24
Materiales usados en la apicoformación.....	¡Error! Marcador no definido.
.....	¡Error! Marcador no definido.
Bases legales	28
Definición de términos	29
CAPÍTULO III	30
MARCO METODOLÓGICO	30
Naturaleza de la investigación	30
Diseño y tipo de investigación	30
Población y muestra	30
Técnicas e instrumentos de recolección de información	31
CAPÍTULO IV	33
DISCUSIÓN	33
CAPÍTULO V	33
CONCLUSIONES	35
RECOMENDACIONES	¡Error! Marcador no definido.
ANEXOS	37
.....	46
REFERENCIAS	48



**REPÚBLICA BOLIVARIANA DE VENEZUELA
UNIVERSIDAD JOSÉ ANTONIO PÁEZ
FACULTAD DE CIENCIAS DE LA SALUD
ESCUELA DE ODONTOLOGÍA**



**REVASCULARIZACIÓN COMO ALTERNATIVA TERAPÉUTICA PARA LA
APEXIFICACIÓN DE DIENTES PERMANENTES JÓVENES.**

Autora: Br. Escalona Fabiana

Autora: Br. Reyes Verónica

Línea de investigación: Odontología Clínica y Correctiva

Tutora: Od. Francella Pérez

Fecha: octubre, 2022

RESUMEN

La presente investigación tuvo el objetivo de analizar la revascularización pulpar con células madre de la papila dental, a través de una revisión bibliográfica de los últimos avances científicos. La metodología aplicada estuvo bajo una naturaleza de enfoque cualitativo, con un diseño de estudios de revisiones críticas del estado del conocimiento basado en una investigación de tipo documental. Se inició una búsqueda electrónica con la siguiente descripción “revascularization in young permanent teeth” donde se arrojaron 13.000 resultados, por lo que la población estuvo representada por la cantidad de 60 artículos científicos seleccionados de la primera búsqueda. Por consiguiente, la muestra estuvo representada por 20 artículos que cumplieron con los criterios de inclusión y exclusión determinados. Se empleó la observación como técnica de recolección de información a través de la ficha bibliográfica como instrumento. El análisis de la información se llevó a cabo a través del análisis de contenido. Como resultado probó que la revascularización puede ser aplicada como alternativa a la apexificación de dientes permanentes jóvenes.

Descriptores: revascularizacion pulpar, pulpa dental, células madre de la papila dental, apexificación.



**BOLIVARIAN REPUBLIC OF VENEZUELA
UNIVERSIDAD JOSÉ ANTONIO PÁEZ
FACULTY OF HEALTH SCIENCES
SCHOOL OF DENTISTRY**



**REVASCULARIZATION AS A THERAPEUTIC ALTERNATIVE FOR THE
APEXIFICATION OF YOUNG PERMANENT TEETH.**

Author: Br. Escalona Fabiana

Author: Br. Reyes Verónica

Research line: Clinical and Corrective Dentistry

Tutora: Od. Francella Pérez

Date: October, 2022

ABSTRACT

. The present investigation had the objective of analyzing the pulpal revascularization with stem cells of the dental papilla, through a bibliographic review of the latest scientific advances. The applied methodology was under a qualitative approach nature, with a study design of critical reviews of the state of knowledge based on documentary research. An electronic search was started with the following description "revascularization in young permanent teeth" where 13,000 results were returned, so the population was represented by the number of 60 scientific articles selected from the first search. Therefore, the sample was represented by 20 articles that met the inclusion and exclusion criteria determined. Observation was used as an information collection technique through the bibliographic record as an instrument. The analysis of the information was carried out through content analysis. As a result, he proved that revascularization can be applied as an alternative to apexification of young permanent teeth.

Descriptors: pulpal revascularization, dental pulp, stem cells of the dental papilla, apexification.

INTRODUCCIÓN

La revascularización consiste en un procedimiento indicado para dientes necróticos que permanecen con ápice inmaduro; suponiendo una opción de manejo clínico más conservador con respecto a los tratamientos tradicionales de apexificación, en el cual, por medio de la inducción de las células madre de la papila dental, se crea un sangrado dentro del conducto radicular, el cual se transforma en un coágulo estable que permite la maduración fisiológica radicular, a la vez que el engrosamiento de las paredes del conducto. El objetivo de este tratamiento es permitir un cierre completo del ápice.

En la práctica de la odontopediatría es bastante frecuente encontrar dientes permanentes jóvenes con afectación del complejo detino-pulpar ya sea por consecuencia de la contaminación de los conductos radiculares por caries o por traumatismos y consecuente a esto ocurre la necrosis pulpar comprometiendo la vitalidad del diente, es por este motivo que los investigadores se han tomado la tarea de trabajar en busca de una opción de tratamiento para preservar la pieza dentaria.

Los dientes entre sus funciones comprenden la masticación, fonación, además de que mantienen la expresión facial y sumada a esto la estética, por lo que la pérdida de uno trae consigo innumerables consecuencias indiferentemente de la edad en la que esto suceda. A partir de una exhaustiva búsqueda bibliográfica sobre el tema, que condujo al desarrollo de este trabajo les presentamos la terapéutica actual indicada para inducir el cierre apical la cual consideramos que debe ser conocida e implementada en nuestra Universidad con el objetivo de abarcar a niños que presenten necrosis pulpar en dientes permanentes jóvenes.

Capítulo I, se presentó el problema, donde se plateó y formulo la problemática, se definieron los objetivos, justificación, alcance y limitaciones de la investigación.

Capítulo II marco teórico, se mostraron los antecedentes de investigación, las bases teóricas y legales y los términos básicos.

Capítulo III marco metodológico, se presenta la metodología de la investigación basada en la naturaleza, diseño y tipo de investigación, población y muestra, las diferentes técnicas e instrumentos de recolección de la información.

Capítulo IV se presentaron en análisis de los resultados que se obtuvieron de la recolección de la información relacionada a la revascularización pulpar en dientes permanentes jóvenes.

Y, por último, Capítulo V, las conclusiones y recomendaciones generadas del desarrollo de la presente investigación.

CAPÍTULO I

EL PROBLEMA

Planteamiento del problema

El desarrollo normal de los dientes permanentes puede verse interrumpido cuando se producen lesiones pulpares generadas a partir de traumatismos o la enfermedad de la caries dental, lo que puede conducir a la pérdida de la vitalidad y a la detención del desarrollo radicular en dientes inmaduros. Cuando nos referimos a dientes inmaduros, estamos hablando de dientes que aún no han concluido con el cierre apical lo que nos lleva a hacer alusión a pacientes aun considerados pediátricos con afección en un diente permanente. (1)

Las lesiones pulpares no tratadas con el transcurso del tiempo generan como resultado la necrosis pulpar, por lo que estos dientes permanentes jóvenes no vitales permanecen con paredes dentinales frágiles, que son susceptibles a fracturas, como consecuencia seguida la extracción dental. El objetivo del operador es evitar a toda costa este resultado por lo que retirar el tejido afectado y cerrar el ápice del paciente a través de la inducción del cierre apical es un tratamiento ideal para preservar el diente a lo largo de la vida del paciente. (2)

La revascularización tuvo sus inicios a partir del año 1960 cuando Nygaard Ostby demostró que se podría dar una nueva revascularización en casos de dientes con necrosis pulpar y lesión periapical a través de la inducción de un coágulo en el tercio apical del conducto radicular desinfectado, sobrepasando una lima que permite que dicho coagulo ocupe todo el interior del conducto.

Este procedimiento induce un flujo de células madre desde la papila apical hacia el interior del conducto radicular, con el objetivo de impulsar una (re)generación de tejido similar a la pulpa. De esta manera, se produce la resolución del dolor, inflamación y curación de la lesión periapical, a la vez que induce el aumento de la longitud y grosor radiculares, mejorando la resistencia de la raíz. (3)

En el año 2004 Banchs & Trope plantearon un protocolo de revascularización pulpar donde la clave para obtener un tratamiento exitoso es la desinfección total del conducto, la creación del coágulo que funcionará como una matriz apta para la creación de un nuevo tejido y un sellado coronario óptimo. (4)

Si bien es cierto que la revascularización es un procedimiento creado desde hace años e implementado por varios doctores el procedimiento presentaba mucha controversia por el material a usar y la cantidad de citas a la que se sometía el paciente, ya que se hacían recambios constantes de hidróxido de calcio.

Hoy en día el procedimiento de revascularización es más preciso, se puede realizar en dos citas, bajo parámetros de desinfección y aislamiento absoluto con materiales más nuevos capaces de ayudar a dicha reparación

En este trabajo tenemos como objetivo comprender el procedimiento de revascularización pulpar basado en la evidencia científica y los diferentes estudios que certifican este tratamiento como una alternativa terapéutica en casos de apexificación en dientes permanentes jóvenes, así como también tenemos la finalidad de proponerlo como parte de los tratamientos que se presentan como requisitos en la clínica del niño y del adolescentes de la Universidad José Antonio Páez ya que debido a su éxito puede ser considerado una opción viable para el tratamiento de dientes permanentes inmaduros.

Formulación del problema

Para indagar sobre el problema planteado, la siguiente investigación documental pretende a través de una revisión bibliográfica exhaustiva de los últimos 5 años dar respuesta a la siguiente interrogante: ¿Será la revascularización una alternativa terapéutica exitosa para lograr la apexificación en dientes permanentes jóvenes?

Objetivos

Objetivo general

Determinar la eficacia de la apexificación por medio de la revascularización pulpar como alternativa terapéutica para dientes permanentes jóvenes.

Objetivos específicos

- Describir todos los tratamientos usados para lograr la apexificación en dientes permanentes jóvenes.
- Identificar los diferentes tipos de materiales usados para la apexificación en dientes permanentes jóvenes.
- Desarrollar el procedimiento de revascularización en dientes permanentes jóvenes.

Justificación

El presente trabajo de investigación documental tuvo el propósito de analizar la revascularización pulpar inducido a partir de células madre de la papila dental periapical a través de una revisión bibliográfica de los últimos avances científicos, por lo que tendrá un aporte a nivel teórico relevante sobre las alternativas terapéuticas para dientes permanentes jóvenes no vitales con el fin de mantener la funcionalidad del mismo.

Por otra parte, desde el punto de vista técnico, la odontología avanza exponencialmente en cortos periodos de tiempo y aunque no todos los odontólogos están capacitados para la realización de tratamientos especializados, si están bajo la responsabilidad de mantenerse informados en las innovaciones que se presenten como lo puede ser los materiales usados para la revascularización pulpar.

Metodológicamente, existe un aporte relevante dado a que servirá de apoyo a otros estudios tanto práctico como teórico que aborden el tema llevado a cabo. Asimismo, presenta un aporte social en cuanto a los conocimientos e información actualizada brindada a los estudiantes de la carrera de Odontología de la UJAP.

Alcance y limitaciones

La investigación fue de tipo documental dado a que tuvo alcance de analizar la revascularización pulpar en dientes permanentes jóvenes con células madre del ligamento periodontal y periapice a través de una revisión bibliográfica de los últimos avances publicados desde el año 2017 hasta la actualidad (2022). De esta manera, la línea de investigación estuvo enfocada dentro de la Carrera de Odontología de la UJAP, bajo la línea de investigación de Odontología Clínica y Correctiva, dentro del período del lectivo 2022-2CR.

CAPÍTULO II

MARCO TEORICO

Antecedentes

Luis Javier Guadarrama y Norma Robles en el Año 2020 realizaron un estudio titulado “Aplicaciones odontológicas de las células madre pulpares de dientes primarios y permanentes. Revisión de estudios in vivo.” Revisión de la literatura desde el 2002 al 2016 en animales con el objetivo de analizar el uso terapéutico de células madre en la odontología por las características más importantes de esta célula que son, la proliferación, multi diferenciación, auto renovación y la habilidad de diferenciarse en varios tipos de células como los odontoblastos, osteoblastos, adipocitos, condrocitos y células neurales. Estudios y experimentos científicos in vivo han demostrado la utilidad y viabilidad de las células madre pulpares para el tratamiento de lesiones bucales así como el potencial terapéutico y la regeneración de nuevos tejidos. (5)

En el 2020 Beraza A. Realizo una Revisión sistemática y protocolo de almacenamiento a largo plazo para uso terapéutico futuro acerca de Células Madre de origen dental. Que tuvo como objetivo determinar las principales fuentes de obtención de células madre vinculadas al área odontológica. La cavidad oral constituye una fuente válida para la obtención de células madre mesenquimales, habiéndose identificado en la pulpa dental de los dientes permanentes y deciduos exfoliados, en el ligamento periodontal, en el folículo dental, en la papila apical, en el tejido gingival y en la pulpa inflamada, todas ellas con un alto potencial de diferenciación. En el campo de la odontología se ha logrado regenerar el complejo dentino-pulpar, el tejido periodontal y el tejido óseo siendo una alternativa terapéutica en el campo de la endodoncia, la periodoncia y la cirugía.

Facchin C y D’Anselmo G. En el año 2018 realizaron un reporte titulado “Procedimiento endodóntico regenerativo en diente permanente no vital con ápice inmaduro. Reporte de caso” donde se realizó un procedimiento endodontico regenerativo en un paciente de 12 años por traumatismo en 2 citas y, posteriormente citas periódicas para el control del paciente. Con este caso podemos concluir que Los dientes permanentes traumatizados con formación radicular incompleta exigen un manejo clínico diferente al tratamiento endodóntico convencional; siendo la terapia regenerativa, un procedimiento viable que ha demostrado mediante hallazgos radiográficos, el cierre apical seguido de una reducción de la luz del conducto, como los parámetros más predecibles y verificables que soportan la idea de una tasa de éxito a corto plazo de los PER. No obstante, estos procedimientos como

una nueva modalidad de tratamiento deben compararse objetivamente con la terapéutica endodóntica convencional establecida para dientes con ápice inmaduro. (6)

En el año 2021 en la revista de Odontopediatría latinoamericana Rivas P., Torres G. Y López P realizaron un caso clínico titulado “Revascularización en incisivo permanente joven no vital post traumatismo dental: Reporte de caso” donde se presenta el caso de un paciente de sexo femenino, de 08 años de edad, con antecedentes de traumatismo dental, en sector antero superior, incisivo central permanente con formación radicular incompleta y con ausencia de vitalidad pulpar; se realizó el tratamiento de revascularización pulpar utilizando pasta antibiótica 3Mix-MP para la desinfección del conducto radicular. Se realizaron controles clínicos y radiográficos para evaluar la ausencia de sintomatología y el desarrollo radicular, a los 14 meses se observó aumento del grosor y longitud radicular y cierre apical. Se concluyó que la revascularización es una opción de tratamiento que permite un desarrollo radicular en sentido longitudinal y un engrosamiento de las paredes del conducto radicular con un posterior cierre apical, disminuyendo el riesgo de fractura que pudiera sufrir.

Es importante resaltar que, independientemente de la técnica utilizada, un paso crítico en el tratamiento de los dientes despulpados con ápice abierto es conseguir una correcta limpieza y desinfección del conducto radicular, (Silujjai, J. y Cols, 2017).

(Jing, Ch. 2022) Publicó un artículo en Journal Endodontics llamado “Treatment Outcomes of Regenerative Endodontic Procedures in Traumatized Immature Permanent Necrotic Teeth: A Retrospective Study” “ Sesenta y dos dientes con una media de 22,3 meses de seguimiento cumplieron los criterios, y el 80,6 % de los dientes tuvieron un resultado exitoso. Se observó un cambio significativo en una disminución del diámetro apical (69,3%) y un aumento del área radiográfica de la raíz (22,6%) después de los REP. Entre los diferentes tipos de lesiones, las tasas de éxito de los REP fueron las siguientes: fractura, 84,6%; luxación, 83,3%; lesiones combinadas, 78,6%; y avulsión, 33,3% ($P > .05$). Los dientes fracturados tuvieron una disminución significativamente mayor del diámetro apical que las lesiones combinadas ($P < 0,05$). La avulsión era más propensa a desarrollar resorción radicular que a fractura ($P < 0,05$). El andamio fue un predictor significativo del éxito; un coágulo de sangre tenía un riesgo de fracaso significativamente reducido que el factor de crecimiento concentrado (relación de riesgo = 16; intervalo de confianza del 95 %, 2,1-125,2; $P < 0,001$).

Bases teóricas

Las bases teóricas están formadas por un conjunto de conceptos y proposiciones que constituyen un punto de vista o enfoque determinado, dirigido a explicar el fenómeno o problema planteado. De tal manera que para el desarrollo de la investigación se presenta las siguientes bases teóricas:

Células madre en Odontología

En cuanto al uso de células madre en odontología, esta se centra en dos grandes campos: la cirugía, se destaca la implantología, y la endodoncia. Existen diferentes tipos de células madre de origen dental: de la pulpa, del ligamento periodontal, de dientes primarios exfoliados, de la papila dental y del folículo dental. Las células madre podrían tener múltiples usos clínicos y podrían ser empleadas en medicina regenerativa, inmunoterapia, terapia génica y en el tratamiento de enfermedades degenerativas. En la odontología, las células madre despiertan interés por un potencial uso para la regeneración de tejidos dañados o perdidos. Por ejemplo, una visión regenerativa basada en procedimientos biológicos que permitan reemplazar la dentina dañada y las células del complejo dentino-pulpar despierta mucho interés, y la endodoncia moderna avanza sobre procedimientos de regeneración tisular guiada. Por su parte, la posibilidad de generar tejido óseo en condiciones controladas genera mucho entusiasmo en el área de la periodoncia y de la rehabilitación oral pues habilitaría la posibilidad de tratamientos más conservadores o de rehabilitar lesiones extensas que afecten funcional o estéticamente a una persona (7).

Células madre de la cavidad bucal

Las células madre de la cavidad bucal son células que poseen un potencial de multidiferenciación y por tanto pertenecen al grupo de células madre adultas con la

capacidad para formar células con carácter osteodontogénico, adipogénico y neurogénico, algunos autores han identificado varios grupos de células madre de la cavidad bucal:

- Las células madre que aparecen en pulpa de dientes primarios (SHED Cells): cuando son manipuladas enzimáticamente y sometidas a factores tisulares de crecimiento son capaces de diferenciarse en células nerviosas, adipositas y odontogénicas.

- Las células madre que se encontraron en la pulpa de dientes permanentes (DPSC 2): se caracterizan por su capacidad de regenerar el complejo pulpo-dentinal, además de expresar marcadores óseos como las sialoproteínas óseas y fosfatasa alcalina, entre otros. Los terceros son la principal fuente de células madre adultas de los dientes permanentes. Sin embargo, las células madre de pulpa dental tienen diferentes características en términos de sus condiciones de cultivo.

- Las células madre que se encuentran en los espacios periodontales (PDLSCs): se caracterizan por presentarse en la vecindad de los vasos sanguíneos. Varios estudios afirman que el ligamento periodontal tiene poblaciones de células que pueden diferenciarse tanto hacia cementoblastos como hacia osteoblastos.

- En las células madre de la mucosa bucal (hOMSCs): los queratocitos también han sido aislados y cultivados, expresan totipotencialidad y son capaces de reparar defectos de lesiones cutáneas de baja inmunogenicidad.

- Células madre de la papila apical (SCAP): La papila apical hace referencia al tejido blando situado en los ápices de los dientes permanentes; las SCAP son las precursoras de los odontoblastos primarios, responsables de la formación de la dentina radicular, mientras que las células madre de la pulpa son probablemente las precursoras de los odontoblastos encargados de formar dentina reparativa.

- Células madre del folículo dental (DFPCs): el folículo dental es un tejido ectomesenquimal que rodea al órgano del esmalte y la papila dental del germen del diente permanente en formación. Las DFPCs han sido aisladas de folículos dentales de terceros

molares que muestran una morfología típica de fibroblasto in vitro, se demostró que después de la inducción su diferenciación es osteogénica. (8)

- Las células progenitoras epiteliales dentales no están disponibles en los tejidos humanos para la regeneración dental de los dientes, ya sea para la generación de dientes completos o para tejidos dentales específicos, como el esmalte. La forma de proceder es generar las células para estos fines a partir de tejidos que no sean tejidos dentales. (8)

Estadios de Nolla

Nolla (1960) describe que durante la gestación, y luego del nacimiento, van apareciendo en distintos momentos y en distintos lugares, centros de calcificación de diferentes piezas dentarias, cuyo desarrollo, conduce a la maduración total de los dientes. La primera muestra radiográficamente reconocida, es el esmalte de corona en formación.

Al seguir la calcificación, la corona toma forma y es posible ver dentina y esmalte. Luego con la formación de las raíces, se puede seguir radiográficamente ese proceso.

Ella describió los diferentes estadios de calcificación y formación de las piezas dentarias y afirmó que los movimientos eruptivos se inician en los estadios 6 y 7 de su estudio y su formación radicular completa en el estadio 10. Por lo tanto, teniendo en cuenta los estadios formulados por Carmen Nolla, así como el conocimiento del momento o edad de irrupción en boca de una pieza dentaria pueden señalar la edad biológica de un ser humano. (9)

Estadios de maduración dental de nolla

0. Ausencia de Cripta: Sin calcificación. No hay imagen radiográfica puede observarse, un espesamiento tenue.

1. Presencia de Cripta: Radiográficamente, se observa solo una línea circular radiopaca, encerrando una zona radiolúcida.
2. Calcificación inicial: Radiográficamente, se observa dentro de la cripta, una imagen radiopaca de forma circular o media luna, en la zona superior o inferior de la cripta, según el maxilar. Comienza la mineralización de cúspides (separadas en premolares y molares)
3. Un tercio de corona completa: Imagen radiopaca de mayor tamaño. Continúa la mineralización de las cúspides. Fusión de las Cúspides.
4. Dos tercios de corona completa: Imagen radiopaca de mayor tamaño que el estadio 3. Se observa el comienzo de los depósitos de dentina.
5. Corona casi completa: Imagen radiopaca que supera en tamaño a la mitad de la corona. Se insinúa la forma coronal, con ligera constricción a nivel de lo que se va esbozando como zona cervical.
6. Corona completa: Radiográficamente se observa la corona totalmente calcificada, hasta la unión del cemento y el esmalte. Se observa la forma de la corona definitiva.
7. Un tercio de raíz completado: Se observa corona totalmente calcificada y el inicio de la prolongación radicular (1/3). La longitud de la raíz es menor que la altura de la corona.
8. Dos tercios de raíz completada: Se observa corona totalmente calcificada y mayor longitud de la raíz. La longitud de la raíz es igual o mayor a la altura de la corona. Paredes del conducto divergentes y amplio ápice.
9. Raíz casi completa, ápice abierto: Se observa corona totalmente calcificada y raíz desarrollada casi totalmente. Longitud de la raíz mayor a la altura de la corona. Paredes del canal radicular, paralelas y al ápice, aun parcialmente abierto.
10. Ápice cerrado: Se observa radiográficamente corona y raíz totalmente calcificadas con el ápice cerrado (Constricción definitiva). (9)

El método Demirjian

Este es uno de los métodos más aceptados y difundidos para poder estimar la edad dental. Fue creado por Demirjian y col. en 1973 y luego se modificó en 1976. El método se basa en observar los estadios biológicos del desarrollo, tomando como indicadores siete dientes mandibulares izquierdos (incisivo central, incisivo lateral, canino, primera premolar, segunda premolar, primera molar y segunda molar). Demirjian y col. nombran etapas de la calcificación (de la A a la H). Dichas letras van desde la aparición de calcificación coronaria hasta el cierre apical completo, las cuales son vistas en las radiografías panorámicas.

Después de otorgar una letra a cada diente del tercer cuadrante, se busca el valor numérico de dicha letra en la tabla establecida por Demirjian y col. Es decir, se hace una conversión numérica, ya que cada letra tiene un valor prestablecido de acuerdo a la calcificación que presente. El objetivo de realizar el cambio de letras a valores numéricos es poder realizar la suma de estos siete dientes y obtener un valor total, el cual será denominado como la puntuación de madurez dentaria en una escala de 0 a 100. Luego de obtener un valor total se traslada a una tabla prestablecida para cada género, de la cual se obtiene la edad cronológica según el método de Demirjian. Para facilitar el proceso de asignación de un estadio determinado a cada diente, los autores del estudio propusieron las siguientes pautas para evaluar los dientes mandibulares, que son evaluar las radiografías de distal a mesial, comenzando por el segundo molar y acabando con el incisivo central, además se debe colocar una letra de la A-H a cada estadio, siendo lo más precisa posible comparando los dientes con los de sus diagramas representativos.

Respecto a los estadios que menciona Demirjian, existen criterios y él establece que si solo hay un criterio escrito, el diente deberá cumplirlo; si hay dos criterios, es suficiente que se cumpla el primer criterio; si hay tres criterios, deben cumplirse los dos primeros; y en todos los casos debe comprobarse que cumplan los criterios del estadio anterior. Por otro lado, en caso de no tener clara una letra, se coloca el estadio que presente menor calcificación. Es importante mencionar que la decisión de analizar los dientes mandibulares se debe a que tienen menor distorsión en las radiografías y eso ayudará en la visualización de los dientes permanentes en las radiografías panorámicas a comparación de los dientes maxilares.

A pesar de que este método ha demostrado máxima eficacia en su aplicación universal, algunos investigadores consideran que al convertir la puntuación de la edad dental deben elaborarse estándares específicos para cada población.(9)

Diente permanente inmaduro

Los dientes permanentes inmaduros son los dientes que no han completado su maduración posteruptiva. Tienen una mayor anchura en la porción apical en comparación a la cervical y la ausencia de constricción apical. Estos tienen una dentina relativamente delgada y los túbulos dentinarios tienen anchura, por lo que su permeabilidad es mayor y da paso a bacterias. El ápice inmaduro está asociado a una buena vascularización y potencial para una respuesta favorable a la curación.

La pulpa en dientes permanentes inmaduros padece de un riesgo particular de lesiones de caries profundas, y lesiones de traumatismos. La inervación sensorial pulpar no finaliza su maduración hasta etapas tardías de la formación de la raíz. Debido a esto, las pruebas pulpares no pueden ser concluyentes en estos dientes. Las pulpas jóvenes y bien perfundidas tienen enormes propiedades reparadoras frente a lesiones. (9)

Necrosis pulpar

Entre los diagnósticos pulpares tenemos la necrosis pulpar considerada como la muerte de la pulpa. Puede ser total o parcial dependiendo de que sea toda la pulpa o una parte la que esté involucrada. Aunque una necrosis es una secuela de la inflamación, puede también ocurrir por traumatismos, donde la pulpa es destruida antes de que se desarrolle una reacción inflamatoria. Como resultado se produce un infarto isquémico y causar una pulpa necrótica gangrenosa seca. (10)

Apexificación a largo plazo usando Hidróxido de Calcio

La apicoformación o apexificación a largo plazo usando Hidróxido de Calcio fue descrita

por primera por Frank (1966) y en la actualidad algunos clínicos la siguen usando. Canalda & Brau (2006) proponen el siguiente protocolo clínico:

1. Radiografía preoperatoria, para verificar el estadio de desarrollo radicular y el estado del periápice.

2. La anestesia del diente está indicada cuando existe tejido pulpar con vitalidad en la zona media o apical del conducto.

3. Aislamiento del campo operatorio con el dique de goma

4. Preparación de la cavidad de acceso cameral, ensanchando la zona coronal del conducto hasta que presente la misma amplitud que la zona media del mismo.

5. Determinación de la longitud de trabajo. Los localizadores electrónicos son menos fiables en dientes con orificios apicales tan amplios. Se prefiere determinar con la técnica radiográfica, eligiendo como referencia el extremo más corto de la pared radicular, situándola a 1-2 mm menos para no lesionar el tejido periapical, base de la reparación.

6. Preparación del conducto con limas K o H de calibre elevado. Se efectúa un limado circunferencial, ampliando la zona más estrecha del conducto en la zona cervical.

Removiendo los restos presentes en el conducto y alisando sus paredes sin querer ampliarlas, ya que se podrían debilitar aún más. La limpieza de las paredes y de la luz del conducto se consigue, básicamente, mediante la irrigación con soluciones de NaCl al 2,5%.

7. Secado del conducto con puntas de papel absorbentes de calibre elevado.

8. Colocación de una medicación intraconducto. La mayoría de autores eligen como material de medicación una pasta de hidróxido de calcio. Ésta se introduce hasta el límite

de la instrumentación mediante léntulos o compactadores, y es condensada hacia apical mediante condensadores (Figura 1.6). El exceso de agua se absorbe con puntas de papel y se introduce más pasta, hasta conseguir una consistencia densa. Se obtura la cámara con un material de reconstrucción temporal.

9. Radiografía de control inmediato.

10. Sesiones posteriores. Se aconseja una cita al cabo de un mes, siempre que no aparezca sintomatología en un periodo más breve de tiempo. Tras el aislamiento del diente, se irriga el conducto con suero fisiológico, se seca y se vuelve a rellenar con la pasta de hidróxido de calcio. Se recomienda efectuar una sesión cada 3 meses para renovar la pasta ya que, por acción del anhídrido carbónico de los tejidos, el hidróxido de calcio se va transformando en carbonato cálcico, con lo que pierde su actividad biológica. Aunque en algún estudio se ha puesto en evidencia el cierre del ápice sin renovar esta pasta, cuando se renueva, el tejido periapical presenta menos inflamación

11. La formación de tejido calcificado que cierre el ápice se produce, en general, en un periodo de 9 a 18 meses. (16)

Apical plug (tapón apical)

La inducción de barreras apicales artificiales con diferentes materiales ha sido sugerida como una alternativa al uso tradicional de hidróxido de calcio. Una de estas alternativas para inducir la apexificación es sellar el foramen apical abierto con un tapón apical de Mineral Trioxide Aggregate (MTA). La popularidad de la MTA como barrera apical artificial se puede atribuir a varios tatuajes. Este procedimiento se puede completar en una

o dos sesiones. tratamiento, creando un tope apical en el extremo abierto del canal, lo que permite restaurar el diente en poco tiempo con una restauración adaptada a la corona, haciéndola significativamente más torcida que las coronas no restauradas, reduciendo la posibilidad de fractura con ronroneo. A diferencia del uso prolongado de hidróxido de calcio en las raíces el relleno radicular inmaduro y prolongado con MTA no reduce su resistencia al tratamiento. (17)

La apexificación inducida por MTA también puede resultar en una mejor consistencia de la barrera de tejido duro apical y propiedades de cicatrización satisfactorias del sellando. Este proceso solo tendrá éxito si se cierra el espacio del conducto radicular, impidiendo la entrada de nuevas bacterias, enterrando los microorganismos restantes e impidiendo su supervivencia, obstruyendo el suministro de nutrientes. El MTA también proporciona un sellado efectivo en la dentina y el cemento y promueve la reparación biológica y la regeneración del ligamento periodontal. (17)

El MTA no solo cumple el requisito ideal de ser bacteriostático, sino que también puede tener propiedades bactericidas. La liberación de iones hidroxilo, un pH alto sostenido durante períodos prolongados y la formación de una capa mineralizada intersticial pueden proporcionar un entorno desafiante para la supervivencia de las bacterias. Estas propiedades antibacterianas pueden ser un potente inhibidor del crecimiento bacteriano contra especies como *Streptococcus faecalis*, un microorganismo frecuente en las fallas del conducto radicular. Además, *Candida Albicans*, comúnmente presente en la enfermedad endodóntica refractaria, es susceptible a la actividad antifúngica de MTA. (17)

Ingeniería tisular

Los principales objetivos de este novedoso campo están encaminados a la regeneración, reparación o reemplazo bioartificial de tejidos y órganos propios del cuerpo humano, que han sido dañados por diversos factores, tales como trauma, quemaduras, por enfermedades adquiridas como el cáncer o ciertas anomalías congénitas. Aunque la investigación en lo que hoy se denomina Ingeniería Tisular comenzó aproximadamente en 1987, desde sus orígenes, su desarrollo ha sido espectacular y la construcción de tejidos para su uso en medicina empieza a configurarse, no solo como una línea de investigación fundamental y prioritaria en las universidades y hospitales, sino también en compañías privadas. La Ingeniería Tisular se basa principalmente en tres componentes fundamentales: 1) Células, 2) Andamios y 3) Biomoléculas o inductores o factores de crecimiento. (10)

Pirámide de ingeniería tisular: Células, Andamio y Factor de crecimiento

Células

El cuerpo humano posee aproximadamente 100 trillones de células, con aproximadamente 260 diferentes fenotipos que se asocian en el espacio y en el tiempo para formar los tejidos y los órganos. Las células más próximas a una lesión pueden restaurar el daño por el denominado mecanismo de diferenciación. Se entiende por este último, la posibilidad que tiene una célula de diferenciarse, perder sus características originales y con posterioridad adquirir propiedades nuevas. Por otra parte, las células que participan en la construcción de un nuevo tejido, deben tener capacidad reproductiva; esto es, células en ciclo celular que no hayan entrado todavía en el proceso de diferenciación terminal. (10)

Andamios

El término biomaterial designa a aquellos materiales utilizados en la fabricación de sistemas biológicos y que se aplican en diversas ramas de la medicina. Entre las características de los materiales se encuentra la de ser biocompatibles, o biológicamente aceptables. De este modo, en la evaluación de un material resulta fundamental examinar su biocompatibilidad y capacidad de reabsorción; ya que permanecen en contacto con los tejidos vivos, por lo que resulta imprescindible que no se produzcan reacciones no deseadas en la interfase tejido-material y que mantenga sus propiedades durante el tiempo que tenga que desempeñar su función. Actualmente los estudios se enfocan a conocer las interacciones específicas entre propiedades físico-químicas del material, química de superficie, hidrofobia, propiedades mecánicas, absorción isotérmica de ciertas proteínas y la observación de comportamientos celulares, como la adhesión, activación, liberación de citoquinas y factores de crecimiento. (10)

Biomoléculas, inductores o factores de crecimiento.

La célula responde al medioambiente extracelular detectando señales químicas o estímulos físicos que desencadenan la apropiada respuesta de las mismas mediante la activación de distintos mecanismos moleculares y biológicos que conducen a división, migración, diferenciación, mantenimiento del fenotipo o apoptosis. La actividad coordinada de estos procesos por parte de las células que forman un tejido conducen a la definición estructural y funcional de un tejido en un momentotemporal determinado.

Regeneración Endodóntica

También conocida como revascularización o revitalización, fue descrita por Nygaard-Ostby y Hjortdal en 1961, quienes demostraron el crecimiento de un tejido conectivo fibroso

dentro del canal radicular en un diente con pulpa necrótica, luego del uso de instrumental y desinfección del área. Desde entonces se han propuesto innumerables protocolos clínicos para obtener un mejor resultado biológico en esa dirección. Con todo, la regeneración endodóntica se produce cuando existen células madre (CM), matriz o andamio y factores de crecimiento para que las activen, pues la creación de ese microambiente favorece la proliferación y diferenciación de estas, con previo control de la infección en el conducto radicular (11).

En endodoncia, los procedimientos de regeneración pueden ser definidos como procedimientos biológicamente diseñados para reemplazar estructuras dañadas, incluyendo dentina y estructuras radiculares, como también células del complejo dentino-pulpar. Los autores señalan que los procedimientos de regeneración dentaria tienen una larga historia, originalmente alrededor de 1952, cuando el Dr. B.W. Hermann reportó la aplicación de hidróxido de calcio sobre la amputación de una pulpa vital. Actualmente, las principales áreas de investigación que pueden tener aplicación en el desarrollo de técnicas de regeneración endodónticas, son: a) revascularización del conducto radicular vía coágulo de sangre, b) terapia con células madres postnatales, c) implantación pulpar, d) implantación de soportes, e) liberación de soporte inyectable, f) imprimiendo células en tres dimensiones y g) liberación de genes. (12)

Estas técnicas de regeneración endodóntica posiblemente involucran la combinación de desinfección o desbridamiento del sistema de conductos infectados con ampliación apical, para permitir la revascularización y el uso de células madre adultas, soportes y factores de crecimiento. Los pacientes demandan estas estrategias porque la terapia de ingeniería de tejido ofrece la posibilidad de restaurar naturalmente, en vez de colocar una prótesis o material artificial. (12)

Revascularización pulpar

La revascularización es un tratamiento conservador para dientes inmaduros con pulpa necrótica, empleada en endodoncia regenerativa con el objeto de reemplazar estructuras y células dañadas en el complejo dentino pulpar. Esto implica una desinfección y medicación previa; realizada con pastas antibióticas en el interior de los conductos radiculares, junto con la formación de un coágulo de sangre a nivel de la unión amelocementaria. La revascularización tiene la característica de inducir la maduración, aumentar el grosor de la pared radicular y provocar el desarrollo de la raíz y su ápice. Tiene como base que las células madre vitales encontradas en la papila apical pueden sobrevivir a la necrosis pulpar y tienen la capacidad de diferenciarse en odontoblastos secundarios y, de esta manera ayudar a la conformación del tejido radicular. (13)

La revascularización pulpar difiere de la terapia de barrera apical, porque en todo el interior del conducto radicular no habrá relleno de material endodóntico. Al contrario, estará contenido de tejido regenerativo que permitirá el desarrollo de la raíz, y debido a este tejido que va a estar en el interior del conducto se podría presentar una respuesta positiva a ciertos estímulos. (13)

Actualmente, la desinfección del diente necrótico recae exclusivamente en el irrigante (NaOCl), cuya concentración está limitada al 3 % para evitar la citotoxicidad sobre las células madre, y en el hidróxido de calcio utilizado como medicación intracanal, ya que no está indicada la instrumentación del diente. Se están investigando actualmente nuevos enfoques que permitan una desinfección eficaz sin alterar negativamente las células madre involucradas y sin debitar la estructura del diente. Uno de estos enfoques es el uso de técnicas físicas como el láser o ultrasonido para potenciar la acción del irrigante, así como el uso de compuestos químicos/biológicos como el propóleo (El-Tayeb et al., 2019), óxido nítrico (Moon et al., 2018) y concentrados de plaquetas autológos (Del Fabbro et al.), entre otros. Es probable que el protocolo clínico se vea actualizado en un futuro próximo,

incorporando alguno de estos u otros factores para mejorar la desinfección de los dientes tratados.

Existe una controversia con el vocablo “revascularización”, puesto que, esta se usa propiciamente para indicar la revascularización de un tejido isquémico, y la endodoncia regenerativa incluye otros ámbitos, además del vascular. Las células madre de la papila apical (SCAP), soportes o “andamiajes” y factores de crecimiento, puesto que la creación de un adecuado microambiente condiciona la proliferación y diferenciación de estas células, y es importante el control previo de la infección en el canal radicular. (13)

Protocolo actual para el tratamiento de revascularización pulpar

Las indicaciones para realizar la regeneración pulpar son: dientes con diagnóstico de necrosis con ápice abierto, pueden presentar o no lesiones perirradiculares. Mientras que, las contraindicaciones son: dientes avulsionados o reemplazados ya que la revascularización puede ser espontánea; casos en los que no se puede realizar aislamiento absoluto, dientes con destrucción coronaria extensa y pacientes con patología descompensada. (14)

Los autores Law et al. (20) y Diogenes et al. (21), mencionan que, para realizar el procedimiento se debe tomar en cuenta los siguientes aspectos: la edad del paciente debe ser entre los 6 a 18 años, la instrumentación debe ser mínima o nula para conservar la integridad de las paredes y evitar la formación de barrillo dentinario. Además, debe existir una máxima desinfección con un correcto protocolo de irrigación y colocación de medicación intraconducto, generar un coágulo de sangre o proteína de andamio y colocar una barrera junto con sellado coronal hermético, detalles que son fundamentales para el éxito de la terapia. (14)

Los procedimientos de la cita número uno es: anestesia sin vasoconstrictor para permitir la hemorragia; eliminar el tejido cariado, colocar aislamiento absoluto, realizar apertura cameral, conductometría a 2-3 mm del ápice rx. No instrumentar el conducto, irrigar con hipoclorito en concentraciones menores al 3%, clorhexidina al 2%, EDTA al 17% o combinando cada uno a menos 1mm del ápice radiográfico para evitar la citotoxicidad, secar con conos de papel y colocar pasta tri o bi antibiótica (14).

Respecto a las segunda sesión, los pasos clínicos son: retira la pasta mediante irrigación, y realizar protocolo final de irrigación donde se usa EDTA en solución al 17% activado por 1min para inducir a los factores de crecimiento, se seca el conducto y se procede a inducir el sangrado con una lima llegando al periodonto apical a 2mm más allá del ápice radicular, que llena el conducto de sangre, la que al cabo de tres a cuatro minutos se coagula formando un andamio natural (Se puede complementar con una matriz externa fibrina rica en plaquetas, plasma rico en plaquetas, membrana de colágeno), aplicar una barrera cervical MTA o Biodentine y por último restaurar (14)

Ventajas y desventajas de revascularización pulpar

Ventajas

Dado que el procedimiento regenerativo pulpar se realiza con células sanguíneas pertenecientes al propio paciente no es probable el rechazo inmunológico del coágulo. También se evita la potencial transmisión de microorganismos patógenos. Desarrollo radicular continuo hasta la formación completa de la raíz es una gran ventaja frente a la apexificación ya que no resulta en una raíz acortada. Además, el cierre apical libre de agentes bacterianos y fortalecimiento de la raíz por aumento de grosor de las paredes dentinarias. (15)

Con la apexificación se ha demostrado que puede haber un mayor riesgo de sufrir fractura radicular, porque el uso prolongado del $\text{Ca}(\text{OH})_2$ hace que ocurra la desnaturalización del carboxilato y los grupos fosfato en la dentina, que conlleva a que no se desarrolle ni el grosor ni la longitud de la raíz y que resulte en una dentina radicular frágil. Conjuntamente, no genera ningún tipo de recuperación de las funciones pulpares y se pierde su capacidad de detectar los cambios ambientales. (15)

Desventajas

No existe un conocimiento certero del tejido que se forma en las paredes del conducto. Diversos autores cuestionan el hecho de que se constituya realmente de dentina. En caso de que el tratamiento no muestre respuestas favorables en los seguimientos que se programan como la falta de continuidad del desarrollo de la raíz se deberá optar por el tratamiento tradicional. Lo importante es la acción no demorada para la conservación del diente afectado en boca. (15)

Últimos materiales usados actualmente en Revascularización

Cementos a base de silicato de calcio

Los CSC para tratamientos endodónticos han estado en el mercado durante varios años, siendo el agregado de trióxido mineral (MTA) el más usado y por ello se considera el "gold estándar". El MTA fue desarrollado por Torabinejad de la Universidad Loma Linda en 1993. Sus principales componentes son el silicato tricálcico, el aluminato tricálcico, el óxido tricálcico, el óxido de silicato y el óxido de bismuto. (16)

Los actuales CSC disponibles comercialmente son Biodentine (Septodont, Saint Maur des Fosses, Francia), Bioaggregate (Innovador Bioceramics, Vancouver, Canadá), Endosequence root repair (Brasseler USA, Savannah, GA, Estados Unidos), cemento de mezcla enriquecido con calcio (BioniqueDent, Tehran, Irán) y TheraCal (Bisco, Schamburg, IL, Estados Unidos).

Agregado trióxido mineral (MTA)

Es el primer material biocerámico utilizado con éxito en endodoncia (Raghavendra et al., 2017), fue descrito por primera vez en la literatura científica dental por Lee et al. (1993), sin embargo fue aplicado y patentado en 1995 por Torabinejad et al. (1995) White (Moinzadeh et al., 2015; Obando-Pereda et al., 2009; Raghavendra et al., 2017), Inicialmente se supuso que MTA consistía en óxidos y un fosfato de calcio amorfo, de ahí el nombre como un agregado de óxido (Moinzadeh et al., 2015). Este supuesto ha sido refutado por Camilleri et al. (2005), quienes concluyeron que el MTA en realidad consiste en un polvo fino de silicato tricálcico, silicato dicálcico, aluminato tricálcico, yeso, aluminato férrico tetracálcico, sulfato de calcio, óxido de bismuto, y algunas trazas de óxidos metálicos. Adicionalmente óxido de bismuto en una proporción de 4: 1 como radiopacificador (Torabinejad et al., 1995). Las principales fases constituyentes son el silicato tricálcico y dicálcico y el aluminato tricálcico, es un cemento Portland tipo 1 (Camilleri, 2007).

Se caracteriza por ser osteoconductor, induc tivo y biocompatible, fue lanzado inicialmente en su versión gris y luego en su versión blanca (Raghavendra et al., 2017).

Históricamente se comercializó bajo la denominación de ProRoot MTA gris, posteriormente el ProRoot MTA blanco (Prati y Gandolfi, 2015). Éstos se diferencian

porque el MTA blanco presenta 54,9% menos de Al_2O_3 , 56,5% menos MgO y 90,8% menos FeO que MTA gris, lo que lleva a la conclusión de que la reducción de FeO es la causa más probable del cambio de color del material (Roberts et al., 2008). También se informó que MTA blanco posee un tamaño de partícula global más pequeño que MTA gris (Raghavendra et al., 2017).

El ProRoot MTA contiene aproximadamente 20% de óxido de bismuto, similar a MTA Angelus y desafortunadamente, el óxido de bismuto como radiopacificador puede reducir y deteriorar la biocompatibilidad del cemento, como lo menciona Prati y Gandolfi (2015) respecto al estudio in vitro realizado por Gandolfi et al, (2015). Por estas razones, algunos materiales se producen sin radiopacificador y se aplican como material para recubrimientos pulpaes o apicogénesis. Otro inconveniente es el “lavado” del material cuando entra en contacto con líquidos como sangre o agentes de enjuague como por ejemplo, al irrigar durante tratamientos quirúrgicos, debido al tiempo de fraguado largo, una baja fuerza adhesiva y de baja cohesión, (Moinzadeh et al., 2015). Así como la decoloración dental causada por el óxido de bismuto, especialmente cuando está en contacto con hipoclorito de sodio de acuerdo a lo mencionado por Camilleri, por lo cual algunos fabricantes han agregado radiopacificadores alternativos a sus formulaciones como por ejemplo el dióxido de zirconio (Keskin et al., 2015).

Biodentine

Biodentine está disponible desde 2011, y es un cemento a base de silicato tricálcico (Ca_3SiO_5) y vendido como "sustituto de la dentina bioactiva" [Solanki et al., 2018].

Biodentine se presenta como polvo encapsulado (silicato tricálcico, silicato dicálcico, carbonato de calcio, óxido de hierro y radiopacificador de óxido de circonio) y líquido en una pipeta (acelerador de cloruro de calcio y polímero reductor de agua hidrosoluble). Sus propiedades físicas (en comparación con MTA) se mejoran mediante la adición de aceleradores y suavizantes, junto con el desarrollo de una fórmula de presentación en

cápsula predosificada para mezclar en un vibrador de cápsulas, que lo hace más fácil de usar. (16)

Biodentine tiene un comportamiento mecánico superior al de otros CSC. En el estudio de Grech et al. (2013) Biodentine resultó ser el material más resistente (evaluando su resistencia a la compresión y dureza superficial), obteniendo valores superiores en comparación con otros materiales (MTA y Bioaggregate). Esta mayor resistencia se atribuye a la baja relación agua/cemento utilizada en Biodentine, lo cual es posible debido a que se agrega un polímero soluble en agua al líquido de mezcla. (16)

Bio C repair

Durante muchos años, el material de elección para los casos de exposición pulpar fue el hidróxido de calcio hasta que los estudios demostraron un mejor desempeño clínico de los materiales a base de silicato de calcio, como el agregado de trióxido mineral (MTA). Ambos materiales tienen un mecanismo de acción similar: sin embargo, los cementos a base de silicato de calcio inducen la formación de una barrera mineralizada más uniforme y gruesa, además de provocar una menor respuesta inflamatoria y menor necrosis del tejido pulpar.

Siguiendo la idea de simplificar la técnica quirúrgica, se desarrolló Bio-C Repair, un material de reparación biocerámico listo para usar. Este material de reciente introducción ha mostrado resultados de citocompatibilidad similares al MTA, además de ser biocompatible e inducir biomineralización. Aunque las composiciones biocerámicas a base de silicato de calcio pueden liberar iones de calcio, la presencia de iones metálicos promueve una mayor bioactividad e induce una regeneración y reparación completas.

Por lo tanto, aún en fase experimental, Bio-C Repair Íon+ es un cemento con partículas metálicas en su composición. Hasta el momento, este material no ha sido estudiado in vitro e in vivo, comparando su citocompatibilidad con MTA Repair HP y Biodentine, que son materiales ampliamente utilizados directamente en el tejido pulpar. Por lo tanto, el presente estudio tuvo como objetivo evaluar los efectos tóxicos de cuatro cementos a base de silicato de calcio para recubrimiento pulpar sobre células NIH 3T3, de las cuales el Bio-C Repair Íon+ aún se encuentra en una fase experimental.

Bases legales

De acuerdo a las bases legales, para el desarrollo de la presente investigación se presenta lo referido en la Constitución de la República Bolivariana de Venezuela, en su artículo 84 establece que la salud es un derecho social fundamental, y el estado promoverá y desarrollará políticas orientadas a elevar la calidad de vida, el bienestar colectivo y acceso a los servicios. Todas las personas tienen derechos a la protección de la salud, así como participar activamente a su promoción y defensa (19).

De igual forma el Código Deontológico de la Odontología de Venezuela en su artículo 1, señala que el respeto a la vida y a la integridad de la persona humana, el fomento y la preservación de la salud, como componentes del desarrollo y bienestar social y su proyección efectiva a la comunidad, constituyen en todas las circunstancias el deber primordial del Odontólogo (19).

En vista de que la presente investigación es de carácter documental, se centran en el derecho de autor, tomando lo dictado en los artículos 1 y 2 de la Ley sobre Derechos de Autor, la cual señala que las disposiciones de esta ley protegen los derechos de los autores sobre todas las obras del ingenio de carácter creador, ya sean de índole literaria, científica o artística, cualquiera sea su género, forma de expresión, mérito o destino. Y se consideran

comprendidas entre las obras del ingenio a que se refiere el artículo anterior, especialmente las siguientes: los libros, folletos y otros escritos literarios, artísticos y científicos (19).

Definición de términos

Angiogénesis: es la formación de vasos sanguíneos nuevos, este proceso consiste en la migración, crecimiento y diferenciación de células endoteliales.

Apexificación: es un tratamiento por medio del cual se estimula la formación del cierre apical radicular mediante la formación de una barrera calcificada en un órgano dental con necrosis pulpar y formación incompleta de su raíz.

Células madre mesenquimales (CMM): se caracterizan por su capacidad de autorenovación, su alto potencial de proliferación y su multipotencialidad.

Endodoncia regenerativa: es la creación y formación de tejidos para reemplazar pulpa enferma, desaparecida o traumatizada.

Ingeniería de tejido: es un campo de investigación nuevo, altamente interesante que propone la reparación del tejido dañado como también la creación de órganos de reemplazo.

Ingeniería tisular: es un campo interdisciplinario, donde se aplican los principios de ingeniería y ciencia de la salud para el desarrollo de sustitutos biológicos que restauren, mantengan o mejoren la función tisular.

Pulpa dental: es un tejido blando altamente especializado en una estructura mineralizada, que puede ser afectada por diversas agresiones, principalmente por caries dental o traumatismo

Regeneración: implica la reconstrucción que hace un organismo vivo por sí mismo de sus partes pérdidas o dañadas.

CAPÍTULO III

MARCO METODOLÓGICO

Naturaleza de la investigación

La presente investigación tiene el propósito de analizar la regeneración del complejo dentino – pulpar con células madre a través de una revisión bibliográfica de los últimos avances científicos; por lo cual tuvo un enfoque cualitativo, siendo el método científico de observación para recopilar datos no numéricos. Se suelen determinar o considerar técnicas cualitativas todas aquellas distintas al experimento (20).

Diseño y tipo de investigación

De acuerdo a su naturaleza, la investigación se enmarco en un diseño de estudios de revisiones críticas del estado del conocimiento; se define como la integración, organización y evaluación de la información teórica sobre un problema existente, focalizando en la investigación actual las posibles vías para su solución. Por consiguiente, el estudio fue de tipo documental, son estudios que tienen el propósito de ampliar y profundizar el conocimiento de su naturaleza, con el apoyo de trabajos científicos previos. La originalidad del estudio se refleja en el enfoque, criterios de búsqueda y selección de información, conceptualizaciones, reflexiones, conclusiones y recomendaciones que expresan el pensamiento del autor (21).

Población y muestra

Para Arias la población está definida como un conjunto finito o infinito de elementos con características comunes para los cuales serán extensivas las conclusiones de la

investigación, se encuentra delimitada por el problema y los objetivos del estudio. Por lo que para la presente investigación la población estuvo representada por la cantidad de 65 artículos científicos arrojados de la primera búsqueda electrónica en el buscador de Google Académico a través de diferentes bases de datos de revistas indexadas (Dialnet, Pubmed, Scielo) y repositorios institucionales nacionales e internacionales, de manera que se emplearon palabras claves en idioma español e inglés: regeneración, complejo dentino – pulpar, células madre, pulpa dental, regeneration, dentin-pulp complex, stem cells, dental pulp. (22)

Por consiguiente, la muestra según Arias es un subconjunto representativo y finito que se extrae de la población accesible. Por lo que luego de la primera búsqueda se aplicaron criterios para la elegibilidad de la muestra, la cual estuvo representada por 20 artículos que cumplieron con los siguientes criterios de inclusión y exclusión:

- Se incluyeron aquellos artículos que fueron publicados en los últimos cinco años desde el año 2018 hasta el 2022 relacionados con el tema en estudio. Se tomaron aquellos documentos de revistas indexadas y repositorios institucionales de investigaciones nacionales e internacionales en idioma español e inglés.
- Asimismo, fueron excluidos todo artículo y documentos que estuvieron incompletos, bloqueados y repetidos, además de aquellos que no cumplieron con lo establecido en los criterios de inclusión. (22)

Técnicas e instrumentos de recolección de información

Se empleó la observación como técnica de recolección de información, para Hernández, Fernández y Baptista es una técnica que permite observar el objeto que está siendo estudiado con el fin de que se determinen sus características. Por otro lado, para el análisis de la información se empleó la técnica de análisis de contenido, es la discusión o

disertación de los datos con el propósito de analizar los supuestos del estudio y de reconstruir los datos, a partir de los conceptos teóricos convencionalmente operacionalizados (23).

CAPÍTULO IV

DISCUSIÓN

La revascularización como alternativa terapéutica para la apexificación de dientes permanentes jóvenes de acuerdo a los avances científicos de los últimos cinco años, se considera importante en estos tiempos. Si bien el protocolo de revascularización dental hoy en día es muy variable respecto al material intraconducto y la técnica de desinfección, el objetivo final es conseguir un tejido neoformado similar a la pulpa dental y dentina radicular. (24)

No se considera regeneración pulpar a los procedimientos de revascularización endodóncica, puesto que el tejido en proceso de neoformación no tiene las mismas características de la pulpa. Por esta razón muchos autores denominan este procedimiento como reparación pulpar, ya que se está generando un tejido, no se está devolviendo la función biológica ni la arquitectura al tejido pulpar perdido. El éxito de la regeneración endodóncica requiere la combinación del control de la infección, el uso de biomateriales y las células de la papila apical. (25)

Según Blánquez, en su estudio sobre las técnicas de revascularización, obtuvo resultados en el que no se observó ningún proceso inflamatorio o alteración que impidiera seguir con el tratamiento de obturación (26). Por su parte, Funes, al analizar el papel de revascularización pulpar y sus principios básicos, constatando que es una alternativa real al tratamiento de conductos convencional, teniendo en cuenta que los materiales utilizados tuvieron su tasa de éxito (27). Lao, Castellanos, expuso que la terapia regenerativa se ha propuesto como procedimiento alternativo en dientes no vitales dañados por caries o por trauma, lo que permite el desarrollo radicular y la supervivencia de las células madre (28). La eliminación de síntomas en indicios de reparación ósea para promover la supervivencia y función del diente en boca, según Facchin (29).

Cabanillas, demostró en su estudio que la revascularización no hay regeneración del tejido pulpar, sino una curación o reparación, esto es, la formación de un tejido ectópico dentro del conducto con pérdida parcial de la función. Sin embargo, desde el punto clínico, explica que es muy poco revelante. (30). Moyetones, por su parte, encontró un total de 14 estudios de caso, en el que expresa que la terapia endodóncica regenerativa es un éxito, sin embargo, en la desventaja del tratamiento en la que todos los estudios clínicos revisados coincidieron que la decoloración del diente se atribuye al empleo de la triple pasta endodóncica. (31)

Jiménez, realizó un control de 24 meses en el que se observa la resolución completa de la lesión con la formación de la raíz en los tratamientos de revascularización (32). Zavala, demostró en su estudio que el 15,69% de los infantes tuvieron enfermedad pulpar en estructuras dentales permanentes, siendo necesario la revascularización. (33). Alonso opina que la revascularización ha sido identificada como un método eficaz para estimular el desarrollo del cierre apical (34).

Cymerman, explica en su estudio, que todas las lesiones periapicales se resolvieron con mineralización parcial de los conductos radiculares y todos ellos mostraron un cierre apical parcial o completo en las visitas de seguimiento (34). Cheng, demuestra en su estudio que la revascularización, se observó un cambio significativo en una disminución del diámetro apical en los diferentes tipos de lesiones: fractura, luxación, lesiones combinadas y avulsión. (35)

Song, de los 29 casos demostraron resolución del ápice, mientras que el desarrollo radicular continuo con cierre apical, ocurrió en 23 de 29 casos. (36). Torabinejad, et al, sometieron 144 estudios a síntesis cualitativa, se observó muy poca heterogeneidad entre los estudios con respecto a las tasas de supervivencia y éxito. (37) Petrocco, seleccionó 25 publicaciones por su aporte y relevancia, por lo que la presente revisión sirve de guía para evaluar e interpretar los hallazgos encontrados en la revascularización. (38)

Carrasco, realizó una encuesta a 120 odontólogos generales, en el cual, la 25,84% de la población encuestada, optando por la apicoformación mediante Plug de MTA y el 33,33% y el 29,71% a través del uso de hidróxido de calcio. El 15% de los encuestados realizaron la revascularización en dos visitas, usando el 11,67% como irrigación Hipoclorito Sódico. (39) Para Jiménez, el hidróxido de calcio, es el medicamento de elección en la revascularización pulpar para la desinfección intracanal (40). Mateo, realizó su búsqueda bibliográfica en el que obtuvieron buenos resultados en cuanto a la revascularización los últimos 10 años (41).

Barzuna, explica que la revascularización tiene como objetivo promover el desarrollo continuo de la raíz. Se ha comparado la eficacia de la apexificación y de la revascularización, en términos de ausencia de síntomas y desarrollo radicular (42). Rivas, explicó que la apicoformación fue considerada por mucho tiempo la única opción para el tratamiento de dientes permanentes jóvenes no vitales, lamentablemente presenta varias desventajas como raíces cortas y propensas a la fractura; además de una proporción corona raíz deficiente. El presente estudio nos permite dar a conocer que la revascularización debería ser considerada como la primera opción de tratamiento en pacientes jóvenes. (43). Ayala, encontró 30 artículo, en el que identificación los diversos tratamientos en renegación pulpar de dientes permanentes jóvenes inmaduros. (44)

CAPÍTULO V

CONCLUSIONES

Esta investigación nos permitió conocer los procedimientos de revascularización en endodoncia los cuales se han convertido en una opción de tratamiento en la práctica endodóntica. En este sentido, podemos concluir con que la revascularización pulpar debe ser considerada como una alternativa viable a la apexificación, según las particularidades de cada caso. Sin embargo, puesto que estamos hablando de un tratamiento donde aún no se define qué clase de tejido es realmente el que ocupa el interior del conducto, es necesario más estudios que aporten datos sobre la supervivencia a largo plazo y la estabilidad del diente tratado, a su vez poder diagnosticar si es posible recuperar la sensibilidad pulpar.

De acuerdo con el objetivo general del estudio efectuado se concluye que, debido al esfuerzo efectuado de los investigadores dirigido a nuevas alternativas para cubrir las necesidades y requerimientos, se ha encontrado mejores opciones en la ingeniería de tejidos ayudando a regenerar estructuras dentales necrosadas, comprobando el crecimiento de tejidos, restableciendo el desarrollo radicular, el engrosamiento de las paredes dentinarias y el cierre apical.

Conforme con el objetivo específico, se manifiesta que la terapia de revascularización ha significado un gran avance en la medicina, a partir de diversas técnicas para la regeneración de los tejidos dentarios, los procedimientos existentes y los nuevos métodos a través de materiales actuales han representado una victoria para la odontología.

Finalmente, los dientes permanentes jóvenes requieren manejos clínicos diferentes a las terapias endodónticas convencionales por lo que se requiere que los clínicos conozcan estos procedimientos para ofrecer la atención personalizada a cada paciente.

RECOMENDACIONES

Finalmente se recomienda a la Universidad José Antonio Páez, tomar en cuenta la presente investigación, dado que por su carácter documental servirá de antecedentes a otros estudios relacionados al tema

A los coordinadores de la clínica del niño y del adolescente de la carrera de Odontología, para que a partir de trabajos como este se replique la información a los estudiantes con el objetivo de capacitarlos y así poder brindarle la atención a estos pacientes que acuden con patologías como necrosis pulpar en dientes permanentes jóvenes, de tal manera se educa a los futuros odontólogos a trabajar de manera interdisciplinaria y lograr interconsultas entre docentes de odontopediatría y los de la clínica integral del adulto, específicamente en el área de endodoncia.

Promover el paso a paso actual aplicado en Revascularización pulpar por medio de una guía basada en la investigación realizada y plasmada en este trabajo que sea apta de aplicarse en las Clínicas de odontopediatría y la clínica integral del adulto con el fin de brindarle la atención necesaria a los pacientes con necrosis pulpar en dientes permanente jóvenes que asisten a nuestra facultad.

ANEXOS

N°	Artículos	Resultados	Conclusiones
1	<p>Blázquez Molina, P Riolobos González, MF</p> <p>“Técnica de revascularización en odontopediatría paso a paso. A propósito de un caso.” Revista de Odontopediatría Latinoamericana, 2019 (27)</p>	<p>La paciente acudió 1 semana después sin ningún tipo de sintomatología. Al realizar una radiografía de control para comprobar la evolución no se observó ningún proceso inflamatorio o alteración que nos impidiera seguir con el tratamiento de obturación definitiva de la corona. Se realizaron revisiones a los 2 y 6 meses de seguimiento, la paciente estaba asintomática, sin signos clínicos ni radiográficos de infección o alteración, normalidad a palpación, percusión y movilidad.</p>	<p>El protocolo del tratamiento seguido (regeneración apical y tapón de MTA) es un tratamiento de éxito clínico para conseguir el cierre apical en dientes inmaduros. Este éxito también dependerá de variables como el material de desinfección radicular: el Cloruro Sódico seguido de una solución salina es capaz de desinfectar los conductos sin tener que instrumentar las débiles paredes dentinarias. El uso de pasta antibiótica intracanal utilizada en el caso clínico previene de la pigmentación dental que provocan las tetraciclinas cuando se utilizan en la pasta tri-antibiótica</p>
2	<p>Funes Gómez, E Barbero Navarro, I Rodríguez Menacho, D Castaño Séiquer, A</p> <p>“Revascularización pulpar en dientes permanentes inmaduros. “Revisión bibliográfica sobre los últimos avances en la revascularización pulpar. Revista del ilustre consejo general de colegios de Odontólogos y Estomatólogos de España, 2021. (28)</p>	<p>Analizar el papel de la revascularización pulpar y sus principios básicos, así como los factores que influyen en ella constatando que es una alternativa real al tratamiento de conductos convencional, teniendo en cuenta las innovaciones producidas en los últimos cinco años en cuanto a los distintos procedimientos clínicos y materiales incluyendo su tasa de éxito.</p>	<p>La inducción del coágulo sanguíneo es más efectiva cuando realizamos una inducción retardada que cuando realizamos una inducción inmediata, los dientes inmaduros traumatizados con pulpa necrótica con la técnica de revitalización no demostraron la continuación del desarrollo radicular ni la formación de dentina, sin embargo, se observó el cierre apical y la curación periodontal.</p>
3	<p>Santiago, E Lao, N Castellanos, I Marzo, R</p> <p>“Algunos fundamentos</p>	<p>La terapia pulpar regenerativa se ha propuesto como procedimiento alternativo en dientes no vitales dañados por caries o por trauma, lo que permite el desarrollo radicular</p>	<p>El proceso de regeneración del complejo pulpodentinario está guiado por la complicada interacción de las células indiferenciadas de origen dental, los factores de</p>

	de la endodoncia regenerativa con células madre en el diente permanente inmaduro no vital” Artículo de revisión, Cuba 2021 (29)	y la aposición de tejido duro en las paredes del conducto. Este proceso se basa en el concepto de supervivencia de las células madre, que pueden permanecer viables en la zona periapical, incluso en caso de existir necrosis pulpar.	crecimiento y los biomateriales con el microambiente donde se va a restablecer. Es esencial comprender detalladamente los mecanismos de señalización y las interacciones involucrados en los procesos biológicos para la formación de un nuevo tejido, además de la identificación de los componentes de los tejidos dentales implicados en este proceso (características del microambiente), ya que representan la base sobre la cual se regenerará. Las condiciones ambientales en las que se lleve a cabo el proceso influyen en la regeneración, con una función esencial en la regulación de la diferenciación de los tejidos.
4	Facchin, C D’Anselmo, G Jiménez, L “Procedimiento endodóntico regenerativo en diente permanente no vital con ápice inmaduro.” Reporte de caso. Universidad de Carabobo, 2018 (30)	Eliminación de síntomas e indicios de reparación/cicatrización ósea para promover la supervivencia y función del diente en boca. Además, continuación del desarrollo radicular a través del incremento en el espesor de las paredes dentinarias y/o en la longitud radicular.	Los dientes permanentes traumatizados con formación radicular incompleta exigen un manejo clínico diferente al tratamiento endodóntico convencional; siendo la terapia regenerativa, un procedimiento viable que ha demostrado mediante hallazgos radiográficos, el cierre apical seguido de una reducción de la luz del conducto, como los parámetros más predecibles y verificables que soportan la idea de una tasa de éxito a corto plazo de los PER.
5	Cabanillas, D Martin, J Segura, J “Revascularización pulpar: una alternativa terapéutica en dientes inmaduros necróticos” Universidad de Sevilla, 2018. (31)	Los estudios realizados muestran que después de la revascularización no hay regeneración del tejido pulpar, sino una curación o reparación, esto es, la formación de un tejido ectópico (tejido fibroso, cemento o hueso) dentro del conducto, con pérdida parcial de función. No obstante, desde el punto de vista clínico, resulta poco relevante si es o no verdaderamente tejido pulpar, siempre que la longitud y grosor radicular aumenten por la aposición de tejido mineralizado y se mantenga la salud del hueso alveolar	Los procedimientos de endodoncia regenerativa se han convertido en una opción de tratamiento en la práctica endodóntica. En este sentido, la revascularización pulpar debe ser conocida y considerarse como una alternativa viable a la apexificación, según las particularidades de cada caso. No obstante, puesto que es un tratamiento relativamente nuevo, se precisan estudios que aporten datos sobre la supervivencia a largo plazo y la estabilidad del diente tratado

6	Moyetones, L Zavarce, S "Revascularización en dientes permanentes inmaduros" Universidad de Carabobo, 2018. (32)	Del total de registros revisados, se encontró un total de 14 estudios de caso, 12 con dos o más casos, y seis estudios comparativos, todos de diseño longitudinal, con un mínimo de tres meses y un máximo de cinco años (60 meses) de seguimiento. Atendiendo a los hallazgos reportados en los estudios de uno y más casos, la terapia endodóntica regenerativa conocida como revascularización, ha sido exitosa para lograr el desarrollo continuo de las raíces en dientes inmaduros con pulpa necrótica, presentando en general un excelente pronóstico, especialmente en lo que se refiere al desarrollo radicular. Sin embargo, la desventaja del tratamiento en la que todos los estudios clínicos revisados coinciden, es la decoloración del diente que en algunos casos se atribuye al empleo de triple pasta antibiótica, aunque también aunque también en los casos en los cuales se utilizó pasta bi-antibiótica se produjo decoloración; se deduce que dicho problema estético se deba al contacto del MTA con la sangre.	La revascularización es una terapéutica de fácil manejo que representa indudables ventajas frente a la apicoformación convencional pues como lo demuestran las evidencias, además de lograr el cierre apical, estimula la deposición de tejido mineralizado en las paredes del conducto, siendo por tanto un tratamiento de alta predictibilidad y éxito para la conservación de dientes permanentes no vitales inmaduros, si bien en forma indirectamente proporcional al tiempo de evolución de la necrosis pulpar. • Considerando los avances en la biología molecular y los materiales odontológicos, es necesario realizar nuevos estudios controlados que, además de formular nuevos protocolos para la revascularización, avalen dicha técnica como tratamiento de elección en el abordaje de dientes jóvenes permanentes inmaduros desvitalizados
7	Jimenez, J "Estudio colometrico de las tinciones ocasionadas por las técnicas de revascularizacion pulpar y su tratamiento" Universidad de Alicante, 2019. (33)	En el control de 24 meses se observa resolución completa de la lesión e indiscutible finalización de formación de la raíz con los tratamientos de revascularizacion. Respecto al uso de biodentine su uso en contacto con sangre no consigue evitar una coloración tardía.	El efecto de la sangre, elemento esencial que tiene presencia en el proceso de revascularizacion para que esta sea efectiva tiene el mismo efecto de tinción sobre la coronase emplee o no una barrera cervical de biodentine.
8	Zavala, M "Enfermedades pulpares y periapicales en estructuras dentales permanentes en pacientes con edades de seis-	: el 57 % fueron niñas y 43 % niños. El 15,69 % de los infantes tuvieron enfermedad pulpar y/o periapical en estructuras dentales permanentes presentándose con mayor frecuencia en el	Se concluye que desde muy temprana edad (promedio de 10,5 años) los niños y niñas, están presentando mayor cantidad de enfermedades pulpares que periapicales en estructuras dentales permanentes aún sin terminar su

	catorce años” Rev Cubana de estomatología, 2017 (34)	estadio 1, 2 y 3 de Patterson.	desarrollo radicular, lo que pone en riesgo la conservación de sus dientes en la edad adulta, y afecta severamente el sistema estomatognático con probabilidad de padecer maloclusiones a temprana edad.
9	Alonso, M “Revascularización pulpar en diente permanente joven avulsado.” UNCUIYO, Argentina. 2018. (35)	Ha sido identificado como un método eficaz para estimular el desarrollo del cierre apical y el engrosamiento de la dentina radicular en elementos dentarios inmaduros con diagnóstico de necrosis pulpar.	En el presente caso se comprueba que la revascularización con pasta triantibiótica en dientes inmaduros con necrosis pulpar, es un tratamiento válido y conveniente respecto a los tratamientos tradicionales. los procedimientos de revascularización pulpar realizados bajo protocolos actuales han logrado resultados clínicos y radiográficos exitosos para la generación de nuevo tejido vital en el espacio pulpar, permitiendo así la formación radicular con espesor y longitud completa. Sin embargo, la técnica requiere seguimiento a largo plazo para poder constatar los objetivos logrados de la misma.
10	Cymerman J, Nosrat, A “Regenerative Endodontic Treatment as a Biologically Based Approach for Non-Surgical Retreatment of Immature Teeth” 2019. (36)	Se incluyeron cinco dientes en 4 pacientes. Las edades de los pacientes oscilaron entre 14 y 46 años. Los exámenes de recuerdo se realizaron de 20 a 72 meses con un promedio de 54,4 meses. Las aberturas apicales de los dientes oscilaron entre 1 y 3,7 mm. Todos los dientes eran funcionales y asintomáticos en las visitas de revisión. Todas las lesiones periapicales se resolvieron con mineralización parcial o completa de los conductos radiculares, y todos los dientes mostraron un cierre apical parcial o completo en las visitas de seguimiento.	El tratamiento endodóntico de regeneración puede ser una opción viable para el retratamiento no quirúrgico de dientes inmaduros. Este artículo añade una nueva perspectiva al campo de la endodoncia regenerativa.
11	Cheng, J Yang, F Li, J Hua, F He, M “Treatment Outcomes of Regenerative Endodontic Procedures in Traumatized	Sesenta y dos dientes con una media de 22,3 meses de seguimiento cumplieron los criterios y el 80,6% de los dientes tuvieron un resultado exitoso. Se observó un cambio significativo en una disminución del diámetro apical (69,3%) y un aumento del área radicular radiográfica (22,6%)	Los REP proporcionaron resultados satisfactorios en dientes necróticos permanentes inmaduros traumatizados. Sin embargo, las lesiones graves, especialmente la avulsión, deben determinarse cuidadosamente para realizar REP cuando se espera reabsorción. La selección del andamio puede ser una

	<p>Immature Permanent Necrotic Teeth: A Retrospective Study” Journal of endodontic 2022. (37)</p>	<p>después de las REP. Entre los diferentes tipos de lesiones, las tasas de éxito de los REP fueron las siguientes: fractura, 84,6%; luxación, 83,3%; lesiones combinadas, 78,6%; y avulsión, 33,3% ($p > 0,05$). Los dientes fracturados tuvieron una disminución significativamente mayor del diámetro apical que las lesiones combinadas ($P < 0,05$). La avulsión fue más propensa a desarrollar reabsorción radicular que fractura ($P < 0,05$). Scaffold fue un predictor significativo para el éxito; un coágulo de sangre tuvo un riesgo significativamente menor de fracaso que el factor de crecimiento concentrado (razón de riesgo = 16; intervalo de confianza del 95 %, 2,1–125,2; $P < 0,001$).</p>	<p>consideración importante.</p>
12	<p>Song, M Cao, Y Shin , S Kim, R Kim, E Kang, M “Revascularization-associated Intracanal Calcification: Assessment of Prevalence and Contributing Factors” journal of endodontic, 2017. (38)</p>	<p>Los 29 casos demostraron resolución de AP, mientras que el desarrollo radicular continuo con cierre apical ocurrió en 23 de 29 casos (79,3%). Se observó RAIC en 18 de 29 casos (62,1%), entre los cuales 5 de 18 casos (27,8%) se clasificaron como barrera calcificada y 13 de 18 casos como obliteración del canal (72,2%). Se observó mayor frecuencia de RAIC en los casos con sangrado inducido (16 de 23 casos, 69,6%), mientras que los 6 casos sin sangrado inducido presentaron RAIC en 33,4%. Además, las RAIC ocurrieron con mayor frecuencia en los casos medicados con Ca(OH)₂ (10 de 13 casos, 76,9%) que en los medicados con pasta antibiótica (6 de 13 casos, 46,2%).</p>	<p>Este estudio indicó que la RAIC es común (62,1%) entre los casos tratados con revascularización. Múltiples factores contribuyentes pueden incluir el tipo de medicamentos y la inducción de sangrado intracanal. Aunque RAIC no interfiere con la resolución de AP, algunos casos pueden progresar hasta la obliteración completa de los conductos radiculares e impedir la función normal de los tejidos de la pulpa dental.</p>
13	<p>Torabinejad, M Nosrat, A Verma, P Udochukwu, O “Regenerative Endodontic Treatment or Mineral Trioxide Aggregate Apical Plug</p>	<p>En total, se identificaron 750 estudios y 144 estudios se sometieron a síntesis cualitativa. Se incluyeron diez ensayos clínicos aleatorios en los análisis de subgrupos. La mayoría de los estudios en ambos grupos fueron informes de casos y series de casos (72% y 86% en MAP y RET,</p>	<p>La literatura existente carece de estudios de alta calidad con una comparación directa de los resultados de MAP y RET. Se necesitan ensayos clínicos multicéntricos aleatorios con tamaños de muestra grandes y seguimientos a largo plazo para abordar esta brecha en el</p>

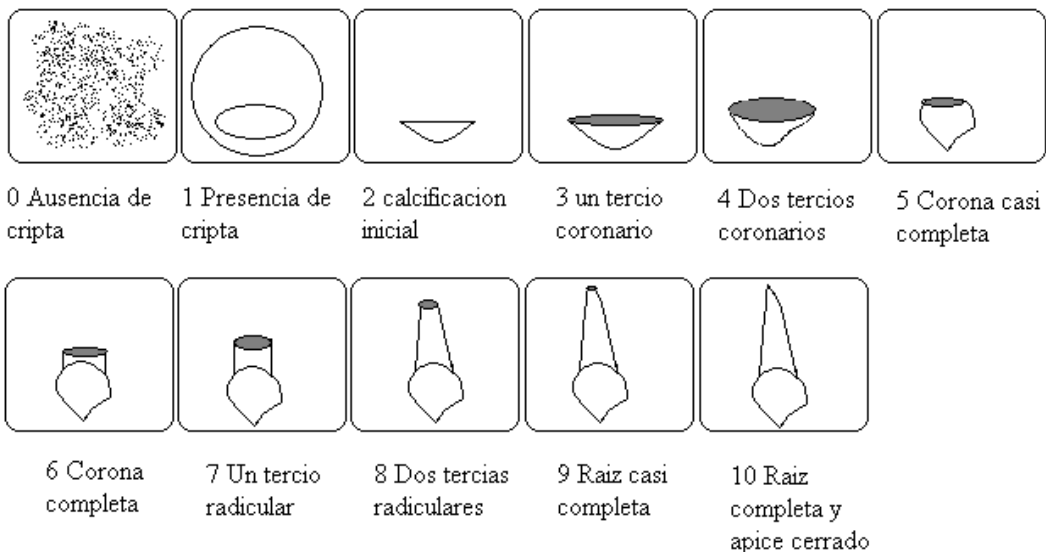
	in Teeth with Necrotic Pulps and Open Apices: A Systematic Review and Meta-analysis” Journal of Endodontics, 2017. (39)	respectivamente). El nivel general de evidencia en ambos grupos fue bajo. Las tasas de supervivencia agrupadas fueron 97,1 % (intervalo de confianza [IC] 95 %, 93,7–100) y 97,8 % (IC 95 %, 94,8–100) para MAP y RET, respectivamente. Las tasas de éxito agrupadas fueron 94,6 % (IC 95 %, 90,2–99,1) y 91,3 % (IC 95 %, 84,5–98,2) para MAP y RET, respectivamente. Se observó muy poca heterogeneidad entre los estudios con respecto a las tasas de supervivencia y éxito ($I^2 < 50$ %, $P > 0,10$). No hubo diferencia significativa entre los 2 grupos con respecto a la supervivencia ($P = 1,00$) o las tasas de éxito ($P = 0,58$).	conocimiento.
14	Petrocco, C Ozal, M “Hallazgos Clínicos, Radiográficos e Imagenológicos que permiten determinar el éxito de la Revascularización Pulpar” Revista de Odontopediatría Latinoamericana, 2022. (40)	Finalmente, fueron seleccionadas 25 publicaciones por su aporte y relevancia, de forma tal, que la presente revisión pueda servir de guía clínica para el odontólogo o especialista al momento de evaluar e interpretar los hallazgos	La revascularización pulpar es la terapia de primera elección para tratar y conservar los dientes permanentes inmaduros afectados por necrosis pulpar y sus secuelas periapicales. Desde el punto de vista clínico, tanto para el control de los signos y síntomas de la infección como para inducir la reparación periapical, resulta una terapia exitosa. Además, ha demostrado que puede engrosar las paredes radicales y estrechar el foramen apical a expensas de la deposición de un tejido mineralizado. Sin embargo, el alargamiento radicular sigue siendo un resultado incierto. La respuesta positiva a las pruebas de sensibilidad (frío y eléctrica) sugiere la existencia de un tejido vital en el interior del conducto radicular. La radiografía periapical es una herramienta valiosa durante los controles postoperatorios, sin embargo, el estudio con CBCT permite evaluar cualitativa y cuantitativamente con mayor precisión los resultados alcanzados con la terapia.

15	Carrasco, I “Grado de conocimiento y conducta clínica de los odontólogos españoles en la revascularización pulpar” Universidad de Sevilla, 2020. (41)	120 odontólogos generales (75%) respondieron a la encuesta satisfactoriamente y fueron incluidos en este estudio. La revascularización pulpar es llevada a cabo por el 25,84% de la población encuestada, optando por la apicoformación mediante MTA el 33,33% y el 29,17% a través del uso de hidróxido de calcio. El 15% de los encuestados realizan la revascularización en dos visitas, usando el 11,67% como irrigación Hipoclorito Sódico 1,5-3%+EDTA 17%. En cuanto a la medicación intraconducto, la más empleada es el hidróxido de calcio en un 20%. El 17,5% no utiliza andamiaje y el 14,17% emplea matriz de colágeno en contacto con el coágulo formado. Con respecto al sellado coronal, el 18,33% emplea Biodentine en comparación con el 11,67% que emplea MTA.	La revascularización pulpar constituye un procedimiento clínico muy útil para tratar dientes inmaduros necrosados que aún no han culminado el desarrollo radicular. Sin embargo, la falta de conocimientos teóricos y prácticos condiciona en gran medida su aplicación en la práctica clínica diaria. Un gran porcentaje de dentistas españoles no llevan a cabo esta técnica terapéutica tan beneficiosa, por tanto, es necesario una mayor concienciación y formación de los profesionales.
16	Jiménez, A “Papel del hidróxido de calcio en la revascularización pulpar” Universidad de Sevilla, 2020. (42)	El hidróxido de calcio es el medicamento de elección en la revascularización pulpar para la desinfección intracanal. Las concentraciones recomendadas están comprendidas entre 0.01 y 1000 mg/ml, destacando, por las mejores propiedades, la de 1 mg/ml. Se recomienda limitar su aplicación a la porción coronal del conducto radicular. Existen otros medicamentos intracanales, entre los que destacan las pastas antibióticas, cuyas principales desventajas son el riesgo de resistencia bacteriana a los antibióticos, de reacción alérgica y la decoloración del diente.	
17	Mateo, P “Las alteraciones del color dentario provocadas por los materiales biocerámicos utilizados en endodoncia regenerativa.” Universidad de Sevilla, 2020. (43)	Se realizó una búsqueda bibliográfica en la base de datos Pubmed donde los criterios de inclusión fueron: Artículos de los que se podía obtener el texto completo, artículos publicados en los últimos 10 años, artículos en inglés o español, artículos de estudios en humanos o animales. Se han obtenido un total de 10 artículos para realizar el trabajo.	La mayoría de los autores, están de acuerdo en el uso de Biodentine para el tratamiento de revascularización en dientes inmaduros con mayor compromiso estético ya que produce una menor alteración del color del diente, en el tiempo, en comparación con el resto de materiales
18	Barzuna, M Tellez, A “Tapón apical con biocerámicos: tratamiento del ápice abierto en una	La apexificación y la revascularización se han considerado tratamientos eficaces para piezas inmaduras necróticas, (Flanagan, T. A, 2014).	El éxito clínico y radiográfico para el tratamiento de apexificación con materiales biocerámicos (MTA) en una cita, parece ser una buena opción de tratamiento, confiable para dientes con ápices abiertos.

	<p>cita”scielo, 2018. (44)</p>	<p>Según Flanagan 2014, la apexificación implica la desinfección del conducto radicular, promoviendo una barrera. La revascularización tiene como objetivo promover el desarrollo continuo de la raíz.</p> <p>Se ha comparado la eficacia de la apexificación y de la revascularización, en términos de ausencia de síntomas y desarrollo radicular.</p> <p>Ambas técnicas proporcionan resultados que van del 76% al 100% de éxito, (Linsuwanont, P, 2017).</p> <p>Según Silujjai, J. en 2017, el éxito de la apexificación con MTA es de 80,77% y de 76,47% para la revascularización.</p> <p>Es importante resaltar que, independientemente de la técnica utilizada, un paso crítico en el tratamiento de los dientes despulpados con ápice abierto es conseguir una correcta limpieza y desinfección del conducto radicular, (Silujjai, J. y Cols, 2017).</p>	
19	<p>Rivas, P Torres, G Lopez, R “Revascularización en incisivo permanente joven no vital post traumatismo dental: Reporte de caso” Revista de Odontopediatria Latinoamericana. (45)</p>	<p>La apicoformación fue considerada por mucho tiempo la única opción para el tratamiento de dientes permanentes jóvenes no vitales, lamentablemente presenta varias desventajas como raíces cortas y propensas a la fractura; además de una proporción corona – raíz deficiente. Actualmente, estudios entre ellos Neha y cols.9 y Banchs y cols.14 proponen la revascularización como un tratamiento más conservador para estos dientes con resultados exitosos, así como lo demostró Ding y cols.10 en un estudio clínico de pacientes con diagnóstico de trauma dental y</p>	<p>La revascularización es una opción de tratamiento conservador para dientes inmaduros, el cual permite un desarrollo radicular en sentido longitudinal y un engrosamiento de las paredes del conducto radicular con un posterior cierre apical.</p>

		<p>periodontitis apical.</p> <p>El factor clave para el éxito del tratamiento de revascularización pulpar es la desinfección del sistema de conductos radiculares, así lo proponen Neha y cols.9 y Gómez.27 En el presente caso se realizó una mínima instrumentación, que sólo abarcó la entrada del conducto radicular, con lo que se busca facilitar la irrigación y el depósito de la medicación intra conducto; incluso algunos estudios realizados por Banchs y Trope14 y entre otros proponen no realizar una instrumentación mecánica pues las paredes del conducto son delgadas.8,13</p> <p>Namour y Theys6 y Fouad y cols.28 plantean el uso de irrigantes como el hipoclorito de sodio (NaOCl) al 2,5% asociado con el uso de EDTA al 17%, pues éste último es quien permite que irrigantes y medicamentos puedan penetrar más profundamente a los túbulos dentinarios. En cambio, Wigler y cols.2 y Kharel y Xu5 recomiendan el uso de hipoclorito de sodio al 2.5% y clorhexidina al 2% para la desinfección de conductos, la cual fue usada también en el presente estudio, intercalando el lavado con cloruro de sodio para evitar la formación de precipitados.2,5,15,18,19</p> <p>Como medicación intraconducto se utilizó la pasta 3 Mix – MP, la cual tiene numerosos estudios que avalan su eficacia en la desinfección de conductos radiculares.12,13 Parasuraman y Muljibhai21 refieren que la utilización de propelinglicol como vehículo en la pasta 3Mix también favorece en la penetración de los medicamentos en los túbulos</p>	
--	--	---	--

		<p>dentenarios. La principal desventaja en el uso de la pasta 3 Mix es la decoloración ocasionada por la minociclina y así lo sostienen algunos estudios.¹⁵</p> <p>Por lo tanto, el presente estudio nos permite dar a conocer que la revascularización debería ser considerada como la primera opción de tratamiento en pacientes jóvenes.</p>	
20	<p>Ayala, T Roque, W Fuentes, R "Tratamientos endodónticos regenerativos en dientes permanentes jóvenes con necrosis pulpar: revisión bibliográfica" Universidad de El Salvador, 2021. (46).</p>	<p>Se encontraron 30 artículos, en los que se identificaron los diversos tratamientos en regeneración pulpar de dientes permanentes jóvenes inmaduros, investigaciones de ensayos clínicos aleatorios, utilizando 11 artículos.</p>	<p>En las diversas investigaciones se encuentran diferentes tratamientos, materiales y técnicas a utilizar de para la regeneración pulpar, encontrando variaciones en soluciones irrigadoras, medicaciones intraconducto, número de citas y material de sellado coronal, sin embargo, el Trióxido Mineral Agregado MTA es el utilizado con mayor frecuencia; se necesitan más investigaciones que puedan destacar un protocolo de atención.</p>



Nolla 1960 (9).

Estadios de desarrollo de los dientes permanentes según Demirjian				
	Molares	Premolares	Caninos	Incisivos
A				
B				
C				
D				
E				
F				
G				
H				

Metodo demirjian(9)



Universidad José Antonio Páez
Facultad de ciencias de la Salud
Escuela de Odontología



GUÍA DEL PASO A PASO DE REVASCULARIZACIÓN PARA LA APEXIFICACIÓN DE DIENTES PERMANENTES JÓVENES

(Adaptado a la clínica de odontopediatría de la
Universidad José Antonio Páez).

Elaborado por:

Verónica Reyes
Fabiana Escalona

INTRODUCCIÓN

La presente guía para El Paso a paso de la revascularización pulpar en dientes permanentes jóvenes tiene como objetivo brindar los conocimientos necesarios a los estudiantes de la clínica integral y clínica del niño y del adolescente de la Universidad José Antonio Páez acerca del tratamiento de apexificación, para que puedan en un futuro cercano atender aquellos pacientes en edades comprendidas entre 8 a 10 años de edad presentando un ápice abierto que no ha podido culminar su desarrollo radicular debido a la necrosis pulpar causada por caries dental o por algún traumatismo.

Elaborado por:

Verónica Reyes
Fabiana Escalona

San Diego, Valencia, Octubre 2022

Revascularización pulpar

La revascularización es un tratamiento conservador para dientes inmaduros con pulpa necrótica, empleada en endodoncia regenerativa que tiene por objeto reemplazar estructuras y células dañadas en el completo dentino pulpar.

El fundamento de la técnica de regeneración pulpar consiste en la formación de un coagulo sanguíneo el cual servirá como andamio otorgando un espacio tridimensional que permite el crecimiento tisular; ya que por sí mismo ofrece una gran cantidad de factores de crecimiento que pueden estimular la diferenciación, crecimiento y maduración de fibroblastos, odontoblastos, cementoblastos, entre otros y tomar un papel importante en el tratamiento.

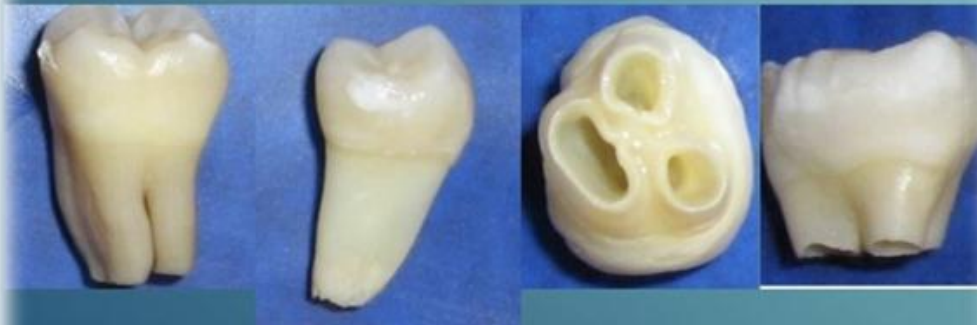

Figura 1 dientes permanentes jóvenes desde diferentes puntos de vista

VENTAJAS

1. Engrosamiento de las paredes del conducto radicular
2. Elongación Radicular
3. Tiempo corto de tratamiento: 1 o 2 citas
4. Recuperación de la irrigación y la inervación
5. Neoformación de tejidos dentinarios similares a los originales
6. Cierre apical: Stop apical natural

DESVENTAJAS

1. Los resultados clínicos a largo plazo aún son controversiales
2. Desconocimiento de la naturaleza del tejido formado

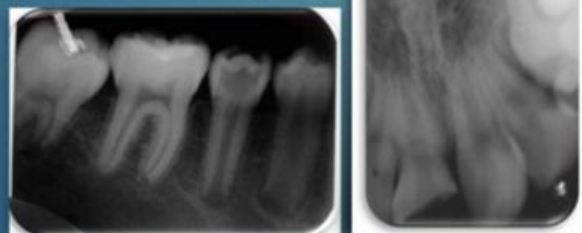
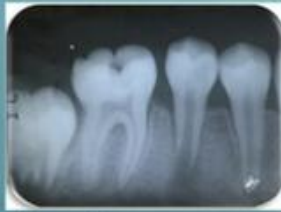

Figura 2 imagen radiográfica de piezas dentarias permanentes jóvenes

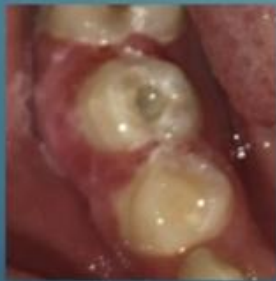Protocolo adaptado para los alumnos de odontología de la Universidad José Antonio Páez

Maniobras previas: diagnóstico y selección del caso clínico. El paciente debe presentar unidad dentaria con necrosis pulpar en diente permanente joven, pieza dentaria con integridad coronaria y sin antecedentes alérgicos a medicamentos y antibióticos

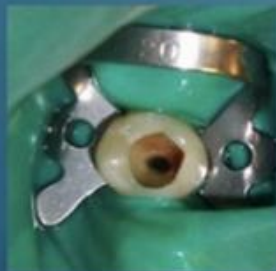1 Sesión



Radiografía preoperatoria

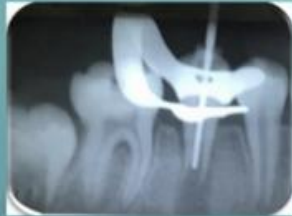

1. Anestesia sin vasoconstrictor, como lidocaína al 2%
2. Extirpación de tejido deficiente
3. Apertura y acceso cameral.

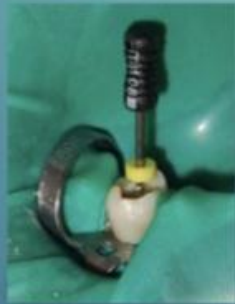

4. Aislamiento absoluto.
5. Irrigación copiosa, con 20 ml a bajas concentraciones (menor al 3%) de NaOCl durante 5 min. luego se irriga con solución salina y EDTA 17%: Acido Etilen Diamico TretaAcético (20 ml / 5 min) con la finalidad de disminuir la carga bacteriana.

1 Sección

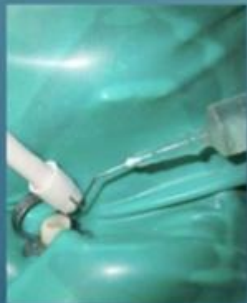

6. Conductometría sin lesionar zona apical (2 mm antes del límite radiográfico anatómico)

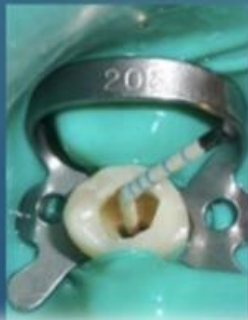

7. Instrumentación ligera (sin instrumentar las paredes del conducto) con abundante irrigación con hipoclorito de sodio en concentración menor al 3%

8. Neutralización del hipoclorito de sodio con solución fisiológica.



9. Irrigación con Digluconato de clorhexidina 0.12%.

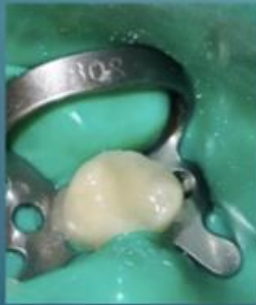

10. Secado del conducto radicular con conos de papel estériles sin lesionar zona apical.

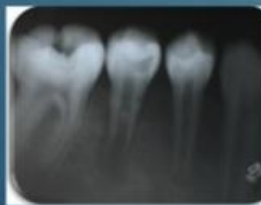1 Sesión



11. Colocación pasta triantibiótica a base de ciprofloxacina 200 mg, metronidazol 500 mg y minociclina 100mg. Se combinan partes iguales de los antibióticos (1:1:1) con agua destilada (csp) consiguiendo una mezcla de consistencia cremosa la cual se lleva al conducto con el apoyo de una lima.



12. Colocación de Ionómero de vidrio



13. Radiografía Postoperatoria.

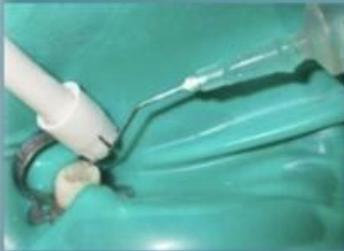2 Sesión



1. Anestesia sin vasoconstrictor con el fin de lograr el sangramiento de la zona apical y posterior formación de coágulo que contiene alta cantidad de factores de crecimiento.

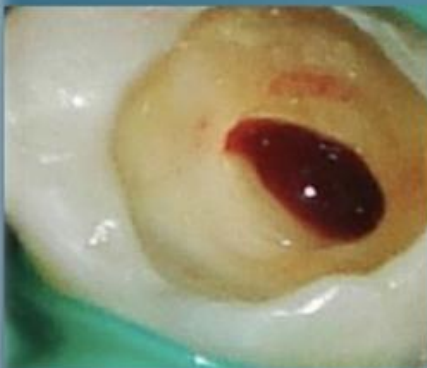2. Aislamiento absoluto.

3. Eliminación del Ionomero de vidrio y acceso cameral



4. Remoción de pasta triantibiótica con limas (2 mm menos de la longitud de trabajo utilizada en la 1ª sesión) + abundante irrigación con clorhexidina 0.12%.

5. Secado con conos de papel estériles (también 2 mm menos de la longitud de trabajo utilizada en la 1ª sesión).



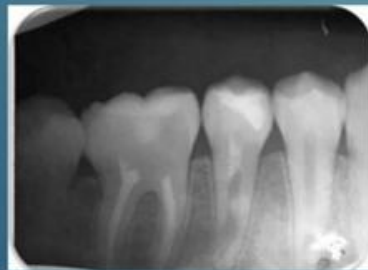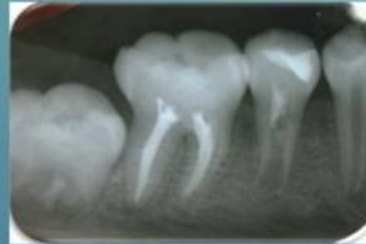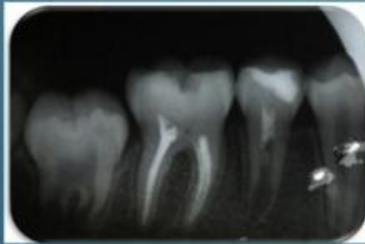6. Estimulación de una hemorragia en el conducto mediante el uso de limas, para crear el andamio biológico. El fundamento la utilización de una matriz de andamiaje está justificada en la obtención de un microambiente físico - químico y biológico tridimensional.

Protocolo adaptado para los alumnos de odontología de la Universidad José Antonio Páez

Es importante recordar los Controles periódicos programados: A los 3 meses, 6 meses, 9 meses y 12 meses.

Se debe controlar:

- Ausencia de dolor e inflamación
- Resolución de la radiolucidez apical (entre 6 a 12 meses después)
- Mayor ancho de las paredes de la raíz (se produce entre 12 a 24 meses)
- Mayor longitud de la raíz.



REFERENCIAS BIBLIOGRÁFICAS

1. Fernández, R. Endodoncia regenerativa en piezas dentarias permanentes jóvenes con necrosis pulpar: revisión de un caso clínico. 2018; Universidad Nacional de la Plata. Disponible en: <http://sedici.unlp.edu.ar/handle/10915/91163>
2. Funes Gómez, E. (2021). Revascularización pulpar en dientes permanentes inmaduros. (Trabajo Fin de Grado Inédito). Universidad de Sevilla, Sevilla. <https://hdl.handle.net/11441/134609>
3. Mendoza, M. Apexificación versus revascularización: revisión sistemática. 2017. Disponible en: <https://idus.us.es/handle/11441/64347>
4. Cabanillas-Balsera, D., Martín-González, J., & Segura-Egea, J. (2018). Revascularización pulpar: una alternativa terapéutica en dientes inmaduros necróticos. 36(2). <https://personal.us.es/segurajj/documentos/CV-Art-Sin%20JCR/2018-Endodoncia-Protocolo%20revascularizacion.pdf>

Elaborado por:

Verónica Reyes
Fabiana Escalona

San Diego, Valparaíso, Octubre 2022

REFERENCIAS

1. Fernández, R. Endodoncia regenerativa en piezas dentarias permanentes jóvenes con necrosis pulpar: revisión de un caso clínico. 2018; Universidad Nacional de la Plata. Disponible en: <http://sedici.unlp.edu.ar/handle/10915/91163>
2. Quiroga, M. Alternativa terapéutica en un elemento dentario con reabsorción por sustitución. 2017. Disponible en: http://librosffyl.bdigital.uncu.edu.ar/objetos_digitales/9904/quiroga-m.pdf
3. Carrasco, R. Manejo de terapia pulpar en dientes deciduos y permanentes jóvenes. Universidad Inca Garcilaso de la Vega. 2017. Disponible en: <http://repositorio.uigv.edu.pe/handle/20.500.11818/1578>
4. Rivas E. Revascularization in non-vital young permanent incisor post dental trauma: Case report. 2021. Disponible en: <https://www.medigraphic.com/cgi-bin/new/resumenI.cgi?IDARTICULO=102243&idP=9580>
5. Camacho, M. Apexificación en dientes permanentes con ápices inmaduros. Universidad de Guayaquil. 2021. Disponible en: <http://repositorio.ug.edu.ec/handle/redug/56151>
6. Rivas, P. Revascularización en incisivo permanente joven no vital post traumatismo alveolo dentario. 2019. Disponible en: <http://cybertesis.unmsm.edu.pe/handle/20.500.12672/10116>

7. Tavarez, L. Alternativas de tratamientos endodónticos en dientes permanentes jóvenes. 2021. Disponible en: <https://repositorio.unibe.edu.do/jspui/handle/123456789/847>

8. Mendoza, R. Revascularización pulpar en dientes permanentes con ápice abierto. 2021. Disponible en: <http://repositorio.sangregorio.edu.ec/handle/123456789/2312>

9. Ayala, et al. Tratamientos endodónticos regenerativos en dientes permanentes jóvenes con necrosis pulpar: revisión bibliográfica. Vól. 4. (1). Disponible en: <https://camjol.info/index.php/revminerva/article/view/12461>

10. Rodríguez, R. Revascularización pulpar en el tratamiento de los traumatismos dentarios: Revisión bibliográfica. 2018. Disponible en: <https://idus.us.es/handle/11441/77515>

11. De la Cruz, S. Manejo de terapia pulpar, pulpotomía, pulpectomía, apicoformación. 2017. Disponible en: <http://intra.uigv.edu.pe/handle/20.500.11818/1507>

12. Sánchez, M. Manejo endodóntico en dientes con ápice inmaduro. 2020. Disponible en: <http://repositorio.ug.edu.ec/handle/redug/49855>

13. Hernández, L. et al. Alternativas de manejo endodóntico de dientes con ápices inmaduros con traumadentoalveolar: estudio bibliométrico. 2019. Disponible en: <https://repository.usta.edu.co/handle/11634/17014>
14. Moren, L. Revascularización Pulpar. Presentación de un caso clínico. 2018. Disponible en: http://odontologia.uba.ar/wp-content/uploads/2018/06/revvol33num74_2018_art2.pdf
15. Mendoza, M. Apexificación versus revascularización: revisión sistemática. 2017. Disponible en: <https://idus.us.es/handle/11441/64347>
16. Regis, M. Conceptos actuales en el tratamiento de dientes jóvenes con necrosis pulpar. 2017. Disponible en: http://feminismo.bdigital.uncu.edu.ar/objetos_digitales/9907/regi-v.pdf
17. Rivas, E. Revascularización en incisivo permanente joven no vital post traumatismo dental: Reporte de caso. 2017. Disponible en: <https://www.revistaodontopediatria.org/index.php/alop/article/view/254>
18. Castro, K. Revascularización pulpar en dientes inmaduros no vitales mediante la aplicación de pasta triantibiótica. 2022. Disponible en: <http://repositorio.ug.edu.ec/handle/redug/60724>

19. Constitución de la República Bolivariana de Venezuela. Gaceta Oficial Extraordinaria N° 36.860 de fecha 30 de diciembre de 1999. [Internet]. 2016. Disponible en: https://www.oas.org/dil/esp/constitucion_venezuela.pdf

20. Mario Tamayo y Tamayo. Proceso de investigación científica. [Internet] México, Editor Noriega. 2003. Disponible en: <http://evirtual.uaslp.mx/ENF/220/Biblioteca/Tamayo%20Tamayo-El%20proceso%20de%20la%20investigaci%C3%B3n%20cient%C3%ADfica2002.pdf>

21. Alban, G. Verdesoto, A. Castro Nelly. Metodologías de investigación educativa (descriptivas, experimentales, participativas, y de investigación-acción) [Internet] 2020. Disponible en: <https://www.recimundo.com/index.php/es/article/view/860>

22. Palella, S y Martins, F. Metodología de la Investigación Cuantitativa. FEDEUPEL. Caracas. 2010

23. Hernández, R. Fernández, C. y Baptista, P. Metodología de la investigación. (3ª edición). México. 2010

24. Gómez, J. El protocolo de investigación III: la población de estudio. [Internet] 2016. <https://www.redalyc.org/pdf/4867/486755023011.pdf>

25. Rodríguez, M. Diagnóstico y tratamiento popular en detención decidua y permanente joven. 2020. Disponible en: <http://repositorio.uigv.edu.pe/handle/20.500.11818/5115>
26. Cedeño, M. Uso clínico de diferentes barreras apicales para la apexificación. 2020. Disponible en: <http://repositorio.ug.edu.ec/handle/redug/49845>
27. Blázquez, P. Técnica de revascularización en odontopediatría paso a paso. A propósito de un caso. 2021. Disponible en: <https://www.revistaodontopediatria.org/index.php/alop/article/view/174>
28. Funes, E. Revascularización pulpar en dientes permanentes inmaduros. Revisión bibliográfica sobre los últimos avances en la revascularización pulpar. 2020. Disponible en: <https://rcoe.es/articulo/141/revascularizacin-pulpar-en-dientes-permanentes-inmaduros-revisin-bibliogrfica-sobre-los-ltimos-avances-en-la-revascularizacin-pulpar>
29. Dager, E. Algunos fundamentos de la endodoncia regenerativa con células madre en el diente permanente inmaduro no vital. 2021; Vól. 25 (2). Disponible en: http://scielo.sld.cu/scielo.php?script=sci_arttext&pid=S1029-30192021000200470
30. Facchin, et al. Procedimiento endodóntico regenerativo en diente permanente no vital con ápice inmaduro. Reporte de caso. 2018. Disponible en: <http://servicio.bc.uc.edu.ve/odontologia/revista/vol19-n1/art03.pdf>

31. Cabanillas, D. Revascularización pulpar: una alternativa terapéutica en dientes inmaduros necróticos. 2018; 36: 50-54. Disponible en: <https://personal.us.es/segurajj/documentos/CV-Art-Sin%20JCR/2018-Endodoncia-Protocolo%20revascularizacion.pdf>
32. Moyetones, L. et al. Revascularización en dientes permanentes inmaduros. Estado del Arte. 2018. Disponible en: <https://biblat.unam.mx/es/revista/oral/articulo/revascularizacion-en-dientes-permanentes-inmaduros-estado-del-arte>
33. Jiménez, J. Estudio colorimétrico de las tinciones ocasionadas por las técnicas de revascularización pulpar y su tratamiento. 2019. Disponible en: <http://rua.ua.es/dspace/handle/10045/93640>
34. Socorro, C. et al. Enfermedades pulpares y periapicales en estructuras dentales permanentes en pacientes con edades de seis-catorce años. Disponible en: <http://www.revestomatologia.sld.cu/index.php/est/rt/printerFriendly/1275/360#:~:text=En%201958%2C%20Patterson%20y%20otros,qued%C3%B3%20dividida%20en%20cinco%20grados%3A&text=Grado%201%3A%20desarrollo%20parcial%20de,mitad%20de%20su%20longitud%20total>.
35. Alonso. Revascularización pulpar en diente permanente joven avulsado. A propósito de un caso. 2020. Disponible en: https://bdigital.uncu.edu.ar/objetos_digitales/13225/alonsorfo-1212018.pdf

36. Jeromy, J. Regenerative Endodontic Treatment as a Biologically Based Approach for Non-Surgical Retreatment of Immature Teeth. 2019. Disponible en: <https://pubmed.ncbi.nlm.nih.gov/31740065/>
37. Jing, Ch. Treatment Outcomes of Regenerative Endodontic Procedures in Traumatized Immature Permanent Necrotic Teeth: A Retrospective Study. 2022. Disponible en: <https://www.sciencedirect.com/science/article/abs/pii/S0099239922002709#>
38. Minju, S. Revascularization-associated Intracanal Calcification: Assessment of Prevalence and Contributing Factors. 2017. Disponible en: <https://www.sciencedirect.com/science/article/abs/pii/S0099239917307719>
39. Mahumoud, T. Regenerative Endodontic Treatment or Mineral Trioxide Aggregate Apical Plug in Teeth with Necrotic Pulps and Open Apices: A Systematic Review and Meta-analysis. 2017. Disponible en: <https://pubmed.ncbi.nlm.nih.gov/28822564/>
40. Petrocco, A. Hallazgos Clínicos, Radiográficos e Imagenológicos que permiten determinar el éxito de la Revascularización Pulpar. 2018. Disponible en: <https://www.revistaodontopediatria.org/index.php/alop/article/view/542>
41. Carrasco, M. Grado de conocimientos y conducta clínica de los odontólogos Españoles en la revascularización pulpar. 2020. Disponible en: <https://idus.us.es/handle/11441/105687>

42. Jiménez, A. Papel del hidróxido de calcio en la revascularización pulpar. 2020. Disponible en: <https://idus.us.es/handle/11441/105158>
43. Segura, J. Las alteraciones del color dentario provocadas por los materiales biocerámicos utilizados en endodoncia regenerativa. 2020. Disponible en: <https://idus.us.es/handle/11441/105432>
44. Barzuna, Tapón apical con biocerámicos: tratamiento del ápice abierto en una cita. Rev. Scielo. 2018; Vól. 29. Disponible en: https://www.scielo.sa.cr/scielo.php?script=sci_arttext&pid=S1659-07752018000200033
45. Rivas E. Revascularización en incisivo permanente joven no vital post traumatismo dental: Reporte de caso. 2021. Disponible en: <https://www.revistaodontopediatria.org/index.php/alop/article/view/254>
46. Ayala, T. Tratamientos endodónticos regenerativos en dientes permanentes jóvenes con necrosis pulpar: revisión bibliográfica. 2020. Disponible en: <file:///C:/Users/corai/Downloads/98-Texto%20del%20art%C3%ADculo-676-3-10-20220722.pdf>