



UNIVERSIDAD JOSÉ ANTONIO PÁEZ

**LA EFECTIVIDAD DE LOS MATERIALES ODONTOLÓGICOS Y
TÉCNICAS QUE INDUCEN LA APEXIFICACIÓN EN PRIMEROS
MOLARES INFERIORES PERMANENTES EN LA UNIVERSIDAD JOSÉ
ANTONIO PÁEZ SAN DIEGO, ESTADO CARABOBO.**

Autor(es):

Br. Osorio, Andrea

C.I: 27.820257

Br. Nakata, Hiromy

C.I: 24.644.567

Urb. Yuma II, calle N° 3. Municipio San Diego
Teléfono: (0241) 8714240 (máster) – Fax: (0241) 8712394



**REPÚBLICA BOLIVARIANA DE VENEZUELA
UNIVERSIDAD JOSÉ ANTONIO PÁEZ
FACULTAD DE CIENCIAS DE LA SALUD
ESCUELA DE ODONTOLOGÍA**



**LA EFECTIVIDAD DE LOS MATERIALES ODONTOLÓGICOS Y
TÉCNICAS QUE INDUCEN LA APEXIFICACIÓN EN PRIMEROS
MOLARES INFERIORES PERMANENTES EN LA UNIVERSIDAD JOSÉ
ANTONIO PÁEZ SAN DIEGO, ESTADO CARABOBO.**

Proyecto para optar al título de
ODONTÓLOGO

Autor(es):

Br. Osorio, Andrea

C.I: 27.820257

Br. Nakata, Hiromy

C.I: 24.644.567

Tutor(a):

Od. Francella Pérez

C.I: 24.347.047

San Diego, Octubre 2019



REPÚBLICA BOLIVARIANA DE VENEZUELA
UNIVERSIDAD JOSÉ ANTONIO PÁEZ
FACULTAD DE CIENCIAS DE LA SALUD
ESCUELA DE ODONTOLÓGIA



**LA EFECTIVIDAD DE LOS MATERIALES ODONTOLÓGICOS Y TÉCNICAS
QUE INDUCEN LA APEXIFICACIÓN EN PRIMEROS MOLARES INFERIORES
PERMANENTES EN LA UNIVERSIDAD JOSÉ ANTONIO PÁEZ SAN DIEGO,
ESTADO CARABOBO.**

ESTUDIANTES

Cédula de Identidad N°

1. 27.820.257

2. 24.644.567

Tutor Propuesto: Francella Pérez

Cédula de Identidad N° 24.347.047

Nombres y apellidos

Andrea Gabriela Osorio Delgado.

Hiromy Ysabel Nakata Pérez.

Firma:

COORDINACIÓN DE TRABAJO DE GRADO

Firma

Sello

Fecha



REPÚBLICA BOLIVARIANA DE VENEZUELA
UNIVERSIDAD JOSÉ ANTONIO PÁEZ
FACULTAD DE CIENCIAS DE LA SALUD
ESCUELA DE ODONTOLOGÍA



ACTA DE APROBACIÓN DEL TRABAJO DE GRADO

El jurado designado por la Facultad de Ciencias de la Salud, para la evaluación del trabajo de grado titulado “LA EFECTIVIDAD DE LOS MATERIALES ODONTOLÓGICOS Y TÉCNICAS QUE INDUCEN LA APEXIFICACIÓN EN PRIMEROS MOLARES INFERIORES PERMANENTES EN LA UNIVERSIDAD JOSÉ ANTONIO PÁEZ SAN DIEGO, ESTADO CARABOBO.”, realizado por Nakata Pérez Ysabel Hiromy C.I V- 24.644.567. Cursante de la carrera ODONTOLOGIA, hace constar después de analizar su contenido y oír la exposición oral, considera que reúne los méritos suficientes para su aprobación

Jurado
Nombre: Saba Gerosima
C.I.: 11.820.227



Jurado
Nombre: Mauren García
C.I.: 7.064.708

Tutor Académico
Nombre: Francisca Pérez
C.I.: 24.347.047

Fecha: 22/10/19



ACTA DE APROBACIÓN DEL TRABAJO DE GRADO

El jurado designado por la Facultad de Ciencias de la Salud, para la evaluación del trabajo de grado titulado “LA EFECTIVIDAD DE LOS MATERIALES ODONTOLÓGICOS Y TÉCNICAS QUE INDUCEN LA APEXIFICACIÓN EN PRIMEROS MOLARES INFERIORES PERMANENTES EN LA UNIVERSIDAD JOSÉ ANTONIO PÁEZ, SAN DIEGO, ESTADO CARABOBO.”, realizado por Delgado Osorio Gabriela Andrea C.I V- 27.820.257, Cursante de la carrera ODONTOLOGIA, hace constar después de analizar su contenido y oír la exposición oral, considera que reúne los méritos suficientes para su aprobación.

Jurado
Nombre: Saba Gerosima
C.I.: 11.820.227



Tutor Académico
Nombre: Francella Pérez
C.I.: 24.347.047

Jurado
Nombre: Mauren García
C.I.: 7.064.708

Fecha: 22-10-2019

DEDICATORIAS

El presente trabajo investigativo se lo dedico principalmente a Dios, a mi Nazareno de Achaguas y la virgencita por darme la fuerza para cumplir cada una de mis metas.

A mis padres José Arnaldo y Ana Roció por su amor, trabajo y sacrificio en todos estos años, gracias a ustedes me he convertido en todo lo que soy, ustedes son el regalo más grande que tengo, los amo muchísimo.

A mis hermanos Rosana, Keiko y Satoshi por ser mis segundos padres, por ayudarme, enseñarme y apoyarme, en todo lo que he querido hacer, gracias por todo prometo convertirme en mi mejor versión

A mi segunda familia, los Rey, a mi madrina Maria Helena, mi otra mami, te amo mucho, no sabes como con cosas tan simples me llenas y me haces muy feliz

A mis amigas, que con el pasar los años se convirtieron en mis hermanas: Arianna González, Ana Chirinos y Daniela Fernández, gracias por estar en cada risa, lagrima y pelea, alegraron todo los días y momentos, Fácilmente puedo decir que tengo una ventaja muy grande en la vida porque las tengo y con ustedes todo es más fácil y divertido.

Hiromy Nakata

DEDICATORIAS

A mi mamá, Yennyfeer Delgado por ser mi ejemplo a seguir y apoyarme a lo largo de estos años con esta y cada decisión que he tomado en mi vida, por todos tus sacrificios y esfuerzos para siempre darme lo mejor de ti. Aún en la distancia estás presente en cada día, en cada logro, en cada meta. Te amo gigante.

A mi papá, Lennin Osorio, mi fiel compañero de vida, por ser el piso donde me sostengo, darme fuerzas cuando siento que no puedo más, por confiar en mi como nadie más lo hace. Solo tú y yo sabemos lo importantes que somos en la vida del otro y del amor tan inexplicable y grande que nos tenemos. Gracias papi.

A mis hermanos, Aarón, Anarella, Azael. Mis pequeños, les dedico esta, mi mayor meta cumplida. Cada meta y logro que me trazo, es pensando en ustedes para que nunca se pongan barreras y tengan presente que cualquier meta que se propongan con dedicación, la lograrán. Por ser mi motor y mayor motivación. Lograremos todo y más mis peques.

A mis hermanas que me dio la vida, Amaloea Cordero y Andrea Marquina porque a pesar de la distancia las siento siempre conmigo. Las amo.

Andrea Osorio

AGRADECIMIENTOS

A mi compañera de tesis, mi oso, la única que sabe lo difícil que ha sido armar todo esto, quiero agradecer infinitamente al momento en que decidimos meter un semestre juntas y al momento que decidimos hacer la tesis juntas, perdóname por ser tan despistada y por las veces que me has necesitado y no he estado, gracias por la paciencia exagerada que me has tenido, gracias por abrirme las puertas de todas tus casas, sé que no sabes, ni yo cual es la siguiente parada, pero quiero que sepas que en mi vida siempre tendrás un espacio, y el espacio es en la sección de familia, ya sea porque seamos primas o porque seamos hermanitas, te quiero mucho, gracias por todo.

A mi franchi, la mejor tutora de tesis que puede existir, quien siempre nos tuvo mano dura, nos exigió constantemente porque sabía que podíamos dar todo esto y más, más que una tutora, eres una gran amiga, y un rol a seguir, por muchos más sushis y bailes juntas.

A mi familia por todo el apoyo durante la carrera

A mis amigos.

A todos los pacientes que se portaron increíble.

Hiromy Nakata

AGRADECIMIENTOS

A mi compañera de tesis, Hirito, agradezco hoy y siempre haber tomado la decisión de asumir este reto juntas y llevar a término esta, nuestra mayor meta. Gracias por la paciencia y el cariño a lo largo de estos años. Siempre recuerda que puedes con todo absolutamente todo en esta vida. Acá tienes una compañera, una amiga, una hermana para lo que necesites. Gracias por compartir este gran sueño, vamos por mucho más.

A Francella Pérez, la mejor tutora que pudimos escoger, gracias por siempre exigirme más por demostrarme que nunca es suficiente que siempre se puede ser mejor. Por confiar en mí.

A mi familia, gracias por estar en mi camino me hacen la vida más fácil y feliz. Los amo sin límites.

A Livia Gómez, gracias por hacerme estos años tan fáciles con tu compañía, no hay otra persona en mi vida que sepa todos los sacrificios de estos años, has sido testigo de mis lágrimas y risas, gracias por ser mi amiga, mi mama, mi abuela. Te amo Livin, feliz de ser tu hija adoptada.

A mis amigos. Bárbara Mantilla, gracias por enseñarme, apoyarme y convertirme en tu pichón de odontólogo desde los inicios. Ronald Ramos, "Mi angelito de la guarda",

gracias por tanto amor y sobre todo paciencia, de esas personas que no quieres que te falten en la vida, te quiero mucho. A Douglas, mi hermanito, por estar en mis crisis existenciales, por ser apoyo en cada momento. A Arianna González, Ana Julia Chirinos y Daniela Fernández por siempre compartir todo lo bueno y malo de este camino y de nuestras vidas, han hecho este camino más llevadero, las quiero. A Nena y Luis, por estar cada vez que los he necesitado. A Piru y Ari, por confiar en mi cuando ni yo confiaba en que podía empezar este camino.

A José Manuel Ampueda, por acompañarme, apoyarme y darme fuerzas en los momentos más difíciles de este camino.

A mis profesores y pacientes por todas las sonrisas, las rabias y sobre todo las lágrimas. Gracias a todos y cada uno, me dejaron grandes aprendizajes.

Andrea Osorio

REPÚBLICA BOLIVARIANA DE VENEZUELA
UNIVERSIDAD JOSÉ ANTONIO PÁEZ
FACULTAD DE CIENCIAS DE LA SALUD
ESCUELA DE ODONTOLOGÍA
CARRERA ODONTOLOGÍA

**La efectividad de los materiales odontológicos y técnicas que inducen la
apexificación en primeros molares inferiores permanentes en la universidad José
Antonio Páez san diego, estado Carabobo.**

Autor(a): Andrea Osorio

Hiromy Nakata

Tutor(a): Od. Francella Pérez

Fecha: octubre 2019

RESUMEN

Introducción:

La odontología es la especialidad médica que se dedica al estudio, prevención, diagnóstico y tratamiento de los dientes y encías, dentro de la misma hay diversas ramas entre ellas se encuentra la endodoncia la cual consiste en la realización de tratamientos de conductos a aquellos dientes donde su complejo dentino pulpar haya sido afectado, ya sea ocasionado por caries o traumatismos, cuando es provocado en niños se interrumpe el cierre apical fisiológico, razón por la cual son utilizados materiales y técnicas que lo induzcan, entre ellos están el mta, hidróxido de calcio, revascularización y plasma rico en plaquetas, logrando así conservar las unidades dentarias en boca, evitando así mayores consecuencias para estos pacientes. **Objetivo general:** Esta investigación se realiza con el propósito de demostrar la efectividad de los materiales odontológicos y técnicas que inducen la apexificación en primeros molares inferiores permanentes en la Universidad José Antonio Páez San Diego, estado Carabobo.

Metodología: A través de los casos atendidos y protocolos empleados se determinará el material odontológico o técnica más efectiva que estimula la apexificación.

Palabras claves: Cierre apical, dientes inmaduros, mta, hidróxido, revascularización.

REPÚBLICA BOLIVARIANA DE VENEZUELA
UNIVERSIDAD JOSÉ ANTONIO PÁEZ
FACULTAD DE CIENCIAS DE LA SALUD
ESCUELA DE ODONTOLOGIA
CARRERA ODONTOLOGIA

The effectiveness of dental and technical materials that induce apexification in first permanent lower molars at José Antonio Páez San Diego University, Carabobo state

Autor(a): Andrea Osorio
Hiromy Nakata
Tutor(a): Francella Pérez
Fecha: October 2019

ABSTRACT

Introduction:

Dentistry is the medical specialty that is dedicated to the study, prevention, diagnosis and treatment of teeth and gums, within it there are several branches among them is the endodontics which consists of conducting root canal treatments to those teeth where its pulp dentine complex has been affected, whether caused by tooth decay or trauma, when it is caused in children the physiological apical closure is interrupted, which is why materials and techniques that induce it are used, among them are mta, calcium hydroxide , revascularization and platelet rich plasma, thus managing to preserve dental units in the mouth, thus avoiding the greatest consequences for these patients. **Course objective:** This research is carried out with the purpose of demonstrating the efficacy of dental materials and techniques that induce apexification in permanent lower first molars at the José Antonio Páez San Diego University, Carabobo state.

Methodology: The most effective dental or technical material that stimulates apexification will be determined through the cases attended and protocols used.

Key words: Apical closure, immature teeth, mta, hydroxide, revascularization.

ÍNDICE GENERAL

CONTENIDO		pp.
Páginas Preliminares		
RESUMEN		xiv
INTRODUCCIÓN		1
CAPÍTULO		
I		
EL PROBLEMA		
Planteamiento del Problema		3
Objetivos de la Investigación		7
Justificación		7
Alcance y Delimitación		9
CAPÍTULO		
II		
MARCO TEÓRICO		
Antecedentes		10
Bases Teóricas		12
Bases Legales		33
Definición de Términos		36
CAPÍTULO		
III		
MARCO METODOLÓGICO		
Tipo y Diseño de Investigación		39
Población y Muestra		40
Técnica e Instrumento de Recolección de Datos		41
Procesamiento y Análisis de los Resultados		41
CAPÍTULO		
IV		
PRESENTACIÓN Y ANÁLISIS DE RESULTADOS		43

**CAPÍTULO
V**

CONCLUSIONES

Conclusiones	70
Recomendaciones	74

REFERENCIAS 75

ANEXOS

A	Cuadro de Operacionalización de Variables	84
B	Historia Clínica	85
C	Guía de Observación	87
D	Validación del Instrumento	89

INTRODUCCIÓN

Una pieza dentaria permanente recién erupcionada posee una formación radicular incompleta, con un ápice abierto, denominado diente inmaduro; Sin embargo, la pulpa dentaria puede sufrir alteraciones, por agentes internos y/o externos que alteren el cierre apical de dicha unidad dentaria. Por lo tanto, se considera a la apexificación como un procedimiento útil en casos de patologías o necrosis pulpares que ocasionan falta de desarrollo de los ápices dentarios. Es por esto, la importancia de saber la efectividad de los materiales o técnicas odontológicas a utilizar ante esta situación y así, realizar un adecuado tratamiento para conservar la salud bucal.

El presente trabajo de investigación abordara las posibles causas que afectan la estimulación del cierre apical en dientes inmaduros. Teniendo como objetivo principal demostrar la efectividad de los materiales odontológicos y técnicas que inducen la apexificación en los primeros molares permanentes en la Universidad José Antonio Páez San Diego, estado Carabobo, el cual quedó estructurado en capítulos de la siguiente manera:

Capítulo I: Se desarrolla el planteamiento de problema que representa las causas, consecuencias y falta de conocimiento ante la interrupción de la formación radicular fisiológica de las unidades dentarias, para luego proceder a la formulación problemática, definir los objetivos y justificar la importancia del estudio.

Capítulo II: El cual está integrado por antecedentes de la investigación, desarrollo de las bases teóricas que sustentaron la investigación, seguidas por la

definición de términos y así como las bases legales que la respaldan jurídicamente.

Capítulo III: Se refiere al contenido de la metodología utilizada; como tipo y diseño de la investigación, población y muestra, técnicas e instrumentos de recolección de datos.

Capítulo IV: En donde se exponen los resultados encontrados, con su respectivo análisis y discusión.

Capítulo V: Finalmente las conclusiones y recomendaciones finales.

CAPÍTULO I

EL PROBLEMA

1.1. Planteamiento del problema

La palabra “diente” proviene del latín dens, dentis y “odontología” del griego antiguo odon (1). Se define como un órgano de consistencia muy dura y de color blanco, implantados en alvéolos dentales del maxilar y la mandíbula. Son clasificados según su cronología en dientes primarios y dientes permanentes (1-2). La erupción dentaria inicia aproximadamente entre los 6-10 meses de vida y suele iniciarse por los incisivos inferiores (2). La dentición primaria incluye 20 dientes primarios los cuales serán reemplazados por 32 dientes permanentes.

Dentro del diente, el tejido pulpar y dentinario conforman estructural, embriológica y funcionalmente, una unidad biológica denominada complejo dentino-pulpar (1). La dentina y la pulpa constituyen una unidad estructural, por la inclusión de las prolongaciones odontoblásticas en la dentina; conforman una unidad funcional, debido a que la pulpa mantiene la vitalidad de la dentina y ésta protege a la pulpa. También, comparten un origen embrionario común, ambas derivan del ectomesénquima que forma la papila del germen dentario (3).

La caries dental, que es una patología multifactorial, causada por la interacción entre la superficie del diente de una acumulación prolongada de biofilm y/o presencia de azúcar en la dieta. Las bacterias del biofilm metabolizan los azúcares presentes en

el diente produciendo ácidos los cuales, con el tiempo, van a desmineralizar el esmalte. En su fase avanzada se forma una cavidad. En ese momento se hace necesario un tratamiento para restaurar la función del diente. Si se deja sin tratamiento, la caries puede conllevar a una extensa destrucción del diente, con dolor e infección, debido a que la pulpa es el tejido blando del diente que contiene nervios, vasos sanguíneos los cuales como consecuencia son afectados (4).

Los dientes en niños también pueden ser afectados por traumatismos, estas lesiones que afectan a los dientes, y los tejidos de sostén, pueden producir fracturas en los mismos, lo que incluye la pérdida de la integridad del diente y el desplazamiento total o parcial de su posición anatómica. Además, pueden ir acompañados de lesiones en los tejidos blandos con hemorragia e inflamación, Actualmente, los traumatismos dentales constituyen la segunda causa de atención odontológica y pediátrica después de la caries; sin embargo, están aumentando considerablemente, por los cambios producidos en la vida moderna, se piensa que, en un futuro muy cercano, la incidencia de las lesiones traumáticas constituirá el principal motivo de consulta y el factor etiológico número uno de la pérdida del tejido pulpar (5).

La apexificación es una forma de inducir el cierre apical radicular de un diente no vital con rizogénesis incompleta, a partir de la remoción del tejido coronario y radicular no vital (6). La apexificación se realiza con un material biocompatible, como hidróxido de calcio o agregado de trióxido mineral (MTA), y/o por el empleo de la técnica de la revascularización La terapia pulpar tiene como objetivo básico mantener la integridad de los dientes y de los tejidos de soporte (7). Los materiales dentales han sido parte

importante en el diario evolucionar de la estomatología y gracias a los grandes adelantos tecnológicos y bioquímicos, se ha logrado una generación de nuevos elementos con mejores propiedades físicas, químicas y biológicas (8).

Uno de los medicamentos más utilizados para tratamientos endodónticos es el hidróxido de calcio mezclado con suero fisiológico, este resulta de la forma más deseable y sencilla para inducir la apexificación (9). El agregado de trióxido mineral (MTA) ha sido estudiado ampliamente como material para sellar las comunicaciones entre el sistema de conductos radiculares y los tejidos perirradiculares. Este material es prometedor para utilizarse tanto en perforaciones radiculares como en obturaciones retrógradas y en el tratamiento de exposiciones pulpares, gracias a que tiene la cualidad de formar puentes dentinarios, ser biocompatible, pH alcalino y que no favorece la inflamación (10).

Las revascularizaciones pulpares se basan en una correcta fuente apropiada de células madre (siendo la principal fuente los tejidos periapicales), factores de crecimiento capaces de promover la diferenciación de las células madre (el coágulo de sangre intraconducto) y un medio apropiado para la diferenciación celular. El tratamiento ideal para los dientes con necrosis pulpar y ápice abierto sería la formación de tejido vascularizado en el espacio pulpar capaz de inducir el desarrollo radicular (11).

La endodoncia, que también se conoce como tratamiento de conductos, es un procedimiento en el que el odontólogo elimina la pulpa del diente. Esta puede eliminarse de forma parcial o total dependiendo de la afección del paciente (5). Durante

la infancia se puede llegar a necesitar de endodoncias para poder atender irregularidades en la estructura dental. Dependiendo del caso de la salud dental de cada niño, se puede aplicar un determinado tratamiento que ayudará a proteger los dientes, debido a que la pulpa se encuentra formada por tejido vivo el cual tiene capacidades de reacción que se deben aprovechar en este tipo de tratamientos (6).

En este mismo orden de ideas, en la consulta odontológica acuden niños que presentan una serie de signos y síntomas tanto clínicos como radiográficos los cuales son importantes tomar en consideración debido a que lleva a un diagnóstico pulpar. La salud bucal de estos pacientes es básica para la integridad de los dientes y de los tejidos de soporte.

Para todo odontólogo es necesario conocer la efectividad de los materiales que pueden inducir la apexificación permitiendo realizar un adecuado tratamiento (7). Por lo tanto, el estudio sobre la efectividad de los materiales odontológicos y técnicas que inducen la apexificación en primeros molares inferiores permanentes en niños de 7 a 12 años que acuden a la clínica integral V en la Universidad José Antonio Páez, San Diego, estado Carabobo, es sumamente importante, debido a que los tipos y características de dichos materiales, permiten cerciorar que dicho cierre apical sea completado.

Partiendo del planteamiento efectuado es conveniente formularse la siguiente interrogante: ¿Cuál será el material odontológico o la técnica más efectiva para inducir la apexificación en los primeros molares permanentes en la Universidad José Antonio Páez San Diego Edo, Carabobo?

1.2. Objetivos de la investigación

Objetivo general

Demostrar la efectividad de los materiales odontológicos y técnicas que inducen la apexificación en los primeros molares inferiores permanentes en la Universidad José Antonio Páez San Diego, estado Carabobo.

Objetivos específicos

1. Identificar las causas que interfieren en el cierre apical en primeros molares inferiores permanentes en pacientes, que acuden a la facultad de Odontología de la Universidad José Antonio Páez.
2. Aplicar los materiales y las técnicas que inducen el cierre apical, en los primeros molares inferiores permanentes, que acuden a la Universidad José Antonio Páez.
3. Evaluar los protocolos clínicos realizados para inducir el cierre apical, en primeros molares inferiores permanentes, que acuden a la clínica integral en la Universidad José Antonio Páez.

1.3. Justificación de la investigación

A diferencia de los dientes de un adulto, los de los niños varían en ciertas características, entre las cuales se encuentra el tamaño del tejido que se forma por la combinación de los nervios y los vasos sanguíneos (6). La dentina y la pulpa, una vez formadas reaccionan frente al estímulo como una unidad funcional (3). Estas

reacciones son llevadas a cabo con cambios en los fibroblastos, nervios, vasos sanguíneos, odontoblastos, leucocitos, y el sistema inmune, haciendo que cuando un niño llega a tener una caries, la infección puede llegar a infectar antes la pulpa dental que al mismo diente. Dependiendo del caso de la salud dental de cada niño, se puede aplicar un determinado tratamiento que ayudará a preservar los dientes en boca (6).

La apexogénesis, está dada por procedimientos pulpares vitales que permiten la continuación fisiológica del desarrollo en la formación del ápice radicular, y así lograr una barrera anatómica, que permita sellar el sistema de conductos radiculares y el tejido alrededor del ápice (7).

Para inducir este cierre se pueden utilizar distintos materiales odontológicos con la variedad de propiedades que cada uno de ellos aporta beneficios para la unidad afectada. En este caso en particular se seleccionaron el trióxido mineral (MTA) y/o hidróxido de calcio como materiales, y adicionalmente será inducida la revascularización como técnica odontológica usada en apexificación de dientes inmaduros. Estos han sido parte importante en el diario evolucionar de la estomatología, se ha logrado una generación de nuevos elementos con mejores propiedades físicas, químicas y biológicas, los cuales permitirán mejorar tanto la calidad de los tratamientos, como la calidad de vida de dichos pacientes con dientes inmaduros afectados.

Por medio de la investigación se podrán comparar los distintos materiales, evaluando diversas características en cuanto a tiempo, trabajo, cambios y efectividad y técnicas a realizar que permitirá un mejor abordaje en la inducción a la apexificación

en los primeros molares inferiores en la universidad José Antonio Páez, además de dar a conocer mayor contenido acerca del tema, podrá ser utilizada como marco teórico para futuras investigaciones.

1.4. Alcance y delimitación de la investigación

La presente investigación se realizará en la Universidad José Antonio Páez, San Diego Estado. Carabobo, estará dirigida a los niños de 7 a 12 años que acuden a la clínica integral durante el periodo 2018 -2019. Dicha línea de investigación será de odontología correctiva y el tema a resolver sería materiales dentales y clínica de atención integral de niños.

En lo referente a las delimitaciones, estas serán dadas principalmente por la participación de los pacientes, en cuanto a la constancia de asistencia en su tratamiento, posteriormente sus controles, y finalmente que los mismos mantengan una buena higiene oral.

CAPÍTULO II

MARCO TEÓRICO

2.1. Antecedentes de la investigación

En la actualidad, cada vez son más los casos en los que se busca inducir a la apexificación en niños con dientes inmaduros, sea provocado por caries o traumatismo, en dichos proyectos fueron tomados en cuentas múltiples factores como el material o

la técnica utilizada, la edad del paciente, la causa principal que interfirió en el respectivo cierre apical entre otros, debido a esto son numerosas las investigaciones realizadas, entre ellas las más destacadas son:

Una de las primeras investigaciones realizadas por Wen-Li y colaboradores hicieron un proyecto en el que se involucraba el uso del mta para la apexificación en incisivos centrales, fue realizada en agosto 2018, esta poseía el objetivo de usar mta en 8 incisivos y comprobar que ocurra un cierre apical adecuado, en los resultados los 8 incisivos se mostraron exitosos en su tratamiento, la barrera en apical fue producida aproximadamente a los 3 meses, y ninguno de los dientes tratados mostraron decoloración, concluyeron así que el trióxido mineral (MTA) era excelente para dientes inmaduros necróticos, en este caso incisivos (12).

Por otra parte, la investigación realizada para comprobar el uso del trióxido mineral (MTA) en dientes con ápice incompleto, esta fue hecha por Goncalves, Leonardo y colaboradores en 2018, Tokyo. Tomaron como objetivo reportar el éxito del tratamiento en dientes con ápice incompleto, debido a lesiones ocasionadas por traumatismo en dicho proyecto los resultados dieron que el caso, en el que un niño sufre un traumatismo, por lo que se le tomo placas, se corrigió la dirección y posición que el diente había tomado debido a dicho traumatismo. Pasados 3 meses, se realizaron pruebas y placas, donde la pulpa indico resultados negativos, previamente se colocó trióxido mineral (MTA), de esta forma llenando los conductos e indicando control

radiográfico a los 4 meses, se concluyó que el trióxido mineral (MTA) era efectivo para inducir a la apexificación y mantenimiento del diente (13).

Seguidamente, otra investigación donde incorporan la apexificación además de la revascularización fue realizada por Faslyab, Mahta, octubre 2017, Irán. Cuyo objetivo era demostrar el proceso de la revascularización apical de un diente inmaduro, en los resultados notaron que tanto el diente al que fue tratado induciendo al cierre apical como el de revascularización eran exitosos, concluyo que para dientes permanentes inmaduros necróticos ambos tratamientos eran efectivos (14).

Por otra parte fue redactada por Duggal, M y colaboradores, en Diciembre 2017, Europa, tuvo como objetivo evaluar la efectividad de las intervenciones para tratamientos de dientes no vitales, en sus resultados obtuvieron que tenían muchos niveles de evidencia, en los que apuntaban que el área era de débil y baja calidad, debían de evaluar muchos efectos secundarios, propiedades de los materiales y técnicas utilizadas, concluyeron que basados en los resultados obtenidos podían determinar que el tratamiento indicado a seguir era el del hidróxido de calcio y mta. (15).

Finalmente, la investigación del odontólogo Acosta Johanna, en mayo 2008, Caracas, Venezuela, la cual tuvo como objetivo mantener la salud del remanente pulpar sin efectos clínicos adversos o síntomas como sensibilidad, dolor o inflamación. Obtuvo como resultado que el hidróxido de calcio es un medicamento que ha presentado un efecto positivo el cual se basa en la inducción

de la formación de la barrera calcificada sobre el sitio de la amputación, que ha sido demostrado por varios estudios, además concluyeron que el mta, material sobre el cual se han reportado tasas de éxito y que hasta ahora no presenta problemas de toxicidad, pero tiene la desventaja de su elevado costo (16).

2.2. Bases teóricas

2.2.1. Dientes

Los dientes son órganos anatómicos duros, enclavados en los alvéolos de los huesos maxilares a través de un tipo especial de articulación denominada gonfosis, la cual va a cumplir diferentes funciones, la función más conocida es la masticatoria como también van a tener importancia en la articulación de fonemas, la estética y la preservación de los huesos maxilares (17,18).

La erupción de los dientes temporales y permanentes no es posible dar fechas precisas, debido a que es normal una gran variabilidad según razas y el clima, entre otros factores, pero si es útil tener siempre presente la edad promedio para determinar si hay adelantos o retrasos notorios en la dentición. (19).

La primera dentición, también llamada provisional, caduca o de leche, está constituida por 20 dientes y debe comenzar a los 6-8 meses de edad, fundamentalmente con los incisivos medios inferiores. La segunda dentición, permanente o definitiva

está constituida por 32 dientes y comienza a brotar, previa caída del diente de leche correspondiente, a partir de los 6 años de edad. Suele comenzar con el brote de los primeros molares ("muela de los 6 años"). Posteriormente van sustituyendo los elementos de la primera dentición en el mismo orden en que aparecieron. En la adolescencia termina el desarrollo de la dentición definitiva con las muelas del juicio; no obstante, es normal que estas se retrasen muchos años o incluso no aparezcan (20).

2.2.2. Complejo dentinopulpar

La prevención, diagnóstico y tratamiento de las enfermedades del complejo dentino-pulpar y sus manifestaciones periapicales, tienen por objetivo mantener la integridad pulpar y la conservación de los dientes. Entre la dentina y la pulpa existe un intercambio activo y a través de este, la pulpa puede afectarse o la dentina remineralizarse, por lo que la pulpa y la dentina pueden considerarse tejidos interconectados que comparten una función importante en la Biología y Fisiopatología dentaria, a esta unión se le ha denominado complejo dentino-pulpar. (21).

La dentina y la pulpa constituyen una unidad estructural, por la inclusión de las prolongaciones de los odontoblastos en la dentina; conforman una unidad funcional, debido a que la pulpa mantiene la vitalidad de la dentina y ésta a su vez la protege. También comparten un origen embrionario común, ambas derivan del ectomesénquima que forma la papila del germen dentario. A pesar de lo expuesto anteriormente la dentina y la pulpa se describen por separado solamente

por cuestiones de técnicas histológicas. La pulpa al ser un tejido conectivo laxo, se estudia exclusivamente en cortes descalcificados, los cuales permiten también analizar la relación dentino-pulpar; por su parte por ser la dentina un tejido duro, las observaciones se realizan generalmente en cortes por desgastes para poder observar su estructura mineralizada (22).

La dentina es el eje estructural del diente y constituye el tejido mineralizado que conforma el mayor volumen de la pieza dentaria. La dentina interviene en trastornos pulpares y en la terapéutica endodóntica. En la porción coronaria se halla recubierta a manera de casquete por el esmalte, mientras que en la región radicular se encuentra tapizada por el cemento. Interiormente, la dentina delimita una cavidad denominada cámara pulpar, la cual contiene a la pulpa dental. La pulpa es capaz de crear dentina fisiológicamente y en respuesta a un estímulo externo, contiene nervios que aportan la sensibilidad dentinaria. El tejido conectivo pulpar es capaz de responder a lesiones dentinarias, sin ser estimulado directamente (21,22).

La dentina de maduración completa está compuesta de aproximadamente un 65 % de material inorgánico en peso y la gran mayoría de este material se encuentra presente en forma de cristales de hidroxiapatita. El colágeno representa alrededor de un 20 % de la dentina. El citrato, el condroitín sulfato, las proteínas no colágenas, el lactato y los lípidos representan un 2%. El 13%

restante consiste en agua. En volumen, el material inorgánico representa un 45% de la dentina, las moléculas orgánicas un 33% y el agua un 22% (22).

Según su posición y mineralización se pueden diferenciar tres tipos de dentina de externa a interna. Dentina del Manto, Paliar o primaria está en la periferia, es la primera en formarse delimita la cámara pulpar, puede presentar fibras de Von Korff. Circumpulpar: que es la dentina propiamente dicha, determina la forma dental. Predentina: Es la próxima a la pulpa. Aquí es donde se inicia la mineralización, por lo que en una muestra desmineralizada se observa de diferente color por la presencia de mayor cantidad de matriz orgánica fina (22-23).

La pulpa dental ocupa el espacio de la cavidad interna del diente o cavidad pulpar. Al igual que el diente, tiene una porción coronaria y otra radicular, las cuales presentan diferencias en forma dependiendo de la pieza dental. La porción coronaria presenta techo con cuerpos pulpaes, según las cúspides de la pieza y también tiene un piso, con uno, dos o tres conductos radiculares, cada uno termina en un orificio denominados foramen apical o ápice radicular por donde ingresan y salen los vasos sanguíneos y nervios propios del diente. La pulpa se relaciona apicalmente con el tejido conjuntivo periapical del ligamento periodontal en el espacio indiferenciado de Black o periápice (24).

El componente de nervios del tejido pulpar consta de fibras nerviosas y sensitivas; estas últimas provienen del V par craneano; todo estímulo que

provoque a estas fibras, dará como resultado una sensación dolorosa (25). Como también la componen odontoblastos, fibroblastos y la sustancia fundamental (26).

La pulpa durante toda la vida cumple un rol importante porque tiene a su cargo 4 funciones importantes:

Formativa: una vez formada la pulpa en el mesodermo a través de la papila dental, ella se encuentra con el epitelio interno del esmalte proveniente del ectodermo, activan los odontoblastos subyacentes y de inicia el proceso de formación de la dentina que forma la corona y posteriormente la raíz o raíces.

Nutritiva: la pulpa mantiene viva la dentina aportando constantemente nutrientes y oxígeno a los odontoblastos y sus prolongaciones. Además de proveer fluido constante a los túbulos dentinarios. Esta función nutritiva proviene del plexo capilar subodontoblasto en la periferia de la pulpa.

Sensitiva: todo tejido conjuntivo y la pulpa no es la excepción requiere de un aporte neurológico que proporcione a esta función dos características, el control vasomotor y defensa. El control vasomotor gobierna la capacidad de dilatación o contracción del musculo del vaso sanguíneo regulando así el volumen sanguíneo y la presión intrapulpar. Esto permite al sistema nervioso central reconocer un agente agresor e iniciar una respuesta defensiva antes de

que se inicie un proceso irreversible, controlando las contracciones y vasodilataciones a través de líneas aferentes y eferentes.

Defensiva: toda respuesta de la pulpa ante un agresor deriva en una respuesta dolorosa, acompañada de vasodilatación e inflamación que recluta células del sistema inmunológico que proporcionan un sistema de respuesta celular (27). La pulpa y la dentina no deben considerarse como tejidos separados, sino más bien como uno solo, no solo embriológica y anatómicamente, sino también en biológicamente (28).

2.2.3 Método de Nolla

Las diversas etapas de la formación de las piezas dentarias permanentes han sido descritas por la Dra. Carmen Nolla (1960), que distingue diez fases, con una fase 0, ausencia de cripta al examen radiográfico, hasta la fase 10 que significa cierre apical. De acuerdo al grado de maduración observado en el germen permanente seleccionado, la edad dentaria, será hallada por medio de una tabla de referencia, individualizada según el sexo: es la tabla de maduración de Carmen Nolla.

- 0.- Ausencia de Cripta
- 1.- Presencia de Cripta
- 2.- Calcificación inicial
- 3.- Un tercio de corona completado

- 4.- Dos tercios de corona completados
- 5.- Corona casi completa
- 6.- Corona completada
- 7.- Un tercio de raíz completado
- 8.- Dos tercios de raíz completados
- 9.- Raíz casi completa, ápice abierto
- 10.- Ápice radicular completado (29).

2.2.4 Caries dental

Esta enfermedad es el problema de salud más extendido entre la población de todas las edades y aunque se ha observado en los últimos años un claro descenso en los países desarrollados, no sucede lo mismo en los menos ricos, lo que ha provocado el interés de los investigadores en estudiar el perfil epidemiológico de la caries dental, así como su prevalencia. La caries dental ha sido descrita como una enfermedad multifactorial relacionada con la dieta, bacterias intraorales, composición de la saliva y otros factores. (30).

La prevalencia de caries dental en dentición decidua en el grupo etario de 1 a 4 años, fue 36,8%. En el grupo de 5 a 7 años fue 67,7% para ambas denticiones, porcentaje que fue aumentando conforme incrementaba la edad de los niños, llegando a 82,4% en el grupo de 14 a 17 años. Esta misma tendencia de aumento en la prevalencia de caries conforme avanza la edad se observó también cuando se analizó

individualmente cada dentición, solamente el grupo etario de 11 a 13 años no siguió este patrón al analizar la dentición decidua y ambas denticiones. En cuanto a la prevalencia de caries de acuerdo al sexo, se halló mayor proporción de caries en la dentición decidua del sexo femenino (68,2%), en la dentición permanente del sexo masculino (55,8%) y prácticamente no hubo diferencia cuando se consideraron ambas denticiones, encontrándose un valor cercano al 70% en ambos sexos (31)

La caries dental resulta de la interacción de las fases de desmineralización y remineralización sobre esmalte cubierto por una placa produciendo ácidos (32). Muchos estudios clínicos han estudiado los mecanismos a través de los cuales las lesiones cariosas progresan y regresan con el objetivo de evaluar las estrategias dirigidas a la prevención de la caries dental. La capacidad de remineralización de las áreas desmineralizadas es uno de los factores que intervienen en los procesos que conducen a la caries dental (33).

En el proceso de remineralización desempeña un papel muy importante el fluoruro, presente en el fluido oral, en la placa y en altas concentraciones en la superficie exterior del esmalte. Varias teorías han tratado de explicar el rol del fluoruro en los procesos de desmineralización y remineralización. Se plantea que el fluoruro que se disuelve dentro de la placa disminuye la cantidad de ácido que pudiera atravesar la interfase esmalte-placa. El fluoruro presente en los cristales reduce la tasa de desmineralización, pues los iones pueden ser primero disueltos desde el cristal durante el proceso de desmineralización. Los iones de fluoruro también estimulan la

remineralización de los cristales parcialmente desmineralizados utilizando mineral de otros cristales y también de la placa. Por otro lado, los iones de fluoruro disueltos de la superficie del esmalte, pueden ser tomados por cristales sanos o desmineralizados y aumentar la cristalinidad (32).

Durante el progreso o regresión cariosa el esmalte directamente debajo de la lesión posee cristales sanos, hipomineralizados, hipermineralizados, remineralizados, mientras la superficie permanece intacta sin cavitación en esta etapa. Si la desmineralización excede a la remineralización, se incrementa continuamente el número de cristales parcialmente desmineralizados, formándose la lesión inicial (la lesión blanca) del esmalte (30).

2.2.5. Traumatismos

Aunque hoy en día los traumatismos dentales son la segunda causa de atención odontopediátrica tras la caries, en un futuro muy cercano, la incidencia de las lesiones traumatismos constituirán la principal demanda de atención. Los traumatismos dentales se caracterizan porque no se rigen por un sólo mecanismo etiopatogénico, ni siguen un patrón predecible en cuanto a la intensidad o extensión. Para obtener buenos resultados terapéuticos se necesita un enfoque multidisciplinario, con la participación de todas las especialidades de la odontología. Igualmente, dentro de un programa dinámico de la actividad deportiva y la agudización notable de la violencia en los medios urbanos, el tratamiento de los traumatismos en la región orofacial constituye un asunto de enorme actualidad para el profesional de la odontología. En la totalidad de los análisis

epidemiológicos, el diente más afectado fue el incisivo central superior, seguido por el lateral superior e incisivo central inferior. El ángulo mesioincisal es el que se fractura con más frecuencia (35).

Las lesiones traumáticas dentales han sido clasificadas de acuerdo a una gran variedad de factores, como son, etiológicos, anatómicos, patológicos, de consideraciones terapéuticas y del grado de severidad. La siguiente clasificación se basa en un sistema adoptado por la Organización Mundial de la Salud OMS, el cual se aplica en la Clasificación Internacional de las Enfermedades en Odontología y estomatología. Sin embargo, con el fin de incluir otras entidades no incluidas en la clasificación de la OMS, Andreasen y colaboradores realizaron modificaciones que incluyen las lesiones de los dientes, de las estructuras de soporte, de la encía y mucosas orales y es aplicable tanto para la dentición temporal como permanente.

Lesiones de los Tejidos Duros y de la Pulpa Dental:

- Infracción del esmalte: Fractura superficial en cualquier sentido y sin pérdida de estructura dentaria.
- Fractura de Esmalte: Fractura profunda con pérdida de estructura dentaria de solo esmalte.
- Fractura No Complicada de la Corona: Afecta esmalte y dentina sin exposición pulpar.

- Fractura Complicada de la Corona: Afecta esmalte y dentina con exposición pulpar.
- Fractura Corono-Radicular No Complicada: Envuelve esmalte, dentina y cemento sin exponer la pulpa.
- Fractura Corono-Radicular Complicada: Envuelve esmalte, dentina y cemento exponiendo la pulpa.
- Fractura Radicular: Afecta dentina, cemento y pulpa. Se clasifican de acuerdo a su localización y al desplazamiento del fragmento coronal.

Lesiones a los Tejidos Periodontales:

- Concusión: Lesión menor de los tejidos periodontales, sin cambio de posición o movilidad dentaria, pero con sensibilidad a la percusión. El suministro sanguíneo a la pulpa generalmente no se afecta.
- Subluxación: Lesión a los tejidos periodontales con aflojamiento o incremento en la movilidad y altamente sensible a la percusión, pero sin desplazamiento. El suministro sanguíneo puede estar afectado.
- Luxación Intrusiva: Desplazamiento hacia apical del diente dentro del hueso alveolar, generalmente acompañada por fractura del hueso alveolar. (Dislocación central)

- Luxación Extrusiva: (Dislocación periférica o avulsión parcial) Desplazamiento coronal parcial del diente Existe una separación parcial del ligamento periodontal y a menudo infracciones del alveolo.
- Luxación Lateral: Desplazamiento del diente en una dirección diferente a la axial. En la más frecuente la corona se dirige a palatino y la parte apical de la raíz hacia vestibular. Se acompaña de fractura del hueso alveolar y el ligamento periodontal está dañado en forma parcial.
- Avulsión: (Exarticulación) Desplazamiento completo del diente fuera de su alveolo.

Lesiones del Hueso de Soporte:

- Fractura Conminuta del Alveolo: Aplastamiento y compresión del alveolo en maxilar superior o en la mandíbula, es común en la luxación intrusiva y lateral.
- Fractura simple de la Pared Alveolar: Está limitada a la pared vestibular o lingual del alveolo.
- Fractura del Proceso Alveolar: Fractura del proceso alveolar que puede o no involucrar al diente.
- Fractura de la Mandíbula o del Maxilar: Fractura extensa del hueso basal y/o de la rama mandibular y puede o no estar involucrado el hueso alveolar

Lesiones de la Encía o de la Mucosa Oral:

- Abrasión: Herida superficial en donde el tejido epitelial es frotado o raspado dejando una superficie sangrante y cruenta.
- Contusión: Hemorragia de tejido subcutáneo sin laceración del tejido epitelial, causada generalmente por un objeto sin filo que golpea al tejido. Se encuentra acompañada por hematoma de la mucosa
- Laceración: Desgarro del tejido dejando una herida superficial o profunda generalmente causada con un objeto afilado (36).

2.2.6. Apicogénesis

En los casos de traumas dento-alveolares con fractura coronaria y caries dental en donde la pulpa se encuentra aún vital y con un ápice no desarrollado la terapia inmediata no debe ser el del tratamiento convencional. En estos casos el principal objetivo es el de crear un ambiente favorable para inducir a la continua formación y cierre de las raíces (37,38). La Asociación americana de endodoncistas (AAE) define la apicogénesis como una terapia en dientes con pulpa vital que fomenta el desarrollo y formación fisiológica del extremo radicular para fomentar un tope apical, con una formación normal de dentina y cemento (40,37,40). Esta técnica favorece al desarrollo de dentina radicular y a la formación del conducto cementario, permitiendo que el conducto radicular adquiera la forma y la longitud ideal (41).

Los objetivos de la apexogénesis son:

- 1.- Mantener la integridad de la vaina epitelial de Hertwig para continuar el desarrollo de la raíz.
- 2.- Mantener la vitalidad pulpar, para continuar la formación de odontoblastos y así producir la formación de dentina radicular, y así disminuir las probabilidades de fractura radicular.
- 3.- Promover el cierre apical del ápice inmaduro creando un tope natural a nivel de la constricción cemento dentinaria.
- 4.- Formación de un puente dentinario a nivel del o de los muñones pulpaes. Este resultado podría considerarse secundario y de menor importancia en relación al verdadero objetivo del tratamiento.

Sin embargo, su principal objetivo es el de mantener la vitalidad y la integridad de la pulpa radicular para así permitir el alargamiento radicular y el cierre apical (39-38). Si se determina que la pulpa es una lesión irreversible o una necrosis o una reabsorción interna es evidente, la pulpa debe ser extirpada y empezar la terapia de la apexificación (39).

2.2.7. Apexificación

Cuando una pulpa expuesta no recibe protección inmediata, la contaminación e infiltración bacteriana la llevarán a la necrosis con posible compromiso de los tejidos del periápice. De igual manera, un diente que ha sufrido el efecto de un trauma puede

perder su vitalidad pulpar. La pulpa necrótica actuará como un irritante de los tejidos periapicales. En ambos casos el desarrollo radicular se detendrá causando la formación incompleta del diente. El foramen apical permanecerá abierto en forma tubular o con sus paredes divergentes (39).

La apexificación es definida por la American Association of Endodontics como un procedimiento requerido para estimular una respuesta reparativa en el caso de pulpas no vitales con o sin lesión apical, para alcanzar el cierre apical, mediante el desarrollo de una barrera apical calcificada en un diente inmaduro para crear más condiciones óptimas para el tratamiento endodóntico convencional y evitar la terapia quirúrgica. Esta es el procedimiento más aceptado para lidiar con el problema de alteraciones pulpares en dientes con ápice inmaduro. Morse et al definen la apicoformación como un tratamiento no quirúrgico en donde se hace una condensación convencional contra un material biocompatible en la región apical de la raíz (42,43). La terapia de apexificación es iniciada cuando existe una evidencia clínica y radiográfica de necrosis pulpar, una formación incompleta de la raíz y un diámetro apical mayor que el del diámetro coronal (40).

2.2.8. Materiales

Varios materiales han sido usados para inducir al cierre apical de un diente inmaduro con pulpa no vital. Estos incluyen pastas antisépticas, pastas antibióticas y selladoras de conductos (35).

Hidróxido de calcio

El hidróxido de calcio es un elemento que se obtiene, producto de la reacción del óxido de calcio al contacto con agua. Es un soluble en agua básico, de color blanco, cristalino y pequeño que esta conformados por iones de calcio e iones de hidroxilo y tiene una alta alcalinidad (pH 11). Este es usado por los dentistas en varios tratamientos en la odontología debido a sus propiedades antimicrobianas y su habilidad de formar una barrera apical dura. Codman fue el primero en usar el hidróxido de calcio en un tratamiento pulpar (44, 45, 46).

El hidróxido de calcio, quien es insertado dentro del conducto radicular de un diente necrótico después de un desbridamiento químico y mecánico es considerado como un material biocompatible de elección en la técnica de apicoformación que tiene la habilidad de inducir la formación de un tejido en la región apical para formar hueso, dentina u osteodentina, el cual sirve como barrera apical (40, 45, 46).

Muchos investigadores han atribuido al hidróxido de calcio y su capacidad de promover una respuesta productiva reparativa que estimulan el cierre apical de un diente a una alta concentración del ion, un pH básico capaz de mantener a las células en la región apical para formar la barrera apical y su gran efecto antibacteriano, la coagulación de los tejidos que se produce en contacto con el hidróxido de calcio y la prevención del ingreso de tejido de granulación, la estimulación de la enzimas

pirofosfatasa encargada de sintetizar colágeno y el tamaño de las partículas del hidróxido de calcio y la inhibición de actividad osteoclástica (39,38).

Lo que es claro, es que la limpieza cuidadosa de un diente inmaduro y la ausencia de microorganismos en el conducto radicular es necesaria para establecer un ambiente conducente al cierre y a la formación de una barrera apical, en todo caso la combinación de una debida desbridación de canal, la limpieza químico-mecánica y la colocación de hidróxido de calcio, quien contribuye al desarrollo favorable de un tejido de reparación, es lo que produce un ambiente favorable para el cierre apical en un ambiente ácido ocasionado por una pulpa necrótica (39, 38, 47, 45).

MTA

El mineral trióxido agregado es un nuevo cemento biocompatible y bacteriostático introducido en la odontología a inicios de 1990, con numerosas y exitosas aplicaciones clínicas en la endodoncia, éste ha sido usado en diversos estudios experimentales realizados por endodncistas por muchos años en donde se reportan resultados prometedores con respecto a las propiedades selladoras y de reparación, estos resultados obtenidos de estudios en vivo e in-vitro han alertado a muchos clínicos a considerar el uso del MTA como material sellador en los conductos radiculares, ideal para reparar perforaciones radiculares o de furcación, para el procedimiento de apicoformación reemplazando al hidróxido de calcio ideal para formar una barrera apical en donde se va a condensar la gutapercha, en la neoformación de hueso y el ligamento periodontal (48).

El MTA también tiene un alto pH el cual sugiere que este es uno de las principales características que los agentes recubridores deben tener para inducir, estimular o al menos proveer las curaciones pulpar. Sin embargo, ha sido reportado que a pesar que el MTA y el hidróxido de calcio tienen los mismos mecanismos de acción en la exposición del tejido pulpar, el MTA ha demostrado la habilidad de inducir a una barrera apical y promover el crecimiento celular más rápido que el hidróxido de calcio (49).

Si bien la regeneración pulpar y la revascularización no es esencial, debido al hecho de que el diente puede sobrevivir por mucho tiempo después de un tratamiento endodónticos exitosos con la técnica de apicoformación o apicogénesis, mantener la vitalidad de la pulpa dental provee beneficios más satisfactorios (50).

El procedimiento de revascularización ha sido sugerido para ser una alternativa favorable, tiene como objetivo principal generar una superficie radicular larga y gruesa, menos susceptible a la fractura. Usando una técnica modificada, originalmente propuesta por Bach y Trope (2004) el siguiente procedimiento ofrece un método más conservativo y simple, evitando la irritación apical y enfocándose en preservar el tejido pulpar remanente y las células madres mesenquimales de la papila apical, células indispensables para el éxito de la revascularización (Huang et al).

Mantener la viabilidad del tejido pulpar y de las células madres de la papila apical es considerado crítico para el éxito de la revascularización, ya que esta técnica

está basada en el concepto de las células madres vitales localizadas en la papila apical que crecen para diferenciarse en odontoblastos secundarios últimamente seguidos por una deposición de dentina, la supervivencia de estas células es ayudada por un abundante reservorio de sangre de la papila apical, contribuyendo a la revascularización pulpar (51).

Aunque el factor clave para el éxito en este proceso es la ausencia de infección del canal radicular. Se ha especulado que las células madres de la pulpa dental en el canal pueden sobrevivir parcialmente en los casos que exista una asociación con una patología periapical. Casos exitosos de revascularización de dientes inmaduros con infección del canal radicular han sido reportados, en estos casos la revascularización se basa en la colocación de agentes microbianos (metronidazol con ciproflaxacina o metornidazol con ciprofloxacina y cefaclo) dentro del canal radicular (51, 52, 53)

En 2008, los investigadores Hargreaves y cols enumeraron un número de factores comunes que son importantes para conseguir una revascularización. Primero, la presencia de un ápice abierto mayor de un 1mm es un requerimiento físico para la regeneración del tejido. Segundo la alta presencia de células madres en pacientes jóvenes, tercero el cuidado de utilizar instrumental en los conductos y sus paredes, cuarto contraindicado el uso de hidróxido de calcio como un medicamento intraconducto, ya que este podría matar las células pulpares, incluyendo las células progenitoras en la papila apical consideradas cruciales para la maduración de la raíz (51, 52, 54).

La regeneración del tejido pulpar ha sido una larga investigación. Ostby (1961) estudió la reorganización del tejido en el espacio del canal llenado con coágulos de sangre. Se observó que el tejido formado en el canal no era pulpa sino tejido de granulación y en algunos casos se observaba el crecimiento interno del cemento y de hueso. La regeneración pulpar va a depender del estado pulpar en el momento del procedimiento:

- La inflamación pulpar no expuesta por caries o traumas siempre tiene potencial de ser reparado, y a más joven la pulpa sea, hay un mejor potencial de reparación.
- En pulpas expuestas por trauma la regeneración es muy exitosa.
- Si la pulpa es expuesta por caries no es tan exitosa (55).

Murray y col. definen a las células madre como una célula que tiene la capacidad de dividirse y producir células que se diferenciaran en otros tipos de células o tejidos, favoreciendo la formación de dentina y tejido pulpar, junto con los factores de crecimiento y las células de la papila dental (46).

2.2.9. Revascularización

La revascularización es un tratamiento regenerativo con un enfoque biológico alternativo para tratar dientes inmaduros con pulpa necrótica por caries o traumatismos que, a diferencia de la apexificación y las técnicas que postulan el uso de barreras apicales artificiales, permite la continuación del desarrollo radicular.

El daño pulpar como consecuencia de traumatismos o caries en dientes inmaduros puede conducir a la pérdida de vitalidad y a la detención del desarrollo radicular, dando como resultado raíces cortas con paredes muy delgadas y un mayor riesgo de fractura y dificultando así el tratamiento de conductos

2.2.10. Endodoncia

La Endodoncia es una especialidad de la Odontología, reconocida como tal por la Asociación Dental Americana en 1963, que estudia la estructura, morfología y fisiología de las cavidades dentarias coronal y radicular, que contienen la pulpa dental y, a su vez, trata las afecciones del complejo dentinopulpar y de la región periapical. Los avances en esta ciencia, las técnicas de asepsia y los principios de preparación y obturación de conductos radiculares han permitido incrementar las tasas de éxito del tratamiento endodóntico, sobre todo en los dientes, en los que se logra buen sellado apical (56).

2.3 Bases legales

Las bases legales de esta investigación se encuentran representadas citando como fundamentos legales en primer lugar por la Constitución de la República Bolivariana de Venezuela, la Ley Orgánica de la Salud y por último el Código de Deontología Odontológica.

Constitución de la República Bolivariana de Venezuela (57)

Artículo 46

Toda persona tiene derecho a que se respete su integridad física, psíquica y moral; en consecuencia: 1. Ninguna persona puede ser sometida a penas, torturas o tratos crueles, inhumanos o degradantes. Toda víctima de tortura o trato cruel, inhumano o degradante practicado o tolerado por parte de agentes del Estado, tiene derecho a la rehabilitación. 2. Toda persona privada de libertad será tratada con el respeto debido a la dignidad inherente al ser humano. 3. Ninguna persona será sometida sin su libre consentimiento a experimentos científicos, o a exámenes médicos o de laboratorio, excepto cuando se encontrare en peligro su vida o por otras circunstancias que determine la ley. 4. Todo funcionario público o funcionaria pública que, en razón de su cargo, infiera maltratos o sufrimientos físicos o mentales a cualquier persona, o que instigue o tolere este tipo de tratos, será sancionado o sancionada de acuerdo con la ley.

Artículo 83

La salud es un derecho social fundamental, obligación del estado, que lo garantiza como parte del derecho a la vida. El Estado promover

Los pacientes tendrán los siguientes derechos:

El respeto a su dignidad e intimidad, sin que pueda ser discriminado por razones de tipo geográfico, racial, social, sexual, económico, ideológico, político o religioso.

Aceptar o rehusar su participación, previa información, en proyectos de investigación experimental en seres humanos

Recibir explicación en términos comprensibles en lo que concierne a salud y al tratamiento de su enfermedad, a fin de que pueda dar su consentimiento informado ante las opciones diagnósticas y terapéuticas, a menos que se trate de intervención que suponga riesgo epidémico, de contagio de enfermedad severa, y en caso de extrema urgencia.

Negarse a medidas extraordinarias de prolongación de su vida, cuando se encuentre en condiciones vitales irrecuperables debidamente constatadas a la luz de los consentimientos de la ciencia médica del momento.

Recibir el representante del paciente, su cónyuge, hijos mayores de edad u otro familiar, explicaciones sobre las opciones diagnósticas del paciente cuando éste se encuentre en estado de alteración mental que le impida entender y decidir.

Una historia médica donde conste por escrito, y certificados por el médico tratante o quien haga sus veces, todos los datos pertinentes a su enfermedad, motivo de consulta, antecedentes, historia de la enfermedad actual, diagnóstico principal y diagnósticos secundarios, terapéuticas y la evolución clínica. Igualmente, se harán constar las condiciones de salud del paciente al egreso, la terapéutica a seguir y las consultas sucesivas a cumplir. Cuando el paciente deba continuar su tratamiento en otro establecimiento de atención médica o cuando el paciente lo exija se le entregará un resumen escrito y certificado de su historia médica.

Un trato confidencial en relación con la información médica sobre su persona.

Ser asistido en establecimientos de atención médica donde exista la dotación adecuada de recursos humanos y equipos a sus necesidades de salud, aun en situación de conflictos laborales.

Exigir ante la administración del establecimiento público o privado de atención médica, los soportes de los costos institucionales, servicios y honorarios a pagar, si este fuera el caso.

Código de Deontología Odontológica (59)

Artículo 2

1. Los deberes que impone este Código, en tanto que, sancionados por una Entidad de Derecho Público, obligan a todos los médicos en el ejercicio de su profesión, cualquiera que sea la modalidad en que la practiquen.
2. El incumplimiento de alguna de las normas de este Código supone incurrir en falta disciplinaria tipificada en los Estatutos Generales de la Organización Médica Colegial, cuya corrección se hará a través del procedimiento normativo en ellos establecido.

Capítulo primero de los deberes generales de los odontólogos (60)

Artículo 1º: El respeto a la vida y a la integridad de la persona humana, el fomento y la preservación de la salud, como componentes del desarrollo y bienestar social y su proyección efectiva a la comunidad, constituyen en todas las circunstancias el deber primordial del Odontólogo.

Artículo 2º: El Profesional de la Odontología está en la obligación de mantenerse informado y actualizado en los avances del conocimiento científico. La actitud contraria no es ética, ya que limita en alto grado su capacidad para suministrar la atención en salud integral requerida.

Capítulo Segundo De los Deberes hacia los Pacientes

Artículo 17º: El Profesional de la Odontología debe prestar debida atención a la elaboración del diagnóstico, recurriendo a los procedimientos científicos a su alcance y debe asimismo procurar por todos los medios que sus indicaciones terapéuticas se cumplan.

Es de gran importancia tomar en cuenta los artículos mencionados anteriormente debido a que la ley ampara, organiza y dirige tanto los deberes como los derechos del odontólogo como también de los pacientes. En esta investigación el objetivo principal es determinar un protocolo clínico con el respectivo material a utilizar para solucionar de manera efectiva la problemática sin ocurrencia de complicaciones.

2.3. Definición de términos

Biofilm: Es una estructura colectiva de microorganismos que se adhiere a superficies vivas o inertes y está revestida por una capa protectora segregada por los propios microorganismos (61).

Dentina: Porción dura del diente que rodea la pulpa y está cubierto por el esmalte en la corona y por el cemento en la raíz. Es más dura y densa que el hueso, pero más blanda que el esmalte. Está formada por una matriz orgánica sobre la que se depositan sales minerales, en particular hidroxapatita que forma cristales. (62).

Pulpa: Tejido rico en células, con muchos nervios y vasos sanguíneos, contenido en el interior de los dientes (63).

Cierre apical: Longitud final de la raíz la cual varía de acuerdo a la erupción dentaria y el sexo del paciente (64).

Rizólisis: Proceso de destrucción o reabsorción de sus raíces, producido por la dentición permanente situada por debajo, cuando comienza su migración dentro de los maxilares hacia la cavidad oral. (65).

Periodonto: Tejidos que rodean y soportan los dientes para que puedan llevar a cabo sus funciones. (66)

Hueso Alveolar: Corresponde a las porciones de los huesos maxilares que rodean y contienen los alveolos dentarios. (67)

Necrosis: Es un estado patológico que indica la muerte del tejido pulpar del diente, es decir, las células que la forman han dejado de recibir inervación y vascularización. (68)

Vitalidad pulpar: Se refiere al estado no necrótico de la pulpa dental, sin que necesariamente sea sinónimo de salud. (69)

Fractura: Ruptura parcial o total del diente, lesión traumática que puede provocar daños al tejido duro o blando. Provocadas por accidentes y traumatismos, aunque también en muchas ocasiones se deben a una oclusión disarmonica o traumática. (70)

Apicoformación: Es el tratamiento de un diente inmaduro (sin formación completa de la raíz) en estado necrótico, es decir, con afectación del nervio, debido a una causa traumática o caries (71).

Apicogénesis: Es un tratamiento en dientes inmaduros en los que, generalmente a consecuencia de un traumatismo, se ha producido una lesión irreversible de la pulpa con la inflamación del tejido superficial, pero que puede derivar en una pérdida de vitalidad de la misma. (71)

Revascularización: Operación quirúrgica que consiste en restablecer el riego sanguíneo mediante la inserción de una porción de tejido vivo (72)

CAPÍTULO III

MARCO METODOLÓGICO

3.1. Tipo y Diseño de Investigación

Se realizará un tipo de investigación descriptivo, es el procedimiento usado en ciencia para describir las características del fenómeno, sujeto o población a estudiar. El cual está encuadrado dentro de lo que se conoce como investigación cualitativa. En este tipo de investigaciones, lo más importante es entender en profundidad la población estudiada, en lugar de descubrir distintas relaciones de causa y efecto. (73)

Se realiza un diseño de investigación, ensayo clínico de estudio unicentrico, son aquellos estudios realizados por un solo investigador o equipo investigador, en un mismo centro hospitalario. Son rápidos y fáciles de realizar, tienen el inconveniente de que al realizarse con un número pequeño de pacientes será muy difícil el demostrar posibles diferencias entre tratamientos. Suelen utilizarse para valoración de terapias innovaciones en cirugía o radioterapia, estudios de nutrición o ejercicio, etc.,

Sin embargo, muchos de estos estudios debe ser mejor organizados ya que incluyen un número demasiado pequeño de pacientes para ser viables científicamente, lo cual tendrá que ser valorado de forma cuidadosa. (74)

3.2. Población y muestra

La población se define como el conjunto total de individuos, objetos o eventos que tienen las mismas características y sobre el que estamos interesados en obtener conclusiones. La muestra se diferencia, debido a que es aquella parte de la población, la cual se selecciona con el propósito de obtener información.

La población está conformada por niños de 7-12 años que asistieron a la clínica integral V, con afección del complejo dentino pulpar en primeros molares inferiores permanentes sin formación radicular, debido a una lesión cariosa

La muestra está conformada por dos pacientes, que asistieron a la clínica integral V, ameritando de la apexificación en los primeros molares inferiores permanentes, en el paciente 1 de 10 años de edad se trataron las unidades dentarias 36 y 46 y en el paciente 2 de 9 años de edad se trató la unidad 46 para un total de 3 unidades dentarias a las cuales se les realizó dicho tratamiento.

Los criterios de inclusión para dicha investigación serán los primeros molares inferiores permanentes en niños de 7-12 años afectados por una lesión cariosa que comprometa el complejo dentino pulpar además de que dicha unidad dentaria mencionada no haya completado su formación radicular, deberán asistir con

consentimiento informado y asistencia de los padres. Los criterios de exclusión serán todos aquellos pacientes que estén fuera de las edades aceptadas, que no presenten dientes inmaduros y por último que la unidad dentaria presente pulpa vital o no este afectado el complejo dentino pulpar.

3.3. Técnicas e instrumentos de recolección de datos

Esta investigación contara con la identificación de las causas de la interrupción del cierre apical en dientes jóvenes, comparación de las características de los materiales para así demostrar el material más efectivo para inducir el cierre apical tratado con apexificación esto será posible mediante el uso de un protocolo, el cual será empleado en cada paciente cambiando el material a emplear, finalmente en conjunto de los controles se podrá determinar cuál material es el más efectivo para inducir el cierre apical.

Donde el instrumento a utilizar será la historia clínica (la cual no fue validada por ser un documento médico legal) del paciente para clasificar su edad, diagnóstico y plan de tratamiento, de esta manera asegurar que el paciente este apto para realizar la apexificación. Además, será incluida una guía de observación, la cual estará constituida por las citas periódicas del recambio del material usado en cada paciente con su evolución.

3.4. Procesamiento y análisis de los resultados

Se procede a presentar el caso clínico en tres momentos, preoperatorio, operatorio y postoperatorio. El primer momento preoperatorio se realizó el

llenado de historia clínica con la recolección de datos personales de los pacientes, anamnesis, examen clínico y radiográfico, posteriormente, en el segundo momento operatorio se realizó el tratamiento indicado el cual fue la apexificación y por último en el tercer momento postoperatorio conformado por el seguimiento clínico, sus respectivos controles y observaciones.

CAPITULO IV

PRESENTACIÓN Y ANÁLISIS DE RESULTADOS

Este capítulo tiene como propósito exponer y razonar el significado de los hallazgos obtenidos y compararlos con los de estudios previos o antecedentes de investigación para establecer semejanzas, diferencias o contradicciones, todo lo cual posibilita la elaboración de deducciones conclusivas y sugerencias, a tono con los objetivos de la investigación.

En este caso, una vez utilizados los instrumentos de recolección, podremos obtener de la Historia Clínica la información relacionada con el paciente como también la enfermedad actual y la Guía de Observación para a su vez, evaluar las causas, cambios y resultados finales de la aplicación de los materiales y técnicas que inducen al cierre apical en los primeros molares permanentes inferiores de dicha investigación.

Los resultados son expuestos por los diferentes materiales odontológicos o técnicas que fueron aplicadas:

PACIENTE 1

Material odontológico: MTA

HISTORIA CLÍNICA

Datos personales

Nombres: Valeria Wilmar Apellidos: Gómez Ceballos

Edad: 10 años Sexo: Femenino

Motivo de Consulta: " Tengo huequitos en los dientes"

Unidad Dentaria Afectada con compromiso pulpar: 36

Causa de la afección: Caries

Sintomatología referida por el paciente: Dolor hace 6 meses en la zona postero inferior izquierdo.

Diagnostico Radiográfico: No se observa continuidad en la lámina dura, y cresta ósea difusa a nivel del tercio apical evidenciando cierre de ápices incompleto ápices abiertos.

Diagnóstico Definitivo: Necrosis pulpar con absceso apical crónico.

Plan de tratamiento: Apexificación.

Fotos extraorales



Imagen 1. Foto extraoral. Paciente 1



Imagen 2. Foto extraoral. Paciente 1



Imagen 3. Foto extraoral. Paciente 1



Imagen 4. Foto extraoral. Paciente 1

Fotos intraorales

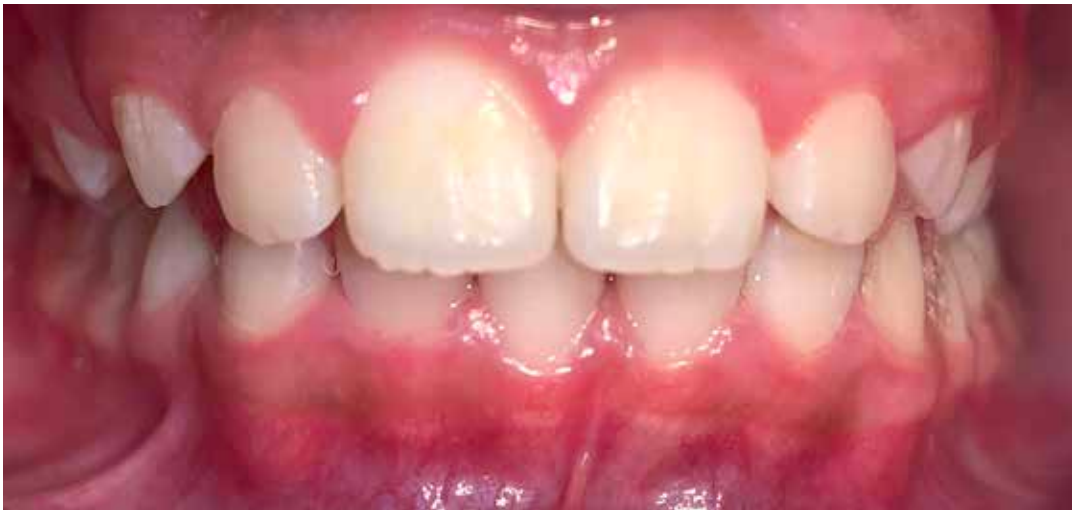

Imagen 5. Foto intraoral. Paciente 1

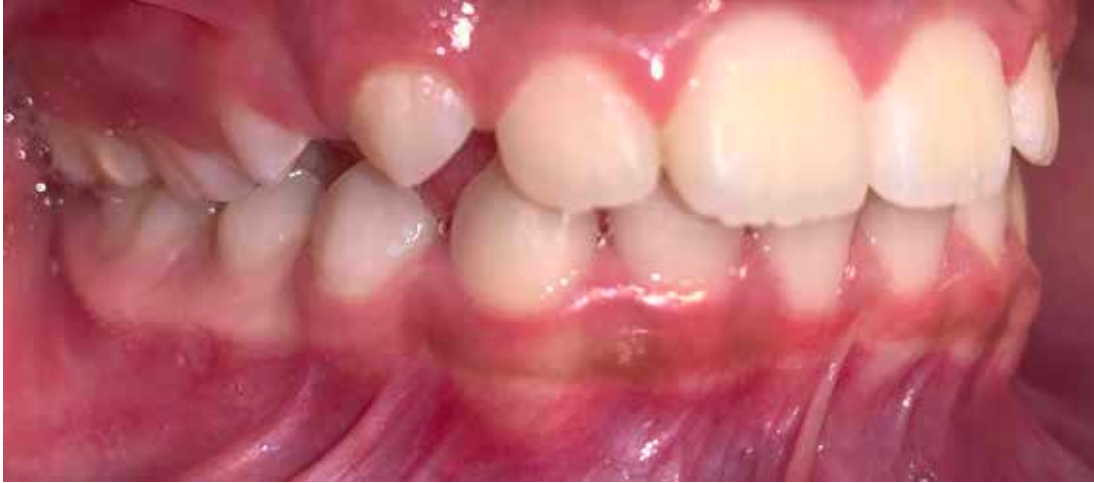

Imagen 6. Foto intraoral. Paciente 1

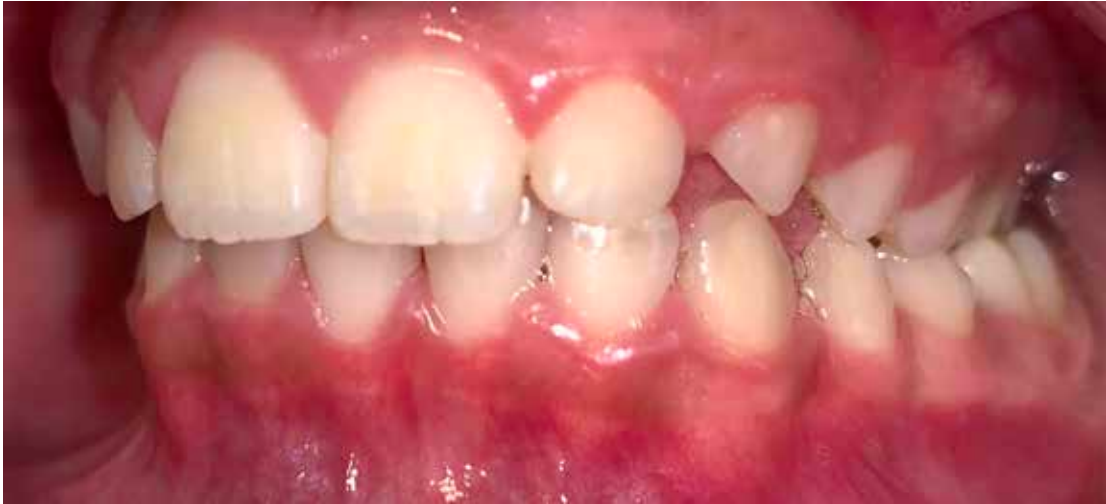

Imagen 7. Foto intraoral. Paciente 1

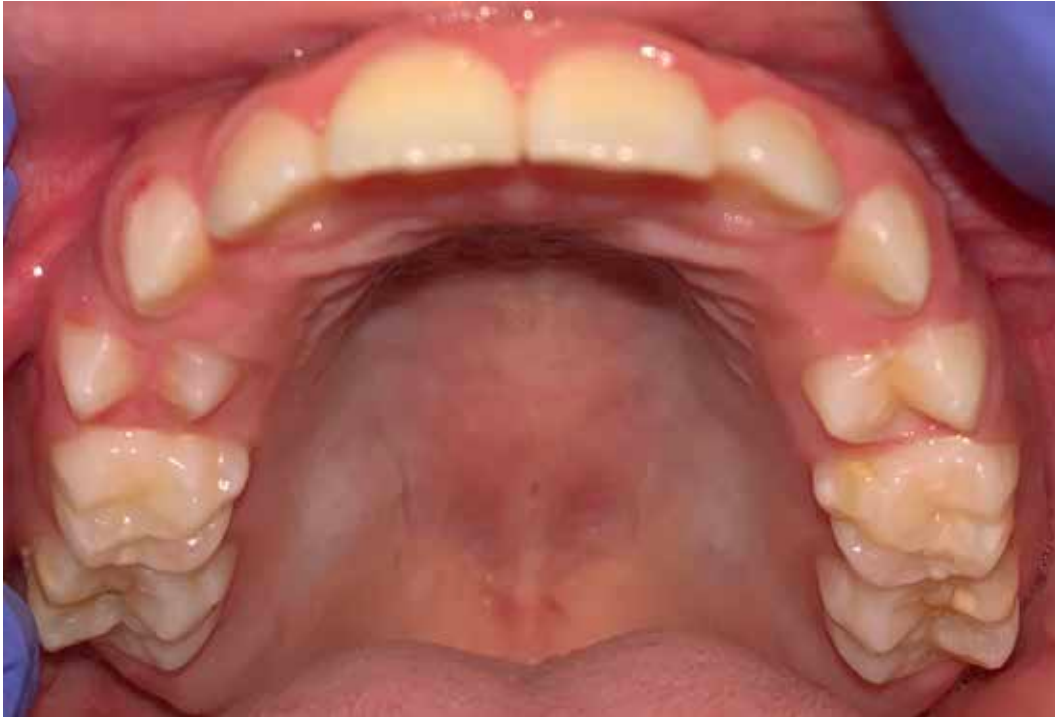

Imagen 8. Foto intraoral. Paciente 1

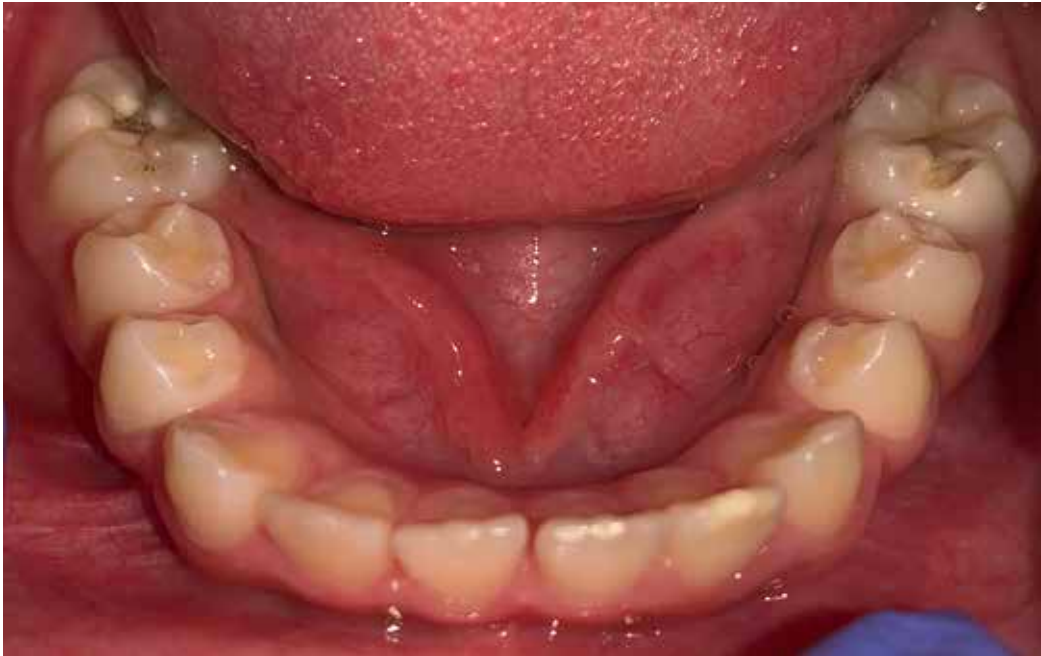

Imagen 9. Foto intraoral. Paciente 1

GUIA DE OBSERVACIÓN

UD: 36

PRIMERA CITA CON RX (07-08-19)

Inicio del tratamiento

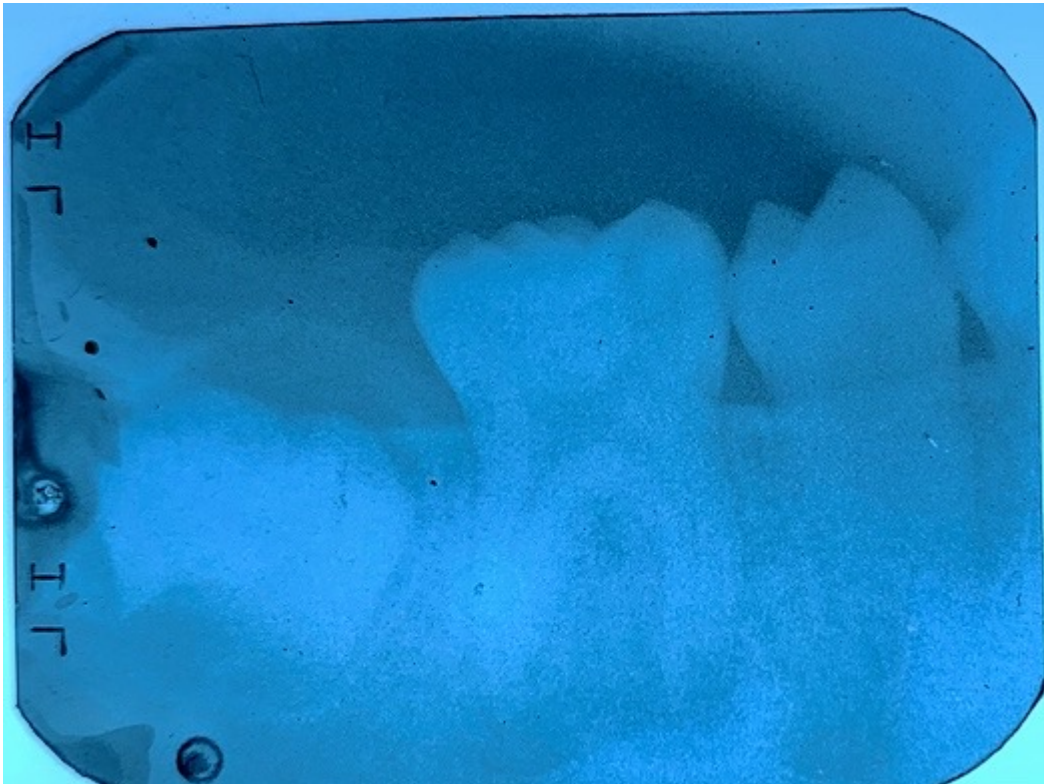

Imagen 10. Rx inicial. Paciente 1

Observaciones: No presenta sintomatología. La unidad dentaria presento caries en oclusal y drenaje purulento a nivel de tabla ósea vestibular. Radiográficamente se evidencia imagen radiolúcida compatible a absceso apical crónico y ápices abiertos, los cuales corresponden al grado 9 de Nolla.

Actividades realizadas: Se procedió a realizar el Odontodiagrama con su respectiva evaluación clínica, debido al absceso apical se le indico ciprofloxacina de 500mg cada 8 horas por 7 días y diclofenac potásico por 5 días.

SEGUNDA CITA CON RX (16-08-19)

Recambio/Evaluación

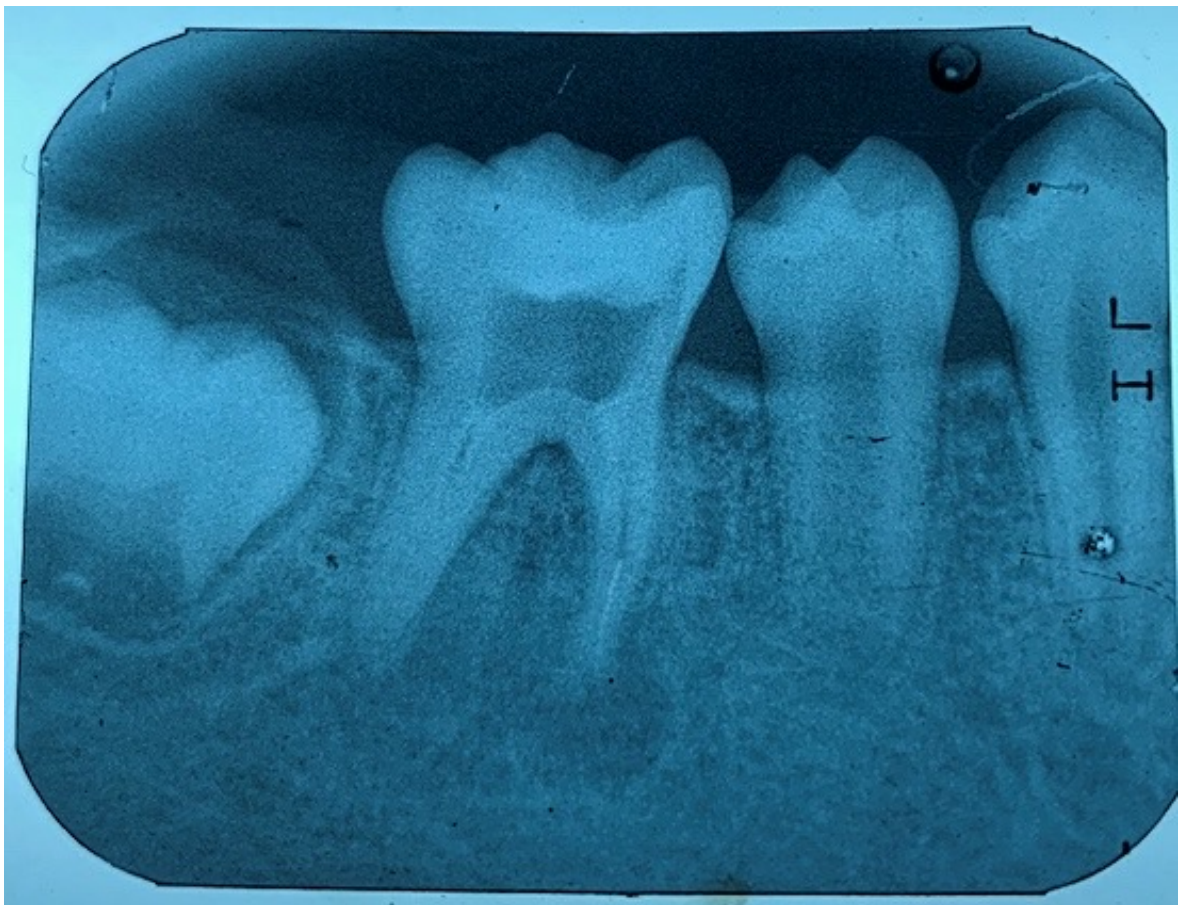

Imagen 11. Rx del primer recambio (MTA). Fractura de lima en el conducto mesiolingual. Paciente 1

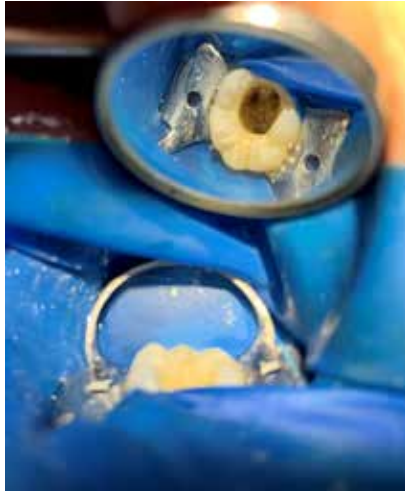

Imagen 12. Unidad Dentaria Nro. 36, apertura y localización de los conductos radiculares. Paciente 1

Observaciones: No presenta sintomatología. Radiográficamente, imagen radiopaca compatible con mta intraconducto, imagen radiolúcida apical compatible con absceso apical y ápices abiertos correspondiente al grado 9 de Nolla. Longitud de trabajo aparente de 18mm, los ápices se encontraban abierto a un ancho de 3 mm.

Actividades Realizadas: Evaluación de la Unidad Dentaria, apertura y remoción de la caries, se colocó aislamiento absoluto, localización previa de los conductos radiculares, preparación biomecánica de los mismos, inicio de irrigación con hipoclorito para minimizar carga bacteriana debido al absceso, se procedió hacer la preparación biomecánica utilizando la técnica step back, se presentó fractura de la lima en conducto mesiolingual en el tercio apical de 2mm, luego se procedió a secar los conductos radiculares con conos de papel y posteriormente se colocó el MTA intraconductos, se

utilizó limas para llevar el material hasta los ápices, se atacó en las entradas de los conductos radiculares con el uso de torundas de algodones, finalmente, se procedió a colocar una torunda de algodón seca para luego preparar ionomero de vidrio fotocurado para cerrar la cavidad.

TERCERA CITA CON RX (11-09-19)

Recambio/Evaluación

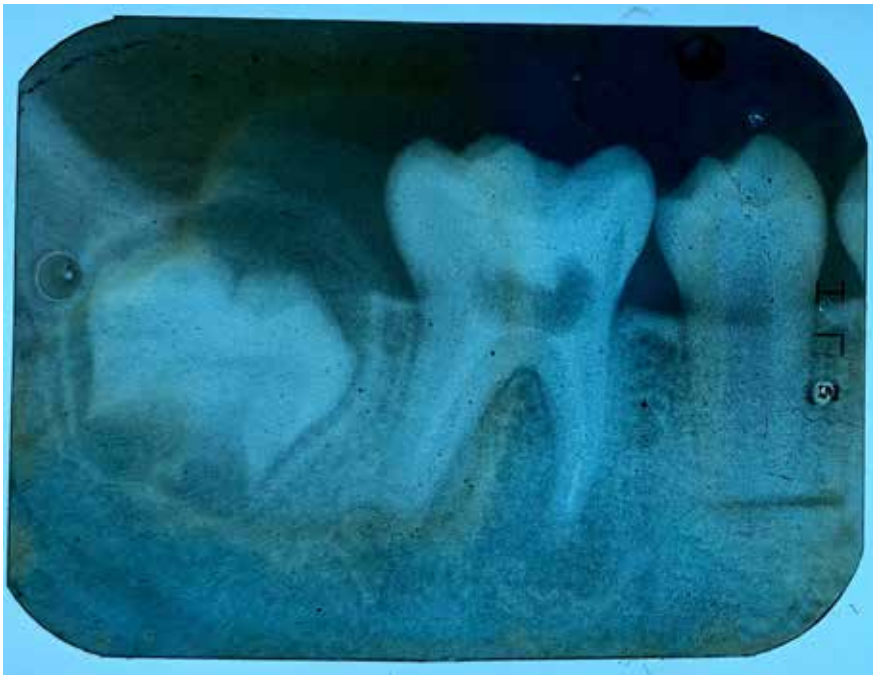


Imagen 13. Rx de la Unidad Dentaria Nro. 36, recambio de MTA. Paciente 1

Observaciones: No presenta sintomatología. Radiográficamente, imagen radiopaca compatible con mta intraconducto, imagen radiolúcida apical compatible con absceso

apical y ápices abiertos correspondiente al grado 9 de Nolla. Longitud de trabajo aparente de 18mm, los ápices se encontraban abierto a un ancho de 2,5mm.

Actividades realizadas: Evaluación clínica, se procedió a remover el ionomero de vidrio, se colocó el aislamiento absoluto, se prepararon los conductos para eliminar residuos remanentes en paredes, se irriego con clorhexidina, seguidamente con el uso de conos de papel se secaron los conductos, y se realizó el recambio de MTA, finalmente, se procedió a dejar una torunda de algodón seca en la cámara sobre los conductos para luego colocar ionomero de vidrio fotocurado.

CUARTA CITA CON RX (30-09-19)

Recambio/Evaluación

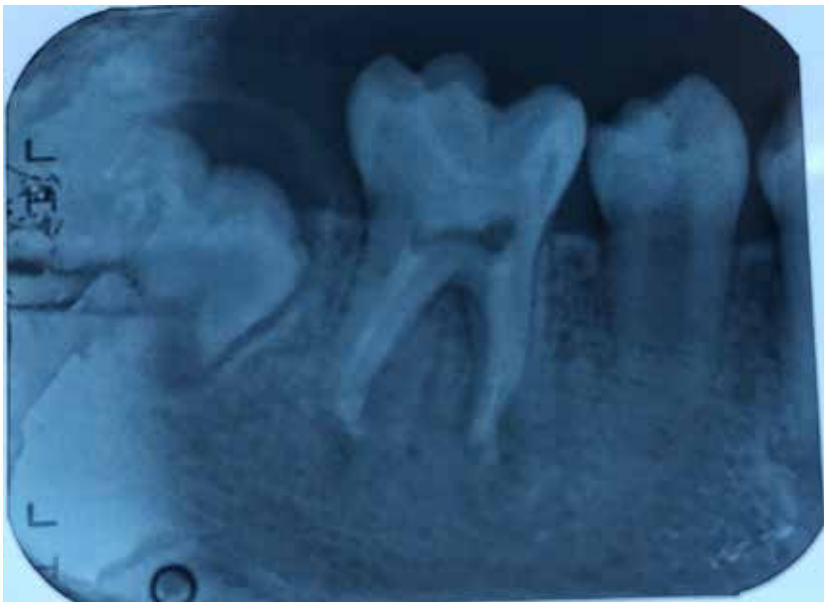

Imagen 14. Rx de la Unidad Dentaria Nro. 36, recambio de MTA. Paciente

1

Observaciones: No presenta sintomatología. Radiográficamente, imagen radiopaca compatible con mta intraconducto, imagen radiolúcida apical compatible con absceso apical y ápices abiertos correspondiente al grado 9 de Nolla. Longitud de trabajo aparente de 18mm, los ápices se encontraban abierto a un ancho de 2mm.

Actividades realizadas: Evaluación clínica, se procedió a remover el ionomero de vidrio, se colocó el aislamiento absoluto, se prepararon los conductos para eliminar residuos remanentes en paredes, se irriego con clorhexidina, y se realizó el cuarto recambio de MTA. Finalmente, se procedió a dejar una torunda de algodón seca en la cámara sobre los conductos para luego colocar ionomero de vidrio fotocurado.

QUINTA RADIOGRAFIA CONTROL Y RESULTADO FINAL (17-10-19)

Resultado final

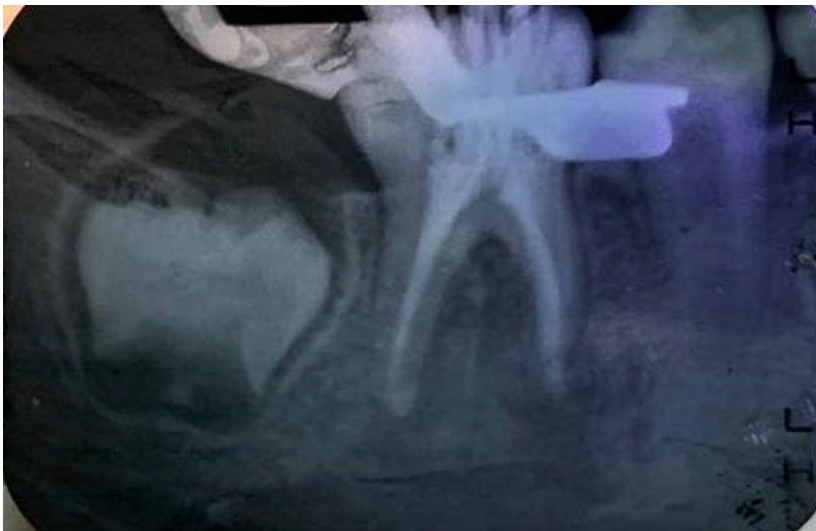

Imagen 15. Rx de la Unidad Dentaria Nro. 36, prueba de penachos. Paciente

1

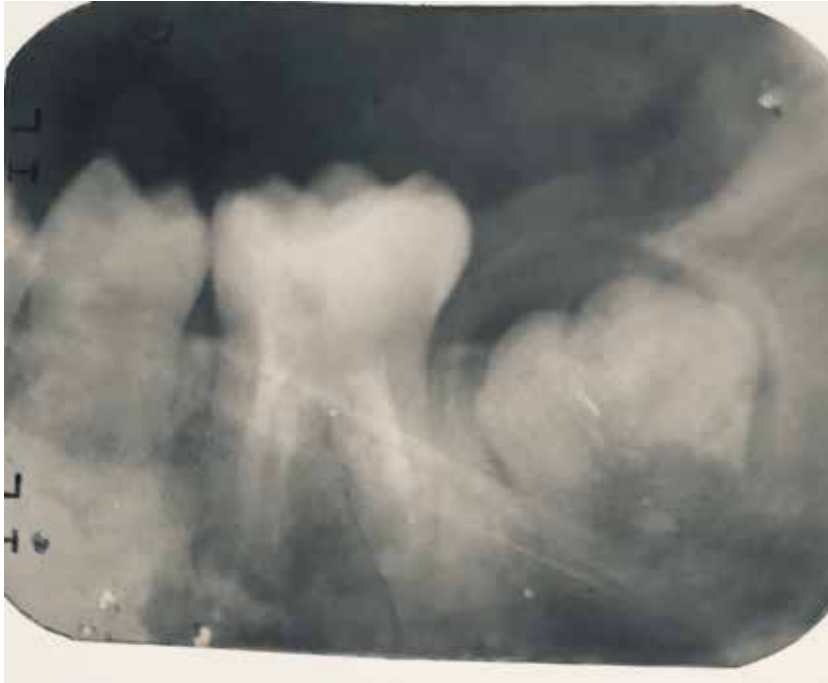

Imagen 16. Rx de la Unidad Dentaria Nro. 36, obturación y restauración final. Paciente 1

Observaciones: No presenta sintomatología. Radiográficamente, ápice radicular completado, correspondiente al grado 10 de Nolla, imagen radiopaca compatible con material obturador (gutapercha) y material restaurador (ionomero de vidrio fotocurado y resina compuesta).

Actividades Realizadas: Evaluación clínica, se removió el ionomero de vidrio, seguidamente se colocó el aislamiento absoluto, se recapitula la preparación biomecánica para eliminar residuos remanentes del MTA en las paredes de los conductos y a su vez la conformación final de los mismos, se irriego con

clorhexidina, para luego secar con conos de papel, se procedió a tomar conometría de los conductos para el inicio de la obturación final, luego de la misma, radiografía de prueba de penachos, posteriormente se cortaron los conos y se utilizó el condensador, para ejercer presión sobre la entrada del conducto evitando que queden residuos en la cámara pulpar, seguidamente toma de la radiografía de la obturación que permita corroborar la correcta longitud y condensación de la gutapercha, seguidamente se colocó ionómero de vidrio y resina para obtener la radiografía final.

PACIENTE 1

Técnica odontológica: Revascularización

HISTORIA CLINICA

Motivo de Consulta: "Tengo huequitos en los dientes"

Unidad Dentaria Afectada con compromiso pulpar: 46

Causa de la afección: Caries

Sintomatología referida por el paciente: Sensibilidad al frío

Diagnostico Radiográfico: No se observa continuidad en la lámina dura, y cresta ósea difusa a nivel del tercio apical evidenciando cierre de ápices incompleto ápices abiertos.

Diagnóstico Definitivo: Necrosis pulpar.

Plan de tratamiento: Apexificación.

GUIA DE OBSERVACIÓN

UD: 46

PRIMERA CITA RX INICIAL (7-08-2019)

Inicio del tratamiento



Imagen 17. Rx inicial de la Unidad Dentaria Nro. 46. Paciente 2

Observaciones: No presenta sintomatología. Clínicamente la unidad dentaria presento caries en oclusal. Radiográficamente se evidencian ápices abiertos, los cuales corresponden al grado 9 de Nolla. Longitud de trabajo aparente de 18mm, los ápices se encontraban abierto a un ancho de 2mm.

Actividades realizadas: Se procedió a realizar el Odontodiagrama, evaluación clínica y rayos x. Se inició eliminando la caries dental, se procedió con la localización de los conductos radiculares, previo a esto se inició la preparación biomecánica con la técnica step back e irrigación con clorhexidina para la desinfección de los conductos

seguidamente se colocó medicación intraconducto (hidróxido de calcio), finalmente se dejó una torunda de algodón seca y ionomero de vidrio como material provisional.

SEGUNDA CITA CON RX 21-08-2019

Recambio/Evaluación

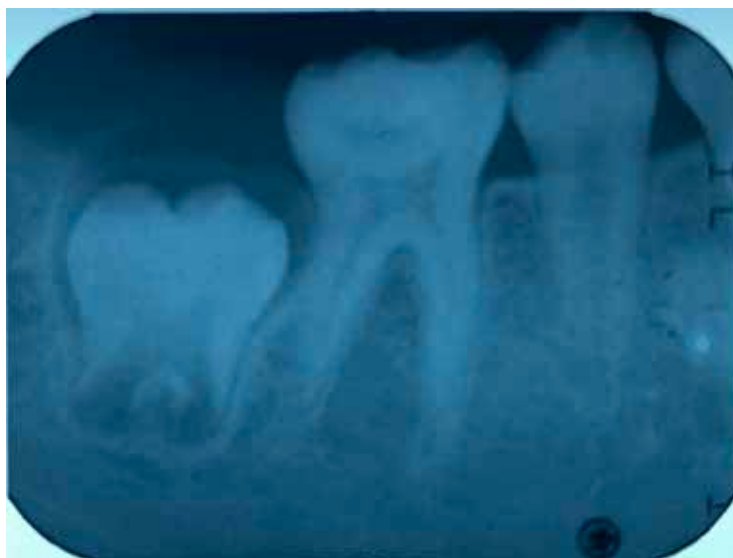


Imagen 18. Rx de la Unidad Dentaria Nro. 46. Paciente 2

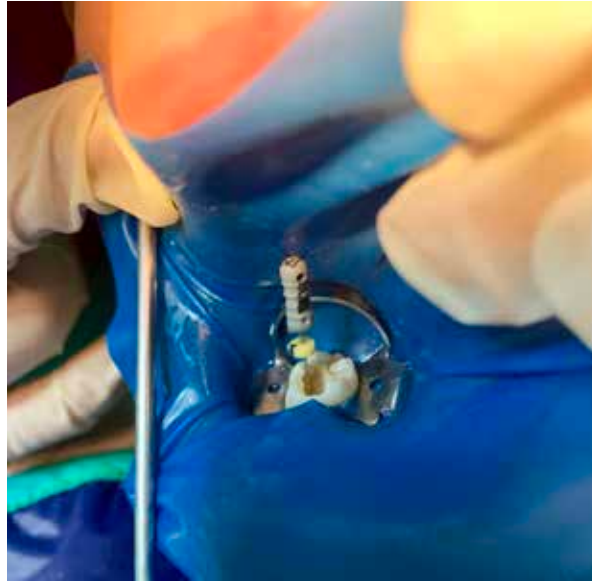


Imagen 19. Inducción a la revascularización en los conductos radiculares con lima 08. Nro. 46. Paciente 1



Imagen 20. Inducción a la revascularización en los conductos radiculares con lima 10. Nro. 46. Paciente 1

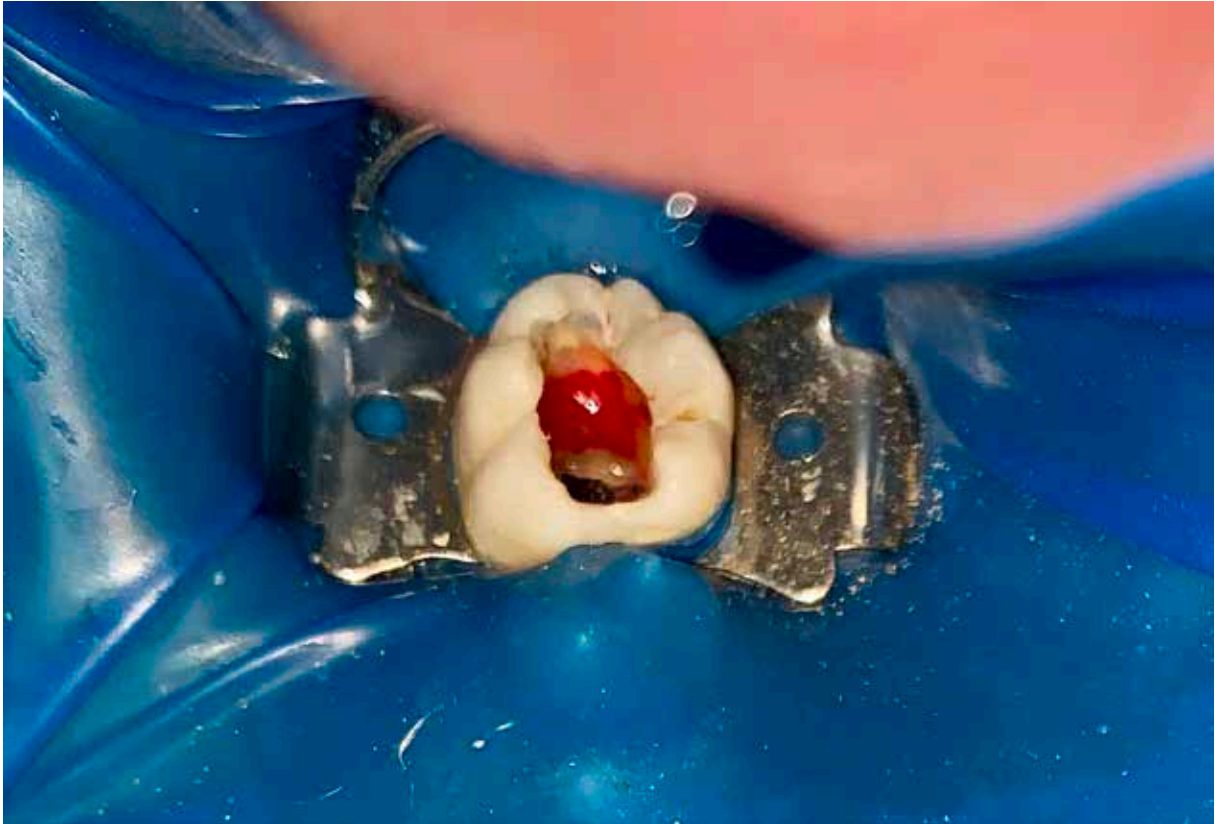

Imagen 21. Se evidencia la inducción a la revascularización en la cámara pulpar en la Unidad Dentaria Nro. 46. Paciente 1

Observaciones: No presenta sintomatología. Ápices abiertos correspondiente al grado 9 de Nolla. Longitud de trabajo aparente de 18mm, los ápices se encontraban abierto a un ancho de 2mm.

Actividades realizadas: Se apertura nuevamente, eliminando el ionómero de vidrio, se localizaron los 3 conductos, se irriego con clorhexidina y se procedió a inducir la revascularización con la lima 10 y 15 pasando 2 mm de nuestra longitud de trabajo (18mm) en cada uno de los conductos y así se indujo el sangrado en la cámara pulpar

de la unidad dentaria, por último, se procedió a cerrar, se dejó hidróxido de calcio puro en la cámara pulpar, para culminar se colocó teflón sobre la entrada de los conductos y por ultimo ionomero de vidrio sobre este.

TERCERA CITA RX CONTROL PLACA 30-09-2019

Recambio/Evaluación

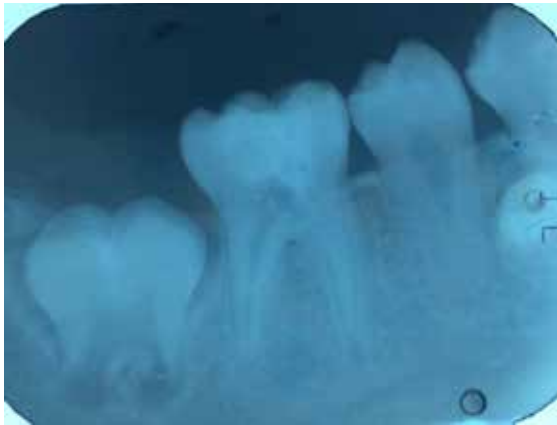

Imagen 22. Rx control Unidad Dentaria Nro. 46. Paciente 1

Observaciones: No presenta sintomatología. Ápices abiertos correspondiente al grado 9 de Nolla. Longitud de trabajo aparente de 18mm, los ápices se encontraban abierto a un ancho de 2mm.

Actividades realizadas: Evaluación clínica y Radiografía control

CUARTA PLACA CONTROL Y RESULTADO FINAL (17-10-19)

Resultado final

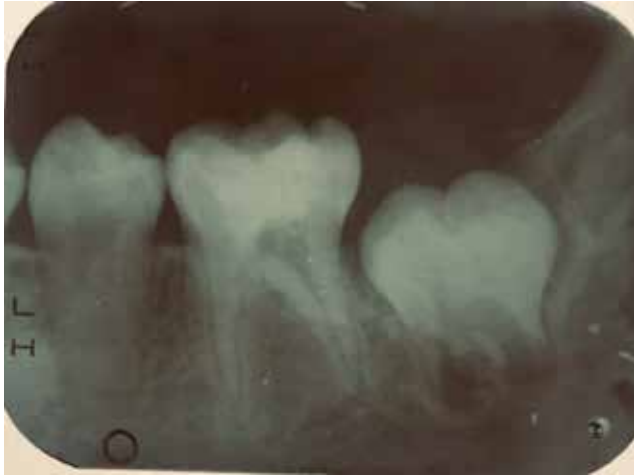

Imagen 23. Rx control Unidad Dentaria Nro. 46. Paciente 1

Observaciones: No presenta sintomatología. Ápices abiertos correspondiente al grado 9 de Nolla. Longitud de trabajo aparente de 18mm, los ápices se encontraban abierto a un ancho de 2mm.

Actividades realizadas: Evaluación clínica y Radiografía control.

PACIENTE 2

Material odontológico: Hidróxido de calcio

HISTORIA CLINICA

Datos personales

Nombres: Dailiani Alexandra Morales Palacios

Edad: 9 años Sexo: Femenino

Motivo de Consulta: "tengo algo negro en la muela "

Unidad Dentaria Afectada con compromiso pulpar: 46

Causa de la afección: Caries

Sintomatología referida por el paciente: no refiere sintomatología

Diagnostico Radiográfico: No se observa continuidad en la lámina dura, y cresta ósea difusa a nivel del tercio apical evidenciando cierre de ápices incompleto ápices abiertos.

Diagnóstico Definitivo: Necrosis pulpar.

Plan de tratamiento: Apexificación

Fotos intraorales

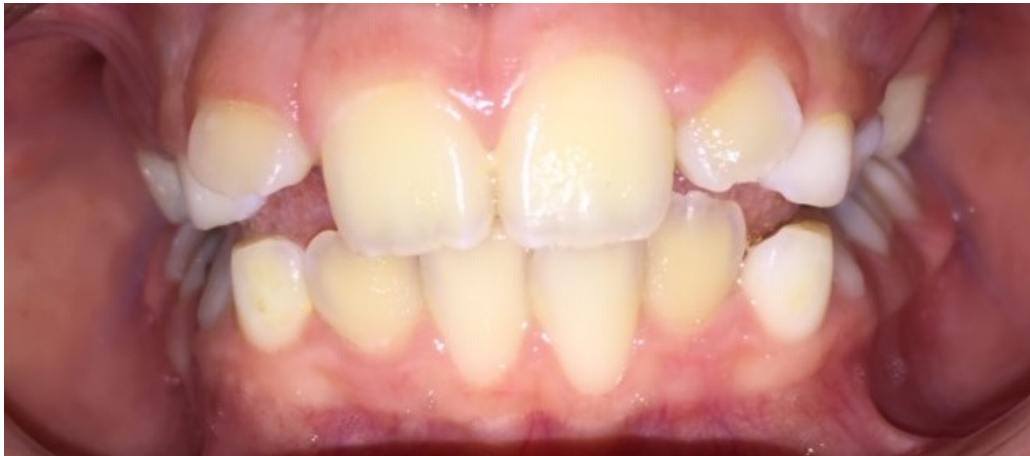

Imagen 24. Foto intraoral. Paciente 2

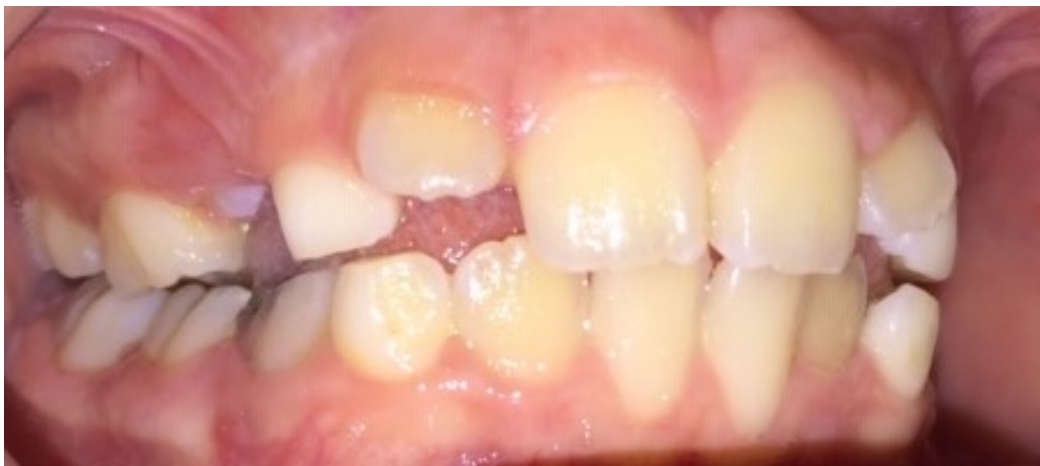

Imagen 25. Foto intraoral. Paciente 2

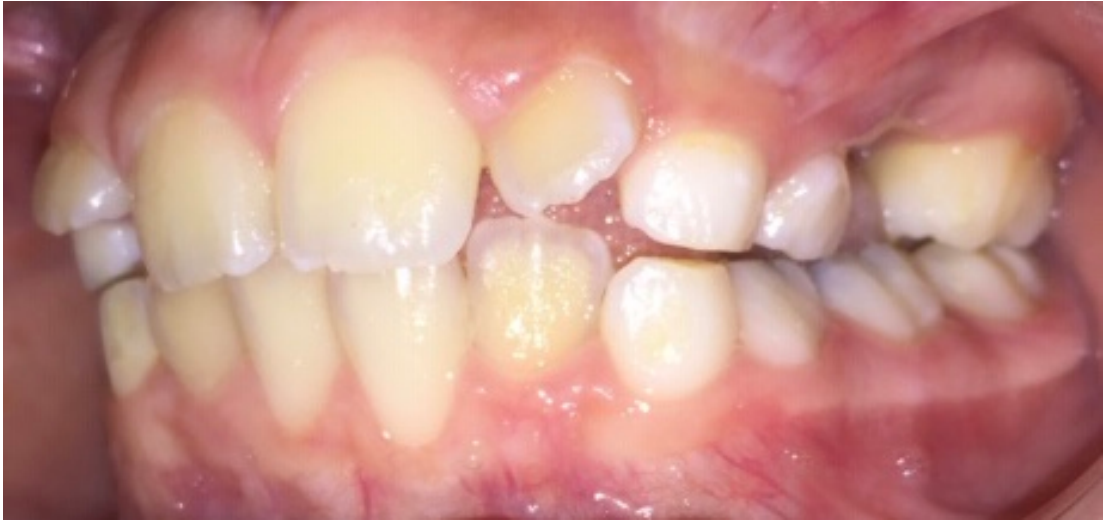

Imagen 26. Foto intraoral. Paciente 2

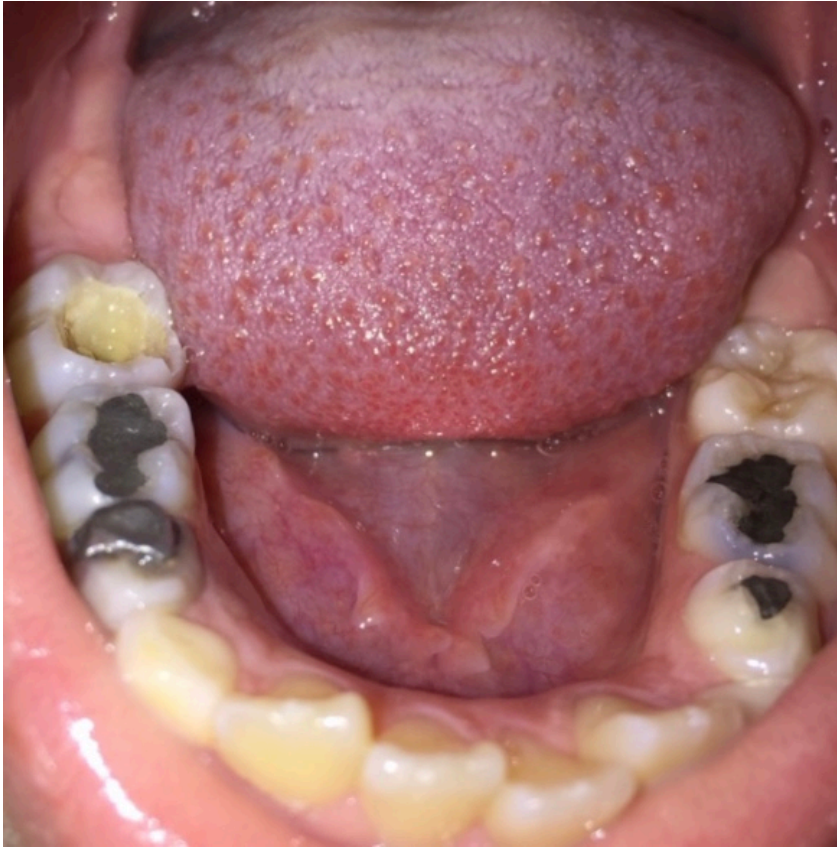


Imagen 27. Foto intraoral. Paciente 2

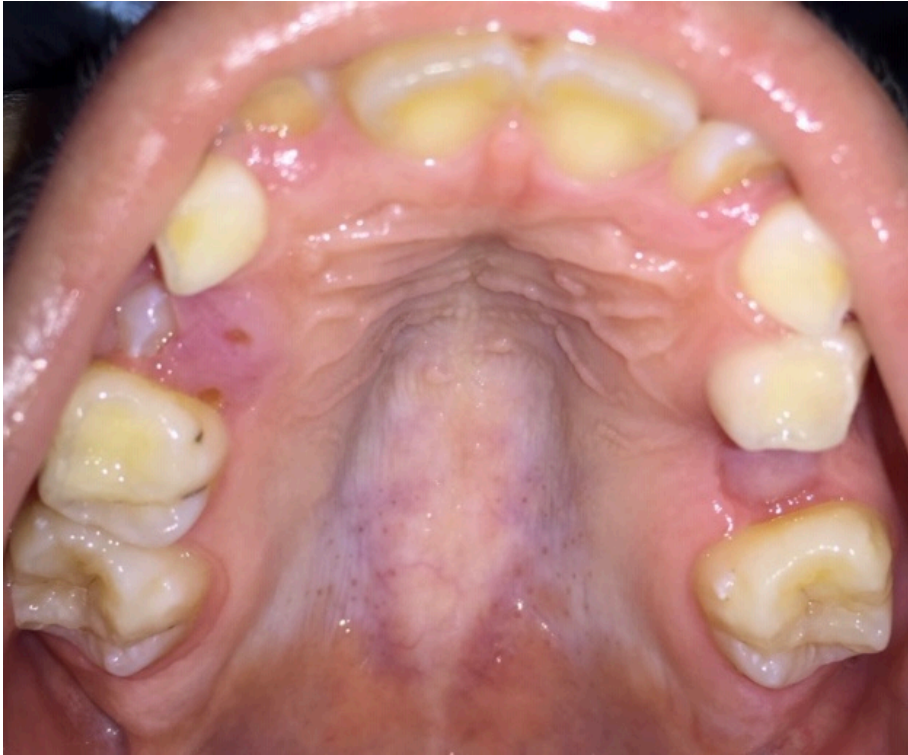

Imagen 28. Foto intraoral. Paciente 2

Fotos extraorales

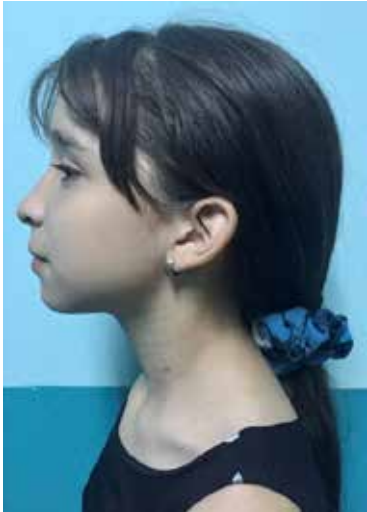

Imagen 29. Foto intraoral. Paciente 2



Imagen 30. Foto intraoral. Paciente 2



Imagen 31. Foto intraoral. Paciente 2

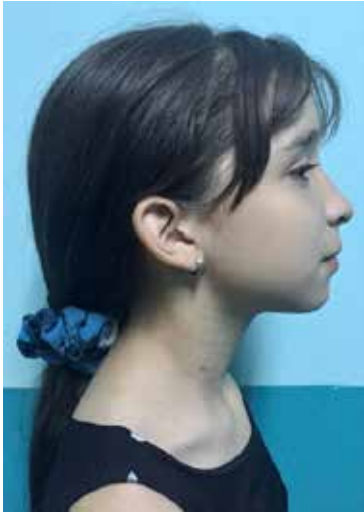

Imagen 32. Foto intraoral. Paciente 2

GUIA DE OBSERVACIÓN

UD: 46

PRIMERA CITA RX INICIAL (28-08-2019)

Inicio del tratamiento

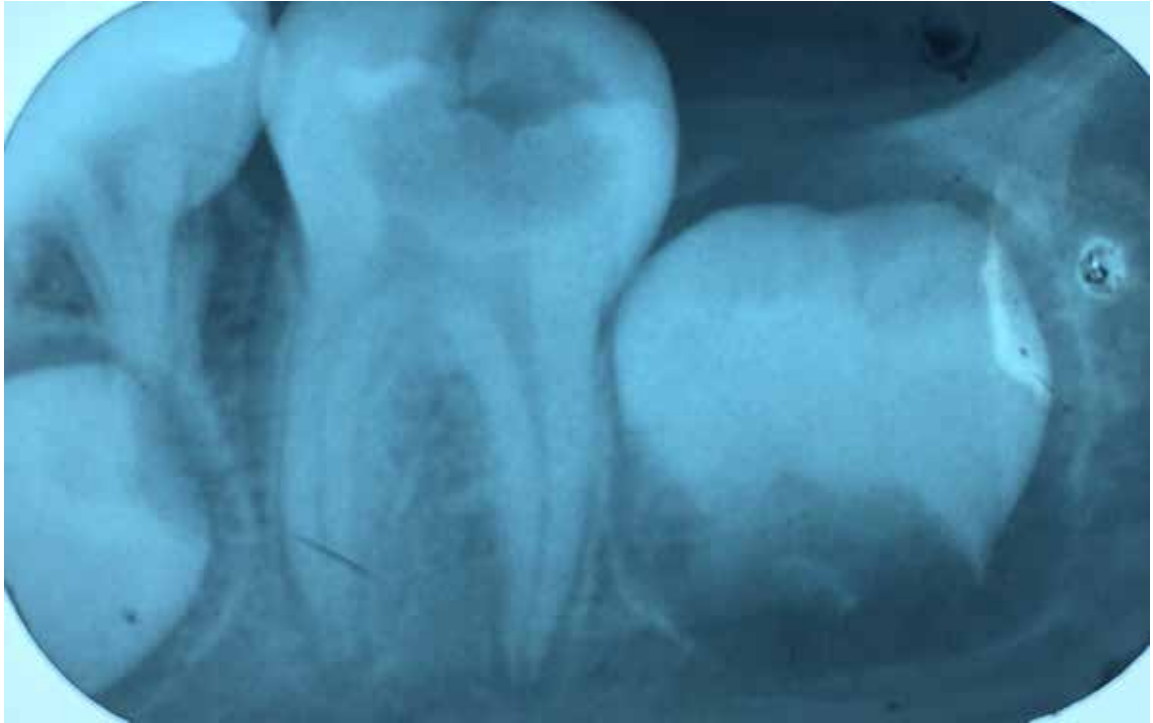

Imagen 33. Rx inicial Unidad Dentaria Nro. 46. Paciente 2

Observaciones: No presenta sintomatología. Clínicamente la unidad dentaria presento caries en oclusal. Radiográficamente se evidencian ápices abiertos, los cuales corresponden al grado 9 de Nolla. Longitud de trabajo aparente de 18mm, los ápices se encontraban abierto a un ancho de 2mm.

Actividades realizadas: Eliminación de la caries en la UD, apertura y previa colocación al aislamiento absoluto, con la previa selección de la grapa indicada, se procedió a la localización de los conductos, preparación de los conductos con el uso de irrigación con clorhexidina, finalmente colocación del medicamento hidróxido de calcio dentro de los conductos, con torundas de algodón y el uso de limas, se dejó teflón sobre la entrada de los conductos, seguidamente

ionómero de vidrio fotocurado sobre este, para así cerrar la cavidad, finalmente se tomó radiografía.

SEGUNDA CITA CON RX 25-09-19

Recambio/Evaluación

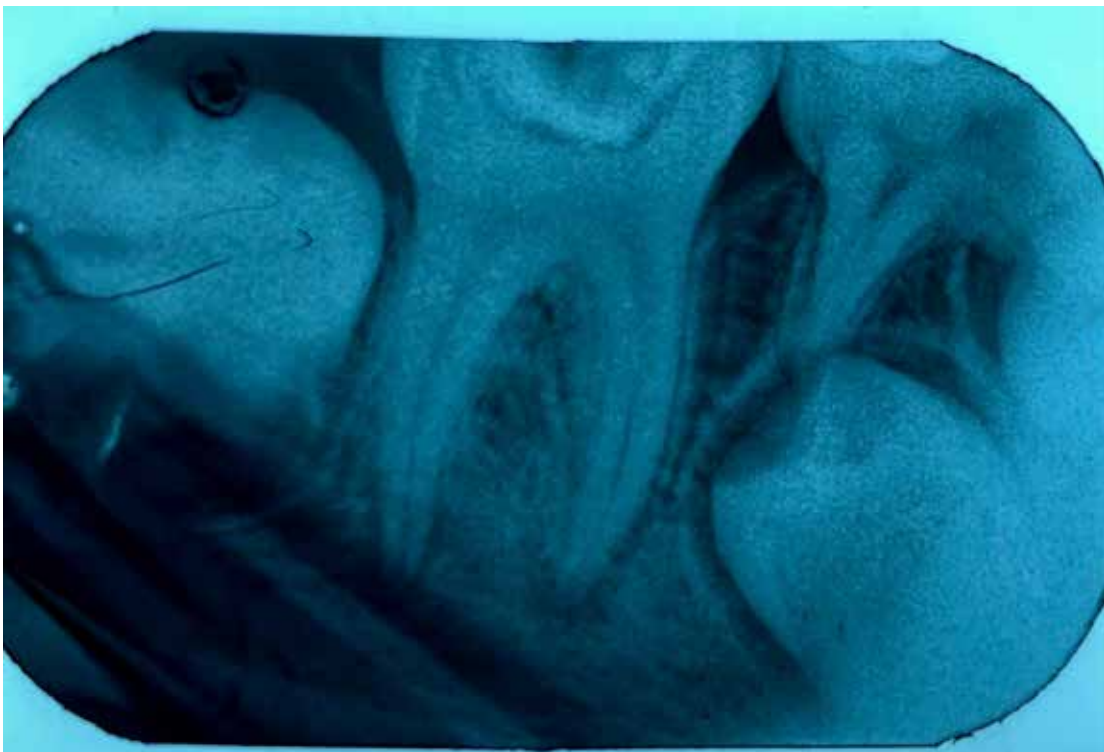

Imagen 34. Rx recambio (Hidróxido de calcio) Nro. 46. Paciente 2

Observaciones: No presenta sintomatología. Radiográficamente se evidencian ápices abiertos, los cuales corresponden al grado 9 de Nolla. Longitud de trabajo aparente de 18mm, los ápices se encontraban abierto a un ancho de 2mm.

Actividades realizadas: Se tomó la radiografía control, y se procedió con la evaluación y recambio del material, eliminación del ionomero, aislamiento absoluto, uso de las limas para remover los residuos que puedan conseguirse en las paredes de los conductos, irrigación con clorhexidina, seguidamente colocación del medicamento a utilizar, en este caso el hidróxido de calcio haciendo presión en la entrada de los conductos, colocación de teflón e ionomero y finalmente toma de radiografía.

TERCERA CITA CON RX 14-10-19

Recambio/Evaluación

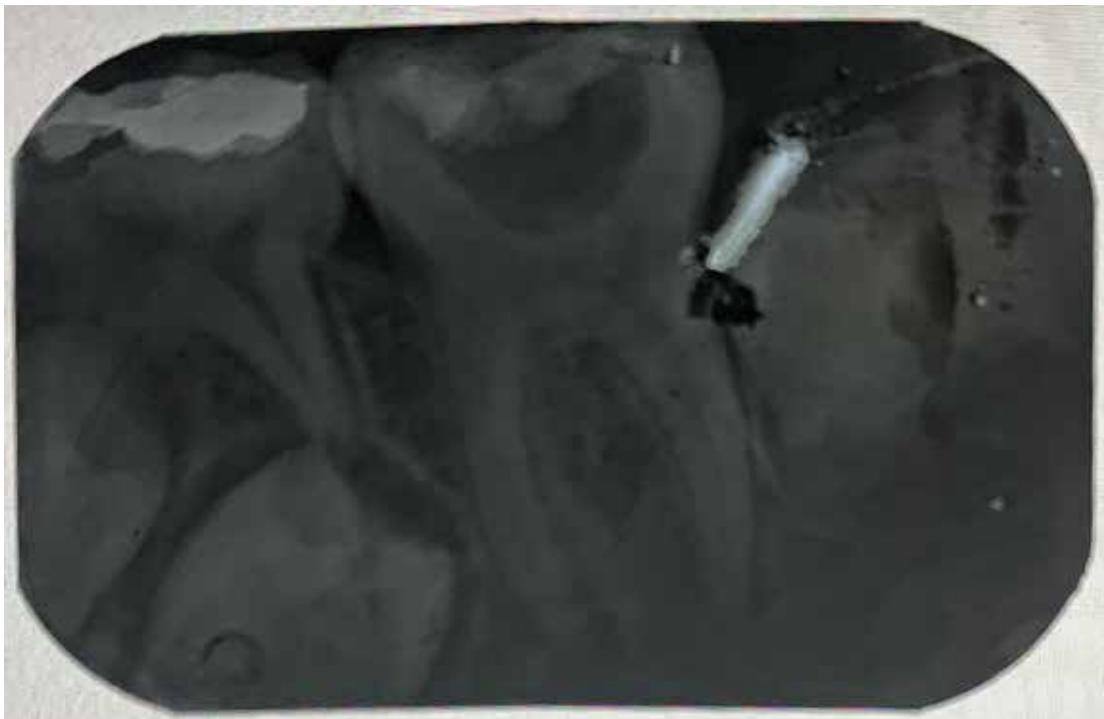


Imagen 35. Rx recambio (hidróxido de calcio) Nro. 46. Paciente 2

Observaciones: Presenta sensibilidad al frío. Radiográficamente se evidencian ápices abiertos, los cuales corresponden al grado 9 de Nolla. Longitud de trabajo aparente de 18mm, los ápices se encontraban abierto a un ancho de 1mm.

Actividades Realizadas: Toma de la radiografía control, y se procedió con la evaluación y recambio del material, eliminación del ionomero, aislamiento absoluto, uso de las limas para remover los residuos que puedan conseguirse en las paredes de los conductos, irrigación con clorhexidina, seguidamente colocación del hidróxido de calcio haciendo presión en la entrada de los conductos, se dejó teflón sobre la entrada de los conductos y luego el respectivo ionomero para luego tomar de radiografía.

CUARTA CITA CON RX 20-10-19

Resultado final

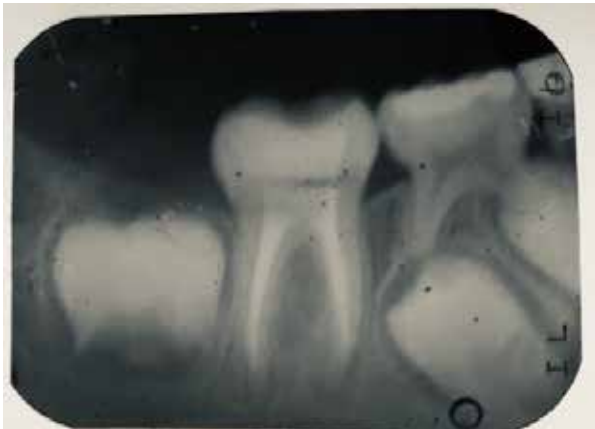

Imagen 36. Rx obturación y restauración final unidad dentaria Nro. 46.

Paciente 2

Observaciones: No presenta sintomatología. Radiográficamente se evidencia ápice radicular completado, correspondiente al grado 10 de Nolla, imagen radiopaca, imagen radiopaca compatible con material obturador (gutapercha) y material restaurador (ionomero de vidrio fotocurado y resina compuesta).

Actividades Realizadas: Evaluación clínica, se removió el ionomero de vidrio, seguidamente se colocó el aislamiento absoluto, se recapitula la preparación biomecánica para eliminar residuos remanentes del hidróxido de calcio de las paredes de los conductos y a su vez la conformación final de los mismos, se irriego con clorhexidina para luego secar con conos de papel, se procedió a tomar conometria de los conductos para el inicio de la obturación final, luego de la misma, radiografía de prueba de penachos, posteriormente cortamos y condensamos evitando que queden residuos en la cámara pulpar, seguidamente toma de la radiografía de la obturación que permita corroborar la correcta longitud y condensación de la gutapercha, finalmente se colocó ionomero de vidrio y resina para obtener la radiografía final.

CAPITULO V

CONCLUSIONES

CONCLUSIONES:

Después de haber analizado los resultados obtenidos y realizar la apexificación en tres unidades dentarias, cada una con el material o técnica aplicada, el hidróxido de calcio, MTA y la revascularización se concluyó por medio de citas continuas y recambios del material, los siguientes aspectos: Los

pacientes no presentaban sintomatología después de la primera consulta, debido a la remoción del agente causal, la caries. De igual modo, se obtuvo un nivel de desinfección apropiado, el cual permitió la aplicación del material o técnica indicado para cada caso, y se comprobó que los tres métodos usados son efectivos para inducir la apexificación en niños entre 7 a 12 años en primeros molares inferiores permanentes.

En la segunda cita, la cual correspondió al segundo recambio de material MTA, se pudo evidenciar en la radiografía control el inicio a un avance en el cierre apical, observando un cambio en el cierre de 0,5 mm, el cual se presentó de forma contraria en el caso de las unidades dentaria en las cuales fueron aplicadas hidróxido de calcio y revascularización, donde radiográficamente las unidades dentarias a las que se le aplicó hidróxido de calcio y revascularización, al comparar las placas de la primera cita con la correspondiente al día, sin evidencias de cambios en el ápice.

En ese orden de ideas, en la tercera cita del paciente, donde se realizó control radiográfico, evaluación y recambio, se observaron mejores resultados del hidróxido de calcio, pero sin embargo sigue presentándose los porcentajes de cierre apical mayores en el MTA, mientras que la unidad dentaria a la que se le induce la revascularización a pesar de no haber presentado sintomatología mantuvo su condición inicial. Sin embargo, se debe inferir que este procedimiento no ofrece una garantía de desinfección plena de los conductos luego de la primera cita. Tomando en cuenta que se observaron mejores cambios

con el MTA y el hidróxido de calcio con respecto al cierre apical, teniendo un mayor porcentaje el MTA, a pesar que el hidróxido de calcio presenta componentes, El MTA presenta la misma composición de forma modificada, ofreciendo tanto mayores cambios como mejores resultados.

Así mismo, la revascularización es un proceso netamente fisiológico, por ende, su tiempo será tardío en comparación con los materiales mencionados, dependerá del diagnóstico periapical y pulpar presentado en la unidad dentaria, sistema inmunológico y de la capacidad del paciente para inducir al cierre apical.

La preparación de los conductos antes de la colocación del material deber realizarse irrigando con clorhexidina al 2%, a pesar de que el hipoclorito contiene propiedades que permiten esa desinfección intraconducto mucho mejor que cualquier otro material irrigante, este se limitara a usarse en casos en los cuales se quiera limpiar o desinfectar la entrada de los conductos por carga bacteriana extrema.

Existe la posibilidad de encontrar casos en donde exista una reincidencia en la infección de los conductos, a pesar de haberse administrado medicación intraconducto para la eliminación de dichos microorganismos y el mantenimiento de un pH equilibrado. Por tanto, al obtenerse el cierre apical, es recomendado realizar a su vez un tratamiento endodóntico convencional, conservando por más tiempo la unidad dentaria en la cavidad. Debido a esto tras obtener la apexificación en las unidades dentarias 36 y 46, con hidróxido de calcio y MTA, se procedió a realizar el tratamiento endodóntico convencional

con su obturación definitiva. La unidad dentaria 46, sobre la cual se indujo revascularización, se remitió a observación debido a la ralentización del proceso.

Todos los materiales cumplen con su función de inducir al cierre fisiológico, y desde hace muchos años ha sido comprobado que sirven y son utilizados para cumplir dicho propósito. Para lograr determinar cuál es más eficaz y cual es menos deberán seguir realizándose estudios para poder llegar a esa conclusión. Sin embargo, se evidencio que se realizó se pudo observar que el MTA tuvo un cierre apical más rápido, continuo y con mayor porcentaje de eficacia. El diagnóstico de la paciente 1, en su unidad dentaria 36 fue un absceso apical crónico, por lo cual el pronóstico de la unidad dentaria era reservado, en comparación a otras unidades dentarias que no presentaran el absceso. Gracias a esto, se resalta la importancia del diagnóstico periapical y pulpar ya que este marcó una diferencia en los pronósticos y protocolos clínicos a seguir debido a que dependiendo el diagnóstico puede ser menor o mayor el porcentaje de carga bacteriana presente en la unidad dentaria. Adicionalmente se pudo comprobar que el MTA cumplió su función y además aportó un medio ambiente adecuado para poder minimizar la carga bacteriana por el absceso y a su vez inducir al cierre apical. El hidróxido de calcio el cual fue uno de los materiales utilizados, se comprobó que es efectivo, aunque la paciente refiero sensibilidad al frio y se requirió de mayor tiempo para el logro de dicho cierre apical en comparación a la unidad dentaria con MTA. La revascularización es un proceso natural y fisiológico, esta fue dada por tejido óseo propio del paciente, en este proceso se

indujo al sangrado, proveniente del hueso alveolar, Sin embargo, la revascularización aun presenta controversias y sigue siendo una técnica en estudio, esta sigue la inclinación seguida por las terapias pulpares actualmente, las cuales tienen como propósito hacer uso del propio organismo del paciente, siendo mejor que el uso de un agente externo o material. Finalmente, en la revascularización el cierre apical no fue el más rápido, la unidad dentaria no presento ningún tipo sintomatología y tanto la técnica como el paciente será objeto de futuras investigaciones.

RECOMENDACIONES:

Seguir evaluando y realizar estudios a futuro para este tipo de tratamientos, que permitan innovar en materiales y técnicas odontológicas a fin de asegurar la realización de una apexificación más óptima

Crear criterios para la selección del material más adecuado según sea el caso, tomando en cuenta tiempo de acción, tipo de afección del paciente y estadio Nolla del mismo.

Transmitir este contenido a la teoría de clínica integral del adulto y clínica del niño y del adolescente, con el objeto de proporcionar mayor información tanto para el ámbito teórico como para el área clínica, asegurando que los pacientes con este tipo de condición sean atendidos y canalizados de forma efectiva.

Se sugiere la atención del paciente dentro de la clínica integral IV o en la clínica integral V, permitiendo la observación de su evolución conforme se produzca el avance en el procedimiento, con la finalidad de llevar a término el tratamiento de conducto convencional respectivo.

A su vez actualizar la información basada en las soluciones irrigadoras para la desinfección del sistema de conductos radiculares, en cuanto a sus usos, beneficios, componentes, propiedades y toxicidad.

REFERENCIAS BIBLIOGRÁFICAS

1. Uribe S, Abril 2012, ¿Diente o pieza dentaria?
2. Rouvière H, Delmas A. Anatomía humana descriptiva, topográfica y funcional. Tomo 1. 10 Edición. Editorial Masson, 1999. Pág. 390.
3. Dauber, W. Feneis. Nomenclatura anatómica ilustrada. 5ta edición. Editorial Masson, 2001. Pág. 136.
4. FDI World Dental Federation. Atlas de Salud bucodental. 2da edición. Enero 2016. El desafío de las enfermedades bucodentales.
5. Asociación Dental Americana. Febrero 2016, Endodoncias
6. Centro de formación odontológica Athenea, Marzo 2016, España, San Jorge Técnicas de instrumentación endodontica.
7. Conscience digital dental clínica, Mayo 2017, Mexico, Cancun. Endodoncia en niños.
8. Hernandez C, apexificación utilizando el hidróxido de calcio como primera alternativa de tratamiento. Rev Odontología actual 2014, 20:60.
9. Revista Archivo Médico de Camagüey, versión On-line *ISSN*. AMC vol.9 no.3 Camagüey mayo. -jun. 2005. El hidróxido de calcio: su uso clínico en la endodoncia actual.
10. Dr. Alain M. Chaple Gil. Lien Herrero Herrera, Marzo 2007 Generalidades del agregado de trióxido mineral (mta) y su aplicación en odontología: revisión de la literatura.
11. Regeneración pulpar en diente permanente con ápice inmaduro. Fernández Alonso P, Castelo Baz P.
12. Wen-Li y colaboradores, apicogenesis y materiales obturadores (documento en línea, consultado en línea Marzo 2019) Agosto 2018.

13. Goncalves, Leonardo y colaboradores, mineral trioxide aggregate for intruded teeth with incomplete apex formation (documento en línea, consultado Marzo 2019) Tokyo 2018.
14. Faslyab, Mahta, Revascularization and apical plug in an immature molar, (documento en línea, consultado Marzo 2019) Octubre 2017, Irán.
15. Duggal, M y colaboradores, Apexificación y apicogenesis en dientes inmaduros, (documento en línea, consultado en Marzo 2019), Diciembre 2017.
16. Acosta J. (2008). Alternativas de Tratamiento en Molares Primarios con Diagnóstico de Patología Pulpa Irreversible. Revisión de la Literatura. Caracas, Venezuela. Universidad Central de Venezuela. Disponible en:

17. Vallejos E, Anatomía de dientes anteriores 2013; 2:53
18. EcuRed: Enciclopedia cubana (2009) Diente [Documento en línea, consultado en marzo 2019].
19. Concepción T, Sosa H, Matos A, Diaz C, Orden y cronología de brote en dentición permanente. Rev Ciencias Médicas vol.17 no.3 Pinar del Río mayo-jun. 2013; 2:13.
20. Gambino C, Carrasquel O, Fases de la Erupción Dental. Rev científica odontológica 2017, 34-46.
21. Abreu J, Marbán R, Morffi I, Ortiz I, Complejo dentino pulpar. Estructura y diagnóstico. REMIJ 2011;12(1):82-99.
22. Rodriguez F, Histología pulpar. Conceptos actuales sobre complejo dentino pulpar. Rev histología odontológica v.30 n.7 Brasil 2016; 2:7.

23. Universidad Nacional Autónoma de México (2011) [Documento en línea, consultado en marzo 2019]. Disponible en: <http://www.iztacala.unam.mx/rrivas/histologia4.html>
24. Urla J, Interiano A, Apoyo para la fac. de Odonlogia. Pulpa Dental. Edición Editorial Médica Panamericana España 2002.
25. Gómez Función Sensitiva de la Pulpa Dental 2011; 1:14.
26. 2012) [Documento en línea, consultado en marzo 2019]. Disponible en: <http://portalembriologico.blogspot.com/2012/03/la-dentina.html>
27. Sepúlveda E, EMBRIOLOGIA, HISTOLOGIA, FISILOGIA, PERCEPCION DEL DOLOR, ANATOMIA PULPAR Y PERIAPICAL actualizado 2018 [Documento en línea, consultado en marzo 2019]. Disponible en: <https://dentalexperience.es.tl/EMBRIOLOGIA%2C-HISTOLOGIA%2C-FISILOGIA-Y-ANATOMIA-PULPAR-Y-PERIAPICAL.htm>
28. Ecu Red: Enciclopedia cubana (2009) Pulpa dentaría [Documento en línea, consultado en marzo 2019]. Disponible en: https://www.ecured.cu/Pulpa_dentaria
29. Pacheco Santiesteban, R. (2010) Departamento de Estomatología, Departamento de Medicina Legal y Forense, Universidad de Granada Facultad de Odontología, Estimación de la Edad de Dental en Pacientes entre los 4 y 21 años de edad en la población de la ciudad de Chihuahua, México. Granada España. Consultado el 1 de agosto de 2012 en: <http://digibug.ugr.es/bitstream/10481/4967/1/18707713.pdf>
30. Hidalgo I, Duque J, Pérez J. La caries dental. Algunos de los factores relacionados con su formación en niños. Rev. Cubana Estomatol v.45 n.1 Ciudad de La Habana mar 2008; 2:8.

31. Matos M, Carrasco M, Valdivia s, Prevalencia y severidad de caries dental e higiene bucal en niños y adolescentes de aldeas infantiles. Odontoestomatología vol.19 no 30 Montevideo dic. 2017; 2:9.
32. López W, Carvalho. Evaluation clinic and laboratorial the caries risks in children with 5 a 6. Part I. Revision of literature. ROBRAC 1994;4(12):269.
33. Barranco M. Operatoria dental. 3 ed. Buenos Aires: Editorial Panamericana; 1999. pp. 296-301.
34. Dowd FJ. Saliva and dental caries. Dent Clin North Am 1999;43(4):574-97.
35. Carlos García Ballesta, Prevalencia y etiología de los traumatismos dentales. Una revisión. España, 2003 http://scielo.isciii.es/scielo.php?script=sci_arttext&pid=S1138-123X2003000200002
36. Jimenez Aduafa, Manejo de trauma dentoalveolar, (Documento en línea, consultado en marzo 2019) Buenos aires, 2016.
37. Villena H. Endodoncia Pediátrica. 1º Edición. Perú: Universidad Peruana Cayetano Heredia; 2005.
38. Gutman JL, Heaton JF. Management of the open (immature) apex 1: vital teeth. Int Endod J. 1981;14(3):166-72.
39. Rafter M. Apexification: a review. Dent Traumatol. 2005;21(1):1-8
40. Howard S. Apexification: An Interesting Case. J Endod. 2002;28(1): 44-5.
41. Leonardo MR. Tratamiento de conductos radiculares, principios técnicos y biológicos. 1º Edición. Brasil: Editorial Artes médicas Latinoamérica; 1993

42. Simon S, Rilliard F, Berdal A, Machtou P. The use of mineral trioxide aggregate in one-visit apexification treatment: a prospective study. *Int Endod J.* 2007; 40:186-97.
43. Huang GT. Apexification: the beginning of its end. *Int Endod J.* 2009;42(10):855-66.
44. Witherspoon DE, Small JC, Harris GZ. Mineral trioxide aggregate pulp potomies: A case series outcomes assessment. *J Am Dent Assoc.* 2006;137(5):610-8.
45. Peretz B. Apexification of wide-open apices in nonvital, immature permanent incisors: A case report. *Quintessence Int.* 1993;24(11):799-802
46. Ham KA, Witherspoon DE, Gutmann JL, Ravindranath S, Opperman LA. Preliminary evaluation of BMP-2 expression and histological characteristics during apexification with calcium hydroxide and mineral trioxide aggregate. *J Endod.* 2005;31(4):275-9.
47. Kleir DJ, Barr ES. A study of endodontically apexified teeth. *Endod Dent Traumatol.* 1991;7(3):112-7.
48. Cehreli ZC, Sara S, Uysal S, Turgut MD. MTA apical plugs in the treatment of traumatized immature teeth with large periapical lesions. *Dent Traumatol.* 2011;27(1):59-62.
49. Galia E, Souza CA. Scanning electron microscopy evaluation of the hard tissue barrier after pulp capping with calcium hydroxide, mineral trioxide aggregate (MTA) or ProRoot MTA. *Aust Endod J.* 2009;35(1):78-84.
50. Murray P, Garcia-Godoy F, Hargreaver K. Regenerative Endodontics: A Review of Current Status and a Call for Action. *J Endod.* 2007;33(4):377-87.

51. Shin SY, Albert JS, Mortman RE. Onestep pulprevascularization treatment of an immature permanent tooth with chronic apical abscess: a case report. *Int Endod J*. 2009;42(12):1118-26.
52. Thibodeau B, Trope M. Pulprevascularization of a necrotic infected immature permanent tooth: Case report and review of the literature. *Pediatric Dent*. 2007;29(1):47-50.
53. Iwaya S, Ikawa M, Kubota M. Revascularization of an immature permanent tooth with periradicular abscess after luxation. *Dent Traumatol*. 2011;27(1):55-3
54. Thomson A, Kahler B. Regenerative endodontics – biologically-based treatment for immature permanent teeth: a case report and review of the literature. *Aust Dent Assoc*. 2010;55(4):446-52.
55. Trope M. Regenerative Potential of Dental Pulp. *J Endod*. 2008;34(7s): s13-s8.
56. Rodríguez-Niklitschek C, Oporto VGH. Determinación de la longitud de trabajo en endodoncia: Implicancias clínicas de la anatomía radicular y del sistema de canales radiculares. *Int J Odontostomat* [internet]. 2014 sep. [citado 24 ago. 2015];8(2):[aprox. 7 p.]. Disponible en: http://www.scielo.cl/scielo.php?script=sci_arttext&pid=S0718-381X2014000200005&lng=es
57. Constitución de la República Bolivariana de Venezuela, Actualizado 2019 Documento en línea, consultado en marzo 2019]. Disponible en: <https://venezuela.justia.com/federales/constitucion-de-la-republica-bolivariana-de-venezuela/titulo-iii/capitulo-iii/#articulo-46>

58. Ley orgánica de la salud, 2017 Documento en línea, consultado en marzo 2019]. Disponible en: <http://www.defiendete.org/html/de-interes/LEYES%20DE%20VENEZUELA/LEYES%20DE%20VENEZUELA%20II/LEY%20ORGANICA%20DE%20SALUD.htm>
59. Código de ética y Deontología médica, 2013 Documento en línea, consultado en marzo 2019]. Disponible en: https://www.1decada4.es/recursos/enlaces_etica/Codigo_de_Etica_y_Deontologia_Medica.pdf
60. Ley Orgánica de la salud, 2017 Documento en línea, consultado en marzo 2019]. Disponible en: <https://www.elcov.org/ley2.htm#1>
61. Meneses D, 2016, Definición biofilm [Documento en línea, consultado en marzo 2019]. Disponible en: <https://www.greenfacts.org/es/glosario/abc/biofilm.htm>
62. Diccionario Actual (2014). ¿Qué es dentina? Disponible en: <https://diccionarioactual.com/dentina/>
63. The Free Dictionary by Farlex (2012). Pulpa. Disponible en: <https://es.thefreedictionary.com/pulpa>
64. UNAM (2013). Embriología, Histología y Fisiología Pulpar. Embriología Dental y Pulpar. Ciudad de México, México. Universidad Nacional Autónoma de México. Disponible en: <https://www.iztacala.unam.mx/rrivas/NOTAS/Notas6Histologia/embdesarrollo.html>

65. Renueva Dental (2010). Odontopediatría. Rizólisis. Disponible en: http://renuevadental.com/Renueva_dental/ODONTOPEDIATRIA.html
66. Estudi Dental Barcelona (2017). ¿Qué es el Periodonto y cuáles son las partes que lo componen? <https://estudidentalbarcelona.com/periodonto-cuales-las-partes-lo-componen/>
67. Periodoncia Blog (2010). Hueso Alveolar. Disponible en: <https://periodoncia5toc.blogspot.com/2010/12/hueso-alveolar.html>
68. Dario Vieira Pereira (2013). ¿Qué es la necrosis pulpar? Blog Dental Clínicas Propdental. Disponible en: <https://www.propdental.es/blog/odontologia/que-es-la-necrosis-pulpar/>
69. UNAM (2011). Diagnóstico en Endodoncia. Ciudad de México, México. Universidad Nacional Autónoma de México. Disponible en: <http://www.iztacala.unam.mx/rrivas/NOTAS/Notas5Diagnostico/genvitalidad.html>
70. González y Hueicha (2012). ¿Qué es una fractura y luxación dental? Portafolio Ciclo de Integración Básico Clínico. Santiago de Chile, Chile. Universidad San Sebastián. Disponible en: <https://sites.google.com/site/hueichagonzalez/6-segundo-caso-clinico/6-6-clase-no6-06-08-2012/6-6-3-que-es-una-fractura-y-luxacion-dental>
- 71.1. Biblioteca de la salud, 2017, La apicogenesis [Documento en línea, consultado en marzo 2019]. Disponible en: <https://www.sanitas.es/sanitas/seguros/es/particulares/biblioteca-de-salud/salud-dental/apicogenesis-apicoformacion.html>

72. Diccionario Lexico (2019). Revascularización. Disponible en:
<https://www.lexico.com/es/definicion/revascularizacion>
73. [Catherine Martinez](#) (2019). Investigación Descriptiva: Tipos y Características. Blog Lifeder.com. Disponible en:
<https://www.lifeder.com/investigacion-descriptiva/>
74. QuestionPro (2019). Diseño de investigación y tipos que existen. Disponible en: <https://www.sefh.es/bibliotecavirtual/fhtomo1/cap24.pdf>

ANEXOS

ANEXO A

CUADRO DE OPERACIONALIZACIÓN DE VARIABLES

7 Diagnostico Radiográfico: _____

8 Diagnóstico definitivo: _____

9 Plan de tratamiento:

ANEXO C
GUÍA DE OBSERVACIÓN



REPÚBLICA BOLIVARIANA DE VENEZUELA
UNIVERSIDAD JOSÉ ANTONIO PÁEZ
FACULTAD DE CIENCIAS DE LA SALUD
ESCUELA DE ODONTOLOGÍA



Guía de observación

ANEXO D

VALIDACIÓN DEL INSTRUMENTO

VALIDACION DE INSTRUMENTOS SEGÚN JUICIO DE EXPERTOS

INSTRUMENTO: GUIA DE OBSERVACION

A continuación, se le presenta una serie de categorías para validar los ítems que conforman este instrumento, en cuanto a cuatro aspectos específicos, para ello sírvase marcar con una X en la alternativa que Ud. considere correcta

TITULO DEL TRABAJO: LA EFECTIVIDAD DE LOS MATERIALES ODONTOLÓGICOS Y TÉCNICAS QUE INDUCEN LA APEXIFICACIÓN EN LOS PRIMEROS MOLARES INFERIORES PERMANENTES EN LA UNIVERSIDAD JOSÉ ANTONIO PÁEZ SAN DIEGO, ESTADO CARABOBO.

Autor(es): Nakata, P., Hiromy Y.

C.I: 24.644.567

Osorio, D., Andrea G.

C.I: 27.820.257


CRITERIOS	PERTINENCIA (Oportunidad Conveniencia)		CLARIDAD (redacción)		COHERENCIA (Correspondencia)		DECISION		
	Adecuado	Inadecuado	Adecuado	Inadecuado	Adecuado	Inadecuado	dejar	modificar	quitar
1	✓		✓		✓		✓		
2	✓		✓		✓		✓		
3	✓		✓		✓		✓		
4	✓		✓		✓		✓		
5	✓		✓		✓		✓		
6	✓		✓		✓		✓		

OBSERVACIONES: _____

VALIDEZ DE INSTRUMENTO:

APLICABLE: NO APLICABLE: _____

APLICABLE ATENDIENDO A LAS OBSERVACIONES: _____

DATOS DEL EXPERTO		
Nombre y Apellido	C.I	Firma
Melba Ouedo de Jesime	5385110	
Profesión	Nivel Académico	Fecha
Odontólogo	Doctorado	14-08-19.

VALIDACION DE INSTRUMENTOS SEGÚN JUICIO DE EXPERTOS

INSTRUMENTO: GUIA DE OBSERVACION

A continuación, se le presenta una serie de categorías para validar los ítems que conforman este instrumento, en cuanto a cuatro aspectos específicos, para ello sírvase marcar con una X en la alternativa que Ud. considere correcta

TITULO DEL TRABAJO: LA EFECTIVIDAD DE LOS MATERIALES ODONTOLÓGICOS Y TÉCNICAS QUE INDUCEN LA APEXIFICACIÓN EN LOS PRIMEROS MOLARES INFERIORES PERMANENTES EN LA UNIVERSIDAD JOSÉ ANTONIO PÁEZ SAN DIEGO, ESTADO CARABOBO.

Autor(es): Nakata, P., Hiromy Y.
C.I: 24.644.567
Osorio, D., Andrea G.
C.I: 27.820.257

CRITERIOS	PERTINENCIA (Oportunidad Conveniencia)		CLARIDAD (redacción)		COHERENCIA (Correspondencia)		DECISION		
	Adecuado	Inadecuado	Adecuado	Inadecuado	Adecuado	Inadecuado	dejar	modificar	quitar
1	✓		✓		✓		✓		
2	✓		✓		✓		✓		
3	✓		✓		✓		✓		
4	✓		✓		✓		✓		
5	✓		✓		✓		✓		
6	✓		✓		✓		✓		

OBSERVACIONES: _____

VALIDEZ DE INSTRUMENTO:

APLICABLE: NO APLICABLE: _____
 APLICABLE ATENDIENDO A LAS OBSERVACIONES: _____

DATOS DEL EXPERTO		
Nombre y Apellido	C.I	Firma
Elis González	17171133	
Profesión	Nivel Académico	Fecha
Odontólogo	4to	09-09-19

VALIDACION DE INSTRUMENTOS SEGÚN JUICIO DE EXPERTOS

INSTRUMENTO: GUIA DE OBSERVACION

A continuación, se le presenta una serie de categorías para validar los ítems que conforman este instrumento, en cuanto a cuatro aspectos específicos, para ello sírvase marcar con una X en la alternativa que Ud. considere correcta

TITULO DEL TRABAJO: LA EFECTIVIDAD DE LOS MATERIALES ODONTOLÓGICOS Y TÉCNICAS QUE INDUCEN LA APEXIFICACIÓN EN LOS PRIMEROS MOLARES INFERIORES PERMANENTES EN LA UNIVERSIDAD JOSÉ ANTONIO PÁEZ SAN DIEGO, ESTADO CARABOBO.

Autor(es): Nakata, P., Hiromy Y.

C.I: 24.644.567

Osorio, D., Andrea G.

C.I: 27.820.257

CRITERIOS	PERTINENCIA (Oportunidad Conveniencia)		CLARIDAD (redacción)		COHERENCIA (Correspondencia)		DECISION			
	Ítems	Adecuado	Inadecuado	Adecuado	Inadecuado	Adecuado	Inadecuado	dejar	modificar	quitar
1	✓		✓		✓		✓			
2	✓		✓		✓		✓			
3	✓		✓		✓		✓			
4	✓		✓		✓		✓			
5	✓		✓		✓		✓			
6	✓		✓		✓		✓			

OBSERVACIONES: _____

VALIDEZ DE INSTRUMENTO:

APLICABLE: NO APLICABLE:

APLICABLE ATENDIENDO A LAS OBSERVACIONES: _____

DATOS DEL EXPERTO		
Nombre y Apellido	C.I	Firma
<i>Fritzi Alicia</i>	11528136	<i>[Firma]</i>
Profesión	Nivel Académico	Fecha
<i>Odontóloga.</i>	<i>4to Nivel</i>	<i>04/10/19</i>